



<https://doi.org/10.24245/gom.v91i6.7884>

Trombosis de seno venoso en paciente en puerperio mediato. Reporte de caso

Venous sinus thrombosis in a patient during the immediate puerperium. Case report.

José Carlos Salazar-Trujillo,¹ Gerardo Paladino-Barquera,² Gonzalo Siu-Moguel,² Andrés Rivas-Dow,³ Carlos Salazar López-Ortiz⁴

Resumen

ANTECEDENTES: La trombosis del seno venoso representa el 1% de los eventos vasculares cerebrales; su incidencia es de 5 casos por cada millón de habitantes y su mortalidad es del 10%. Los senos sagital superior y venoso transversal son los más afectados. El embarazo es un factor de riesgo especial pues la trombosis se registra en el 0.01% de las gestaciones.

CASO CLÍNICO: Paciente de 40 años, primigesta, con embarazo gemelar bicorial biamniótico de 33.6 semanas. Se ingresó al servicio de Urgencias debido al diagnóstico de preeclampsia con criterios de severidad, con presión arterial de 160-100 mmHg y transaminasemia. Se le indicó tratamiento antihipertensivo y sulfato de magnesio intravenoso. Se decidió la finalización del embarazo por cesárea. Al cuarto día poscesárea tuvo disminución de la fuerza en ambos brazos, pérdida del tono muscular en los miembros pélvicos, cefalea holocraneana y alteración del estado de alerta (Glasgow de 14). Mediante resonancia magnética se evidenció la oclusión del seno longitudinal superior e isquemia en la región parieto occipital izquierda. Se le administraron anticoagulantes y analgésicos con los que evolucionó adecuadamente; se dio de alta sin complicaciones.

CONCLUSIONES: La trombosis del seno venoso implica un reto cuando no se tiene una alta sospecha diagnóstica en pacientes con signos y síntomas neurológicos y, más aún, cuando se agregan factores de riesgo protrombóticos, como el embarazo y el puerperio. El diagnóstico oportuno brinda la oportunidad de iniciar el tratamiento adecuado y disminuir los síntomas y comorbilidades.

PALABRAS CLAVE: Trombosis; incidencia; embarazo; factores de riesgo; anticoagulantes; medicamentos antihipertensivos; preeclampsia.

Abstract

BACKGROUND: Venous sinus thrombosis accounts for 1% of cerebral vascular events; its incidence is 5 cases per million population and its mortality is 10%. The superior sagittal and transverse venous sinuses are the most affected. Pregnancy is a special risk factor since thrombosis is registered in 0.01% of pregnancies.

CLINICAL CASE: A 40-year-old primigravida patient with a 33.6 week biamniotic twin pregnancy. She was admitted to the Emergency Department due to the diagnosis of preeclampsia with severity criteria, with blood pressure of 160-100 mmHg and transaminasemia. She was prescribed antihypertensive treatment and intravenous magnesium sulfate. It was decided to terminate the pregnancy by cesarean section. On the fourth post-cesarean day she had decreased strength in both arms, loss of muscle tone in the pelvic limbs, holocranial headache and altered alertness (Glasgow of 14). Magnetic resonance imaging showed occlusion of the superior longitudinal sinus and ischemia in the left parietooccipital region. He was administered anticoagulants and analgesics with which he evolved adequately; he was discharged without complications.

CONCLUSIONS: Venous sinus thrombosis implies a challenge when there is no high diagnostic suspicion in patients with neurological signs and symptoms and, even more

¹ Médico adscrito a Biología de la Reproducción.

² Médico asociado al servicio de Ginecología y Obstetricia.

³ Residente de segundo año de Ginecología y Obstetricia.

⁴ Médico adscrito al servicio de Ginecología y Obstetricia.

Hospital Español de México, Clínica de Reproducción Asistida, Hospital Español (HISPAREP), Ciudad de México.

Recibido: septiembre 2022

Aceptado: octubre 2022

Correspondencia

José Carlos Salazar Trujillo
drsaltru@gmail.com

Este artículo debe citarse como:

Salazar-Trujillo JC, Paladino-Barquera G, Siu-Moguel G, Rivas-Dow A, Salazar López-Ortiz C. Trombosis de seno venoso en paciente en puerperio mediato. Reporte de caso. Ginecol Obstet Mex 2023; 91 (6): 432-439.



so, when prothrombotic risk factors are added, such as pregnancy and puerperium. Timely diagnosis provides the opportunity to initiate appropriate treatment and reduce symptoms and comorbidities.

KEYWORDS: Thrombosis; Incidence; Pregnancy; Risk factor; Anticoagulants; Antihypertensive agents; Pre-Eclampsia.

ANTECEDENTES

La trombosis del seno venoso la describió por primera vez John Abercrombie, junto con el reporte del fallecimiento de una paciente de 24 años en el puerperio, que inició con cefalea y convulsiones. En la autopsia se percató de una trombosis localizada en el seno sagital superior.¹

Los senos venosos cerebrales son espacios que colectan sangre del tejido cerebral y óseo del cráneo. Están formados por grupos venosos interconectados entre las capas meníngeas de la duramadre y el periostio. Una particularidad de este sistema venoso es la ausencia de válvulas venosas y el hecho de no compartir el trayecto arterial. En general, se subdividen en sistemas profundos y superficiales (12 senos venosos) divididos en las porciones mediales, posteroinferiores y anteroinferiores.^{2,3} La trombosis del seno venoso, o trombosis de los senos venosos cerebrales, se define como la coexistencia de un trombo o coágulo en los senos venosos cerebrales; representa el 1% de los accidentes cerebrovasculares.⁴ Su incidencia es de 3 a 5 casos por millón de habitantes y una proporción mujer-hombre de 3:1.⁵

Los sitios más afectados son los senos transversos y sagital superior.^{5,6} Esta afección implica una mortalidad del 10% y una recurrencia de 2.8

casos por cada 100,000 casos de trombosis. El 80% de las pacientes tienen un estado protrombótico primario o secundario de base.^{7,8}

La trombosis del seno venoso es secundaria a dos mecanismos de acción: el primero por acción local debido a edema cerebral con daño neuronal isquémico y hemorragia parenquimatosa. El segundo es producido por la hipertensión intracraneal que origina una absorción errática de líquido cefalorraquídeo, lo que da lugar a un aumento de la presión intracraneal.⁹

Los factores de riesgo se dividen en modificables (tabaquismo y tratamientos con hormonales) y no modificables (sexo, genéticos, infecciosos, enfermedades autoinmunitarias). Incluso en 85% de los casos es posible identificar algún factor de riesgo.^{8,10,11}

Entre los factores de riesgo, el embarazo y el puerperio son los mayores debido al estado protrombótico *per se*. Se estima que la trombosis de los senos venosos cerebrales afecta al 0.01% de los embarazos y alrededor de 0.012% de las pacientes en estado puerperal. Algunas afecciones pueden incrementar el riesgo: cesárea, parto instrumentado, infecciones sistémicas, hiperhomocisteinemia, edad materna avanzada, bloqueo peridural o subaracnoideo.⁸⁻¹³

Los signos y síntomas cardinales más frecuentes son: cefalea (95%), crisis convulsivas (47%), alteraciones visuales (43%), papiledema (41%) y alteración del estado de conciencia (39%). El diagnóstico es decisivo para iniciar el tratamiento oportuno y disminuir, al máximo posible, las secuelas. La mayor parte de las veces es todo un reto porque las manifestaciones clínicas son vagas.

Gran parte de los artículos de revisión al respecto describen que los síntomas característicos son la cefalea progresiva y difusa y, en segunda instancia, la dificultad para focalizar la visión, hemiparesias, náuseas, vómito, afasia, disartria, alteraciones sensoriales, motrices, convulsiones, alteración de la conciencia y papiledema; todo esto dependiente de la zona afectada y la extensión.^{7,8,14,15,16} Los síntomas se clasifican según el inicio de los signos y síntomas en: agudos (menos de 2 días), subagudos (2 días a 1 mes) y crónicos (más de 1 mes).¹⁷

El diagnóstico de sospecha siempre debe estar en mente por los síntomas, con apoyo de algún método de imagen. El patrón de referencia para el diagnóstico de esta afección es la resonancia magnética nuclear, con una sensibilidad de 86% y especificidad del 94%.⁹ Cuando no se dispone de la resonancia magnética puede acudir a la TAC de alta resolución.^{13,10,17} Los signos radiológicos directos en la resonancia magnética son: el signo del triángulo vacío o triángulo hipodenso, el signo de la cuerda, que es un signo temprano que afecta los senos y venas en el que se observa su trayecto hipodenso. En la angiografía puede observarse el signo del destapacorcho, secundario al trayecto tortuoso. Los signos indirectos son: edema, isquemia, hemorragia e hipodensidad.^{11,13,16}

Es común el retraso en el diagnóstico debido a la sospecha de otras afecciones: estados hipertensivos del embarazo o punción de la duramadre; por ende, se ha documentado el retraso en el

inicio del tratamiento hasta por siete días.^{8,13} El tratamiento de base es con medicamentos antitrombóticos, esteroides y heparina de bajo peso molecular. Todo encaminado a disminuir el riesgo de tromboembolia pulmonar y complicaciones que puedan deteriorar a la paciente.^{14,13}

La heparina de bajo peso molecular, no fraccionada, es el tratamiento de primera elección para pacientes en fase aguda porque, además, evita su avance. La heparina está indicada porque existe un riesgo importante de que el infarto cerebral isquémico pueda convertirse en hemorrágico. El tratamiento con heparinas de bajo peso molecular disminuye el riesgo de mortalidad y de secuelas postratamiento.^{11,13,17,18,19} Luego de la toma de medicamentos antitrombóticos es importante determinar el tiempo de vigilancia. En la actualidad no está establecido un periodo mínimo y la duración óptima del tratamiento estará determinada por la evolución clínica. Se estima que incluso hasta 2% de los pacientes tienen recurrencia y casi 4% sufren episodios trombóticos extracraneales en el primer año.^{13,18}

Este reporte de caso, sin duda, aportará al conocimiento científico y a la experiencia. Atender pacientes con enfermedades de muy baja incidencia y de difícil diagnóstico con alta tasa de morbilidad y mortalidad es un reto. Lo importante, ante la sospecha clínica, en pacientes embarazadas o en el puerperio es establecer el diagnóstico oportuno e indicar el tratamiento correcto.

CASO CLÍNICO

Paciente de 40 años, con antecedente de ooforectomía derecha por laparoscopia, indicada por un teratoma y salpingectomía derecha por hidrosalpix. Cursaba las 33.6 semanas de un embarazo espontáneo, gemelar, bicorial, biamniótico, determinadas por la fecha de la última menstruación. Ingresó al servicio de Urgencias debido al diagnóstico de preeclampsia con cri-



terios de severidad, con cifras de presión arterial mayores de 160-100 mmHg, determinadas en dos ocasiones. Se le indicaron nifedipino, hidralazina y sulfato de magnesio. En todo momento se corroboró el bienestar fetal. A su ingreso al hospital se le practicaron los estudios de rutina, que reportaron anemia y elevación de las enzimas hepáticas. **Cuadro 1**

Durante la exploración física el abdomen se encontró globoso, a expensas del útero gestante, con fondo uterino a 34 cm de la sínfisis del pubis. El gemelo A se encontró: cefálico, en el dorso derecho y el gemelo B en posición transversa, con dorso superior, ambos en actitud flexionada. La frecuencia cardíaca del gemelo A fue de 145 lpm y del gemelo B 135 lpm, peristalsis normoactiva.

Luego de determinar la presión arterial y de la impregnación con sulfato de magnesio, se decidió la finalización del embarazo por vía cesárea, que transcurrió sin contratiempos y con la obtención de dos nacidos vivos: gemelo A: 1840 g y gemelo B 1430 g. Ambos con Apgar 8-9, con adecuada evolución. La paciente cursó con adecuada evolución, sin dolor ni sangrado y cifras de presión arterial normales. Cuatro días después del alta hospitalaria la paciente fue lleva-

da a Urgencias debido a disminución de la fuerza en los miembros superiores, cefalea holocraneana de predominio frontal 10 de 10, opresiva y con agravamiento progresivo, sin disminuir con la administración de analgésicos. Además, tuvo alteración del estado de alerta y ligera pérdida del tono muscular de los miembros pélvicos, sin dificultad respiratoria, ni dolor torácico (14 puntos en la escala de Glasgow). Se le practicaron estudios séricos en los que se advirtió la anemia, aumento del dímero D y trombocitosis. **Cuadro 2**

En la interconsulta con el neurocirujano, debido a los síntomas neurológicos, la resonancia magnética contrastada reportó una oclusión vascular en torno del seno longitudinal superior, asociada con ausencia de señal en el tercio distal y medio del seno longitudinal superior; además, ausencia de señal en el seno longitudinal inferior y del seno recto. **Figuras 1 y 2**

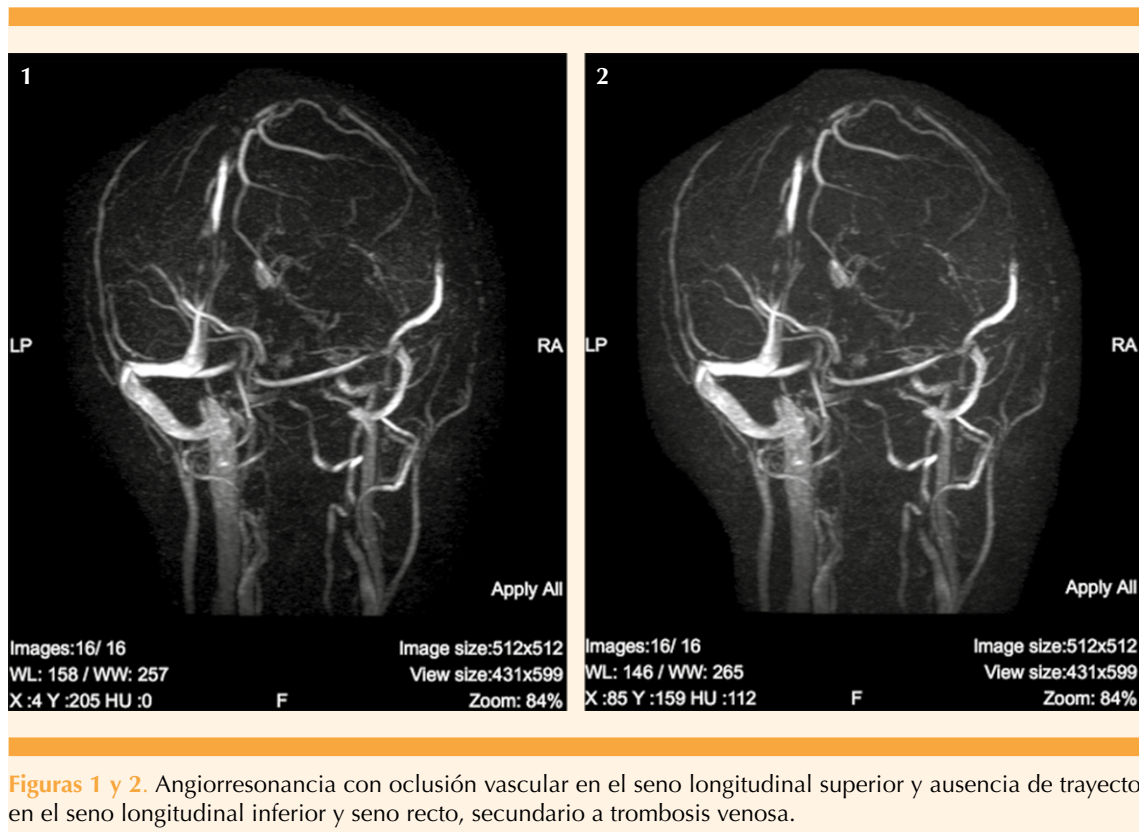
Con base en la integración de los hallazgos clínicos y de la resonancia magnética se estableció el diagnóstico de trombosis de seno venoso con lesión isquémica en la región parietooccipital izquierda. Se indicaron: paracetamol, levetiracetam, enoxaparina a dosis de 1 mg/kg peso y 8 mg de dexametasona por vía intravenosa. En las

Cuadro 1. Análisis de laboratorio al ingreso al área de maternidad

Hemoglobina 10.1 g/dL	Hematocrito 28%	Leucocitos 9.1 ⁹ /L	Glucosa 78 mg/dL	Creatinina 0.62 m/dL	Ácido úrico 4.91 mg/dL	Bilirrubina total 1.2 mg/dL
Bilirrubina 0.7 mg/dL	Enzima aspartato transaminasa 281 U/L	Enzima aspartato transaminasa 318 U/L	Deshidrogenasa láctica 331 UI/L	Gamaglutamiltransferasa 16 U/L	Calcio 8.7 mg/L	Plaquetas 160 000

Cuadro 2. Laboratorios de ingreso a urgencias

Hemoglobina 9.3 g/dL	Hematocrito 28.9%	Leucocitos 11 ⁹ /L	Sodio 132 mEq/L	Creatinina 0.4 mg/dL	Fosfatasa alcalina 122 μ kat/	Ácido úrico 2.6 mg/dL
Bilirrubina 0.5 mg/dL	Enzima aspartato transaminasa 18 U/L	Enzima aspartato alanina transaminasa 25 U/L	Deshidrogenasa láctica 222 U/L	Dímero D 7994 μ g/mL	Lactato 0.9 mg/dL	Plaquetas 320 000



Figuras 1 y 2. Angiorresonancia con oclusión vascular en el seno longitudinal superior y ausencia de trayecto en el seno longitudinal inferior y seno recto, secundario a trombosis venosa.

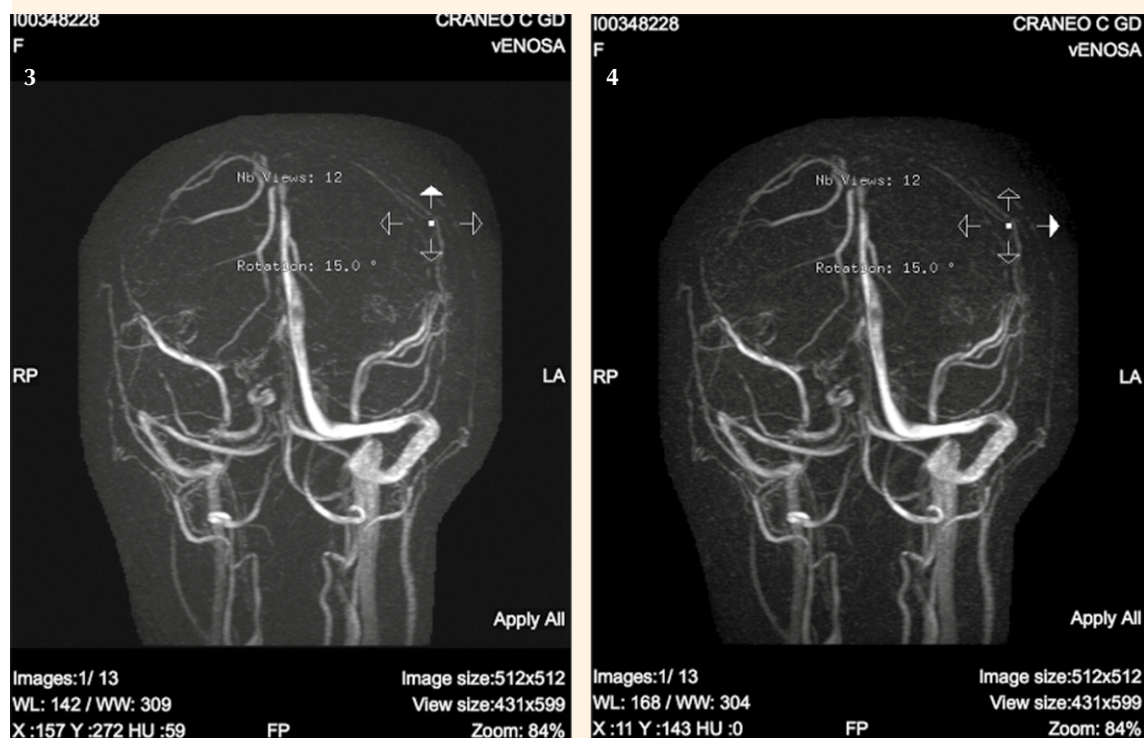
primeras 24 horas la paciente tuvo una mejoría clínica considerable, continuó en vigilancia y previo al alta se volvió a tomar una resonancia magnética de control. **Figuras 3-6**

El perfil de trombofilia (**Cuadro 3**) se reportó negativo a las alteraciones más frecuentes. Continuó con vigilancia multidisciplinaria, sin secuelas neurológicas y se dio de alta del hospital a los siete días siguientes de su reingreso, con tratamiento anticoagulante oral ambulatorio y vigilancia por parte de los especialistas de Neurocirugía.

DISCUSIÓN

La trombosis del seno venoso es una afección que implica un reto diagnóstico, como se

describió en el caso clínico, debido a la baja prevalencia. Al no ser un diagnóstico que se piense en primera instancia, puede pasar inadvertido e, incluso, en muchas ocasiones se prescribe tratamiento erróneo y enfocado a uno de los diagnósticos diferenciales, como la preeclampsia o una punción inadvertida de la duramadre.¹⁹ Este padecimiento debe sospecharse en pacientes con datos neurológicos de: cefalea, letargia, vómito, náusea, afasia, déficit motor y convulsiones. Específicamente en quienes tienen antecedentes trombóticos o protrombóticos relevantes; es decir, en toda paciente en edad reproductiva con factores de riesgo con inicio de cefalea aguda y datos neurológicos.¹⁹ La edad de la paciente del caso es mayor a la reportada en la bibliografía que se ubica entre los 20 y 35 años. Esta enfermedad se manifiesta

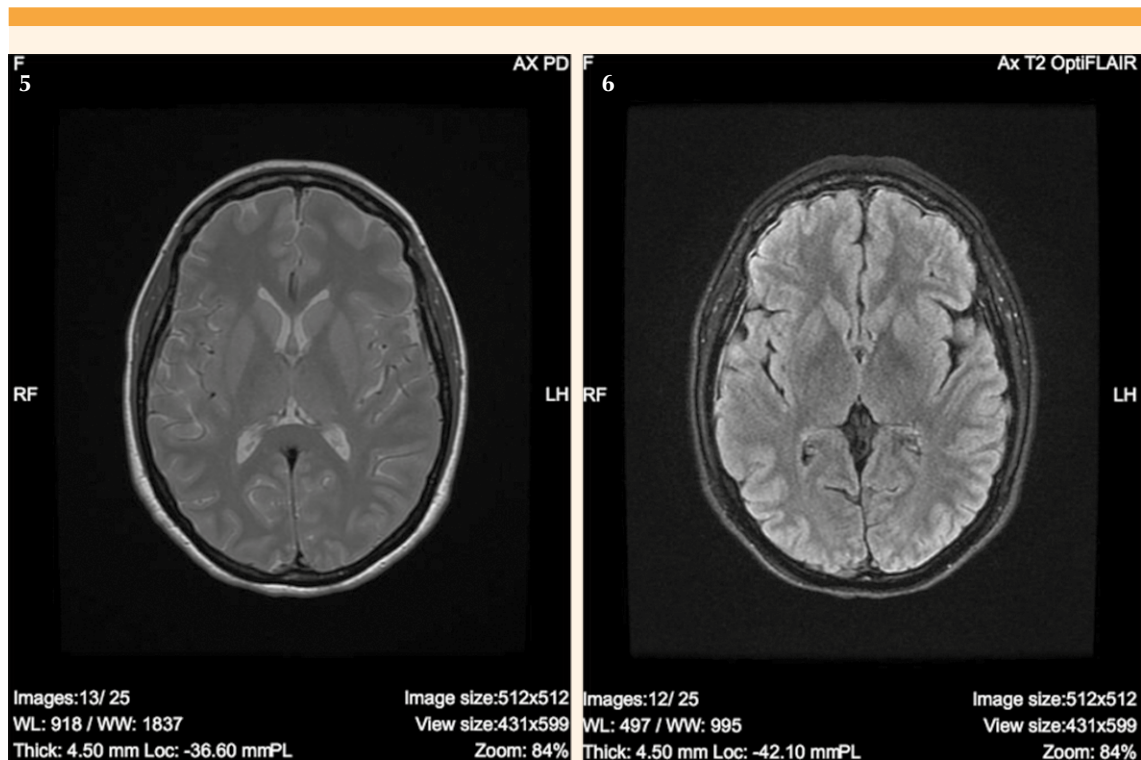


Figuras 3 y 4. Cortes coronales de resonancia magnética en T1 con estructuras no afectadas posterior al tratamiento.

en población femenina y hasta en un tercio de los casos se reporta durante el embarazo o el puerperio. El caso aquí comunicado concuerda con lo expuesto en reportes previos, porque la paciente inició con datos de cefalea intensa, que no disminuyó con los analgésicos y se acompañó con datos neurológicos focales. En gran parte de las revisiones se reporta la afectación de un seno venoso cerebral. La paciente del caso no tuvo afectación de tres senos venosos.^{9,19,20} El seno venoso longitudinal superior se reporta en la bibliografía como el más afectado, seguido del seno transversal, como el aquí comunicado.⁹

En estudios previos en pacientes con la asociación de trombosis de los senos venosos cerebrales y puerperio, se asocian las convul-

siones agudas. El nacimiento por cesárea es de mayor riesgo de trombosis de los senos venosos cerebrales si se practica en el transcurso de las 2 a 8 semanas posteriores al procedimiento quirúrgico, tomando este antecedente como el principal factor predisponente.⁸ Una vez establecido el diagnóstico de trombosis de los senos venosos cerebrales deberá iniciarse, en las siguientes horas, el tratamiento antitrombótico porque se ha reportado la permeabilización, incluso hasta en un 85% de los casos. Debe insistirse que la trombosis del seno venoso no es contraindicación para buscar un nuevo embarazo, de ahí la importancia de continuar con medidas antitrombóticas, y con la heparina de bajo peso molecular posterior a la finalización del embarazo.⁸⁻¹⁸



Figuras 5 y 6. Angiorresonancia con trayecto vascular sin afectación en torno del seno longitudinal superior y trayecto a nivel del seno longitudinal inferior y seno recto secundario a trombosis venosa.

Cuadro 3. Perfil de trombofilia

Anti Xa	TP	TTPA	Proteína C	Proteína S	Antitrombina III
1.08 (rango terapéutico)	11	21	80% (normal)	59% (normal)	107 (<120)
Anticoagulante I	Anti Glic B2	Anticardiolipina	Mutación del factor V de Leiden		
81 (<120)	Ig G: <9 Ig M: <9 (normal)	IgG: 5 IgM: 11 (normal)	(no detectado)		

CONCLUSIONES

Gracias a la sospecha clínica, el diagnóstico oportuno y al tratamiento indicado en las primeras horas, se tuvo una recuperación neurológica inmediata y disminución de los síntomas. En el caso clínico no pudo demostrarse alguna trombofilia, algo pocas veces descrito en la

bibliografía porque la alteración de algún estado procoagulante suele estar asociada. Esta patología, pese a ser de muy poca frecuencia, el médico debe tenerla entre los diagnósticos diferenciales porque el pronóstico, tiempo de recuperación y la morbilidad y mortalidad repercuten directamente en el adecuado diagnóstico y tratamiento oportuno.



REFERENCIAS

- Luo Y, Tian X, Wang X. Diagnosis and Treatment of Cerebral Venous Thrombosis: A Review. *Front Aging Neurosci* 2018; 10: 2. doi: 10.3389/fnagi.2018.00002
- Kiliç T, Akakin A. Anatomy of cerebral veins and sinuses. *Front Neurol Neurosci* 2008; 23: 4-15. doi:10.1159/000111256
- Stam J. Thrombosis of the cerebral veins and sinuses. *N Engl J Med* 2005; 352 (17): 1791-98. doi:10.1056/NEJMra042354
- Idiculla PS, Gurala D, Palanisamy M, Vijayakumar R, Dhandapani S, Nagarajan E. Cerebral venous thrombosis: a comprehensive review. *Eur Neurol* 2020; 83 (4): 369-79. doi:10.1159/000509802
- Ferro JM, Canhão P, Stam J, Bousser MG, Barinagarrementeria F; ISCVT Investigators. Prognosis of cerebral vein and dural sinus thrombosis: results of the International Study on Cerebral Vein and Dural Sinus Thrombosis (ISCVT). *Stroke* 2004; 35 (3): 664-70. doi: 10.1161/01
- Cruz-Hernández V, León-Tapia S, López-Gómez P, Cruz-Acevedo DA, Arango-Díaz A. Trombosis del seno venoso cerebral durante el puerperio. *Medicina interna de México* 2018; 34 (3): 388-393. <https://doi.org/10.24245/mim.v34i3.1916>
- Saadatnia M, Fatehi F, Basiri K, Mousavi SA, Mehr GK. Cerebral venous sinus thrombosis risk factors. *Int J Stroke* 2009; 4 (2): 111-23. doi:10.1111/j.1747-4949
- Kashkoush AI, Ma H, Agarwal N, Panczykowski D, Tonetti D, Weiner GM, Ares W, Kenmuir C, Jadhav A, Jovin T, Jankowitz BT, Gross BA. Cerebral venous sinus thrombosis in pregnancy and puerperium: A pooled, systematic review. *J Clin Neurosci* 2017; 39: 9-15. doi:10.1016/j.jocn.2017.02.046
- Uluduz D, Sahin S, Duman T, Ozturk S, Yayla V, Afsar N. Cerebral venous sinus thrombosis in women: subgroup analysis of the VENOST study. *Stroke Res Treat* 2020; 2020: 8610903. doi:10.1155/2020/8610903
- Gao L, Xu W, Li T, Yu X, Cao S, Xu H, Yan F, Chen G. Accuracy of magnetic resonance venography in diagnosing cerebral venous sinus thrombosis. *Thromb Res* 2018; 167: 64-73. doi:10.1016/j.thromres.2018.05.012
- Bertani R, Rodrigues RB, Koester SW, Vasconcelos FA, Monteiro R. Complicated cerebral venous thrombosis during the first trimester of pregnancy. *Cureus* 2020; 12 (9): e10683. doi:10.7759/cureus.10683
- Liang ZW, Gao WL, Feng LM. Clinical characteristics and prognosis of cerebral venous thrombosis in Chinese women during pregnancy and puerperium. *Sci Rep* 2017; 7: 43866. doi:10.1038/srep43866
- Stam J. Thrombosis of the cerebral veins and sinuses. *N Engl J Med* 2005; 352 (17): 1791-8. doi:10.1056/NEJMra042354
- Al Hashmi K, Al Wahaibi K, Al-Khabori M, Al Lamki S. Characteristics and Outcomes of Patients with Cerebral Venous Sinus Thrombosis. *Oman Med J* 2019; 34 (5): 434-37. doi:10.5001/omj.2019.79
- Chu X, Zhang J, Zhang B, Zhao Y. Analysis of age and prevention strategy on outcome after cerebral venous thrombosis. *Biomed Res Int* 2020; 2020: 6637692. doi: 10.1155/2020/6637692
- Bousser MG. Cerebral venous thrombosis: diagnosis and management. *J Neurol* 2000; 247 (4): 252-8. doi:10.1007/s004150050579
- Ferro JM, Bousser MG, Canhão P, Coutinho JM, Crassard I, Dentali F, et al. European Stroke Organization. European Stroke Organization guideline for the diagnosis and treatment of cerebral venous thrombosis - endorsed by the European Academy of Neurology. *Eur J Neurol* 2017; 24 (10): 1203-13. doi:10.1111/ene.13381
- Ferro JM, Aguiar de Sousa D. Cerebral venous thrombosis: an update. *Curr Neurol Neurosci Rep* 2019; 19 (10): 74. doi:10.1007/s11910-019-0988-x
- Perkin GD. Cerebral venous thrombosis: medical therapy. *JR Soc Med* 2000; 93 (5): 238-40. doi:10.1177/014107680009300506
- Liang ZW, Gao WL, Feng LM. Clinical characteristics and prognosis of cerebral venous thrombosis in Chinese women during pregnancy and puerperium. *Sci Rep*. 2017; 7: 43866. doi:10.1038/srep43866