



<https://doi.org/10.24245/gom.v91i8.8248>

## Embarazo triple espontáneo en una paciente con útero didelfo: reporte de un caso y revisión de la bibliografía

### Spontaneous triplet pregnancy in a patient with uterus didelphys: report of a case and review of the literature.

Manuela Jiménez Obando,<sup>1</sup> Lina Marcela Zapata Cardona,<sup>2</sup> Nicolás Calle Vélez,<sup>3</sup> Catalina Ángel López<sup>4</sup>

#### Resumen

**ANTECEDENTES:** Las anomalías müllerianas implican la desviación de la anatomía normal del aparato reproductor femenino debido a un desarrollo embriológico alterado. Padecer alguna de estas anomalías, en cualquier escenario de su amplio espectro, suele asociarse con infertilidad o desenlaces obstétricos adversos, como la pérdida gestacional temprana o el parto pretérmino.

**CASO CLÍNICO:** Paciente de 21 años, sin antecedentes patológicos relevantes, con dos embarazos finalizados: el primero por cesárea y el segundo por parto (la cesárea se indicó por la presentación podálica, a las 32 semanas). Acudió a un centro de referencia de la ciudad de Medellín, Colombia (Clínica Universitaria Bolivariana) a la primera consulta prenatal a las 17 semanas y 4 días de embarazo, motivada por un cuadro clínico de cólico biliar, sin requerimiento de intervenciones. Se trataba de embarazo triple, monocorial, triamniótico, con diagnóstico de útero didelfo a las 17 semanas y 1 día, con ambos cuellos uterinos reportados en 38 mm. La gestación finalizó a las 28 semanas y 4 días con el nacimiento de tres niños, quienes luego de superar los retos de la prematurez, en la actualidad llevan una vida normal.

**CONCLUSIONES:** Las anomalías müllerianas, en su amplio espectro de manifestación clínica, son una condición que se asocia con una mayor frecuencia de desenlaces adversos materno-perinatales que se incrementan cuando la anomalía se relaciona con un embarazo múltiple. En la bibliografía actual no abundan los reportes de casos que combinen ambas condiciones, ni con recomendaciones oficiales estandarizadas para la atención médica de las pacientes, sobre todo para el escenario de embarazo triple y útero didelfo.

**PALABRAS CLAVE:** Útero didelfo; anomalías uterinas; embarazo múltiple; presentación de nalgas; cesárea; parto prematuro; infertilidad.

#### Abstract

**BACKGROUND:** Müllerian anomalies involve deviation from the normal anatomy of the female reproductive tract due to altered embryological development. Having any of these anomalies, in any of their broad spectrum, is often associated with infertility or adverse obstetric outcomes, such as early gestational loss or preterm delivery.

**CLINICAL CASE:** 21-year-old female patient, with no relevant pathological history, with two pregnancies terminated: the first by cesarean section and the second by delivery (the cesarean section was indicated due to breech presentation, at 32 weeks). She attended a referral center in the city of Medellín, Colombia (Clínica Universitaria Bolivariana) for the first prenatal consultation at 17 weeks and 4 days of pregnancy, motivated by a clinical picture of biliary colic, without requiring interventions. The pregnancy was triple, monochorionic, triamniotic, with a diagnosis of didelphic uterus at 17 weeks

<sup>1</sup> Residente de la especialidad en Ginecología y Obstetricia, Escuela de Ciencias de la Salud.

<sup>2</sup> Ginecoobstetra, Universidad Pontificia Bolivariana, Clínica Universitaria Bolivariana, Medellín, Colombia.

<sup>3</sup> Estudiante de pregrado en Medicina, Escuela de Ciencias de la Salud.

<sup>4</sup> Médica.

Universidad Pontificia Bolivariana, Medellín, Colombia.

**Recibido:** octubre 2022

**Aceptado:** marzo 2023

#### Correspondencia

Manuela Jiménez Obando  
manuj9412@gmail.com

**Este artículo debe citarse como:** Jiménez-Obando M, Zapata-Cardona LM, Calle-Vélez N, Ángel-López C. Embarazo triple espontáneo en una paciente con útero didelfo: reporte de un caso y revisión de la bibliografía. Ginecol Obstet Mex 2023; 91 (8): 606-614.



and 1 day, with both cervix reported at 38 mm. The gestation was terminated at 28 weeks and 4 days with the birth of three infants, who after overcoming the challenges of prematurity, are now living normal lives.

**CONCLUSIONS:** Mullerian anomalies, in their broad spectrum of clinical presentation, are a condition that is associated with an increased frequency of adverse maternal-perinatal outcomes that are increased when the anomaly is associated with multiple pregnancy. The current literature does not abound with case reports combining both conditions, nor with standardized official recommendations for patient care, especially in the setting of triple pregnancy and didelphic uterus.

**KEYWORDS:** Uterine didelphys; Uterine anomalies; Pregnancy, multiple; Breech presentation; Cesarean section; Premature birth; Infertility.

## ANTECEDENTES

Las anomalías müllerianas hacen referencia a las desviaciones en la anatomía normal del aparato reproductor femenino, alteraciones que son consecuencia de algún trastorno en el desarrollo embriológico durante los procesos de combinación, canalización y reabsorción de los conductos müllerianos (paramesonéfricos) y del seno urogenital.<sup>1</sup> Entre los posibles factores asociados juegan un papel importante los procesos hormonales, genéticos y epigenéticos.<sup>2</sup> La falta de fusión de los conductos müllerianos, en mayor o menor extensión o su reabsorción inadecuada, explica la forma en que se manifieste la anomalía conforme al alcance de la afectación.<sup>3</sup>

La prevalencia de las anomalías müllerianas es difícil de estimar debido al subdiagnóstico, situación relacionada con la frecuencia de manifestaciones clínicas asintomáticas que se diagnostican solo de manera fortuita; sin embargo, algunos datos disponibles reportan que el 5.5% de la población general se ve afectada por esta anomalía (prevalencia que aumenta hasta un 7 a 10% cuando se incluyen malformaciones menores, como el útero hipoplásico y arqueado).

El diagnóstico es más frecuente en el contexto de pacientes con infertilidad (8%) o antecedente de aborto espontáneo (12.3%). No obstante, se calcula que en pacientes en quienes coexisten estos últimos dos factores, la prevalencia puede alcanzar, incluso, hasta un 24.5%.<sup>3,4</sup>

Entre las posibles manifestaciones clínicas, el útero septado es la forma más frecuente, representa alrededor del 35% de las anomalías, seguido del útero bicorne con un 25% y el útero arqueado con un 20%. Las otras formas de presentación, como el útero unicornes, didelfo y las agenesias son menos comunes.<sup>5</sup>

## Embriología y patogénesis

El desarrollo del sistema mülleriano (sistema paramesonéfrico) y, en general, de todo el aparato reproductivo femenino es complejo e incluye eventos integrados con alto riesgo de anomalías en su formación.<sup>6</sup> Se divide en tres fases: morfogénesis, diferenciación y reabsorción.

La primera etapa (morfogénesis) consiste en la formación de los conductos müllerianos y se inicia, aproximadamente, a los 37 días siguientes

a la fecundación con la invaginación del epitelio celómico dorsal dentro del mesodermo intermedio. Los conductos müllerianos se ubican, durante el proceso, al lado de cada conducto de Wolff y continúan con su desarrollo hasta la vigésima semana de la gestación.<sup>7</sup>

A la séptima semana, la mitad superior de cada conducto mülleriano comienza a alargarse para dar origen a las trompas de Falopio. Posteriormente, la mitad inferior de cada uno se fusiona a la otra a nivel medial y caudal para dar origen al útero, el cuello de éste y a la vagina en su tercio superior. A fin de completar los dos tercios inferiores restantes de la vagina es necesario que el tercio ya formado se fusione, a la altura del tubérculo mülleriano, con las estructuras provenientes del seno urogenital.<sup>8</sup>

Debido a que el desarrollo de los conductos müllerianos ocurre en relación temporo-espacial con los conductos de Wolff, que originan las yemas ureterales en su parte caudal, se ha establecido una asociación fundamental de las anomalías müllerianas con las malformaciones renales y urológicas, con datos que sugieran una coexistencia en alrededor del 47 al 64% de las pacientes.<sup>9</sup>

La diferenciación sexual surge como consecuencia de una cadena de fenómenos que se dividen en dos etapas: la determinación y diferenciación sexuales. La primera hace referencia a la orientación que toma la gónada indiferenciada bipotencial en sentido testicular u ovárico. La segunda es regulada por la producción de estrógenos en los ovarios fetales y en la placenta, así como por la ausencia de testosterona y de hormona antimülleriana.<sup>6</sup>

La reabsorción de los conductos de Müller en la línea media, completa el proceso. Esta ocurre alrededor de la semana 20 y es necesaria para lograr una anatomía normal con una sola cavidad.<sup>10</sup>

Conocer lo anterior es importante para entender las anomalías porque:

- *Una falla en el proceso de reabsorción origina los úteros septados.*<sup>11</sup>
- *Una falla en la fusión de las mitades inferiores de los conductos de Müller puede dar origen al útero arcuato o bicorne.*<sup>12</sup>
- *Una falla completa en la fusión de los dos conductos de Müller puede resultar en un útero didelfo, tema de interés en nuestro artículo, que se caracteriza por la existencia de dos cavidades uterinas separadas y dos cuellos uterinos, razón por la que también se denomina "útero doble".*<sup>13</sup>

### Sistemas de clasificación

En la actualidad se carece de un sistema universalmente aceptado de las anomalías müllerianas; sin embargo, a lo largo de la historia se han propuesto diferentes sistemas que enseguida se revisan en orden cronológico, con algunas de sus características más relevantes:

- *1988: La American Fertility Society (AFS), ahora denominada American Society of Reproductive Medicine (ASRM), con base en la propuesta de Buttram y Gibbons en 1979, publicó en 1988 en Fertility and Sterility, el primer sistema de clasificación oficial, caracterizado por su simplicidad y basado en imágenes. Permitía hacer correlaciones entre las anomalías y los desenlaces reproductivos. Para esto se recurría a siete categorías descritas como: hipoplasia-agenesia uterina, útero unicornio, útero didelfo, útero arcuato, útero septado y, por último, las anomalías secundarias a medicamentos como el dietilestilbestrol. No obstante, este sistema tenía como desventaja no incluir de forma estandarizada una clasificación para las anomalías de la vagina y el cuello,*



ni las anomalías complejas, por esto más adelante aparecieron otros sistemas de otros autores e, incluso de la misma AFS, con modificaciones de esta propuesta.<sup>14</sup>

- 2004: A comienzos del siglo XXI, Pedro Acién y colaboradores, gracias al avance en el entendimiento de las anomalías, propusieron un sistema basado en el origen embriológico de la alteración y su relación estrecha con las alteraciones urológicas. Sin embargo, debido a lo complejo de su aplicación, este sistema no fue muy aceptado.<sup>3</sup>
- 2013: La European Society Human Reproduction Embriology (ESHRE) y la European Society Endoscopy of Gynecology (ESGE) llevaron a cabo un consenso en el que propusieron un sistema en el que la anatomía es la base para la categorización de las anomalías. Propusieron una división por clases principales que diferencian con un sistema de letras y números, y que se basan en las desviaciones de la anatomía uterina derivadas del mismo origen embriológico. Además, para cada clase propusieron subclases conforme a los diferentes grados de alteración de la anatomía, e incluyeron las anomalías cervicales y vaginales que estandarizaron en clases coexistentes independientes. Con ello buscaban superar algunas limitaciones en los sistemas de clasificación previos.<sup>15</sup>
- 2021: La nueva propuesta de la American Society of Reproductive Medicine es el sistema de clasificación más reciente, que conserva lo simple del sistema anterior propuesto en 1988, y busca fortalecer las debilidades de este. Se trata, entonces, de un sistema de nueve categorías descriptivas (agenesia mülleriana, agenesia cervical, útero unicorne, útero didelfo, útero bicorne, útero septado, tabique vaginal longitudinal, tabique vaginal trans-

verso y anomalías complejas), que abre la posibilidad de que algunas anomalías aparezcan en más de una categoría para permitir la clasificación de las anomalías con elementos combinados. En la guía de este sistema se ofrece un ejemplo virtual, con elementos educativos que facilitan al personal médico el enfoque de las pacientes.<sup>16</sup>

### Repercusiones en la reproducción

La repercusión clínica de las anomalías, en sus diferentes manifestaciones, cobra gran relevancia cuando es necesario referirse al pronóstico reproductivo de las pacientes. Las mujeres con anomalías müllerianas tienen más riesgo de desenlaces desfavorables: pérdida gestacional, parto pretérmino, presentación podálica del feto, entre otras complicaciones que de forma individual o en conjunto, se asocian con mayor mortalidad perinatal y aumentan la necesidad de intervenciones obstétricas.<sup>17</sup>

Aun cuando se sabe que los embarazos en mujeres con anomalías müllerianas tienen riesgos mayores para desenlaces adversos, cuando se trata de embarazos múltiples en este contexto, la morbilidad se incrementa de manera muy significativa.<sup>18</sup>

Es importante tener en cuenta lo anterior porque durante las últimas décadas se ha incrementado la incidencia de embarazos múltiples, sobre todo en relación con el aumento de las técnicas de reproducción asistida y demás factores de riesgo que, cada vez son más comunes en la población en edad reproductiva.<sup>19</sup>

En el grupo de embarazos múltiples, los triples espontáneos son raros y representan 1 de cada 8000 embarazos en población general.<sup>18,20</sup> A propósito del tema, enseguida se reporta el caso de una paciente con embarazo triple espontáneo en una mujer con antecedente de útero didelfo,

anomalía mülleriana, con una prevalencia estimada del 0.03 al 0.1% que se calcula representa el 5% del total de las anomalías. Se le atribuye, además, un mayor riesgo de aborto (32%) y parto pretérmino (28%) en comparación con pacientes con morfología uterina normal, en quienes a pesar de los pocos datos disponibles se estima, desde hace varias décadas, una incidencia de embarazos múltiples de 1 por cada 1,000.000.<sup>9,21</sup>

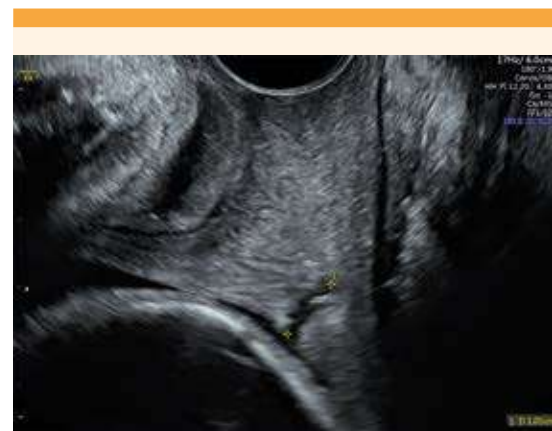
### CASO CLÍNICO

Paciente de 21 años, residente del municipio de Salgar (Antioquia, Colombia), casada, ama de casa, sin antecedentes patológicos relevantes, con dos embarazos finalizados el primero por cesárea y el segundo por parto (la cesárea se indicó por la presentación podálica, a las 32 semanas). Acudió a un centro de referencia de la ciudad de Medellín, Colombia (Clínica Universitaria Bolivariana) a la primera consulta prenatal a las 17 semanas y 4 días de embarazo, motivada por un cuadro clínico de cólico biliar, sin requerimiento de intervenciones. Se trataba de embarazo triple, monocorial, triamniótico, con diagnóstico de útero didelfo a las 17 semanas y 1 día, con ambos cuellos uterinos reportados en 38 mm. Después de la valoración inicial y tratamiento sintomático, la paciente se envió a su domicilio con prescripción de 200 mg de progesterona, más 100 mg de aspirina, ambas por vía oral cada 24 horas, con órdenes para seguimiento clínico y ecográfico por Medicina Materno Fetal e información para reconocer los signos de alarma.

A las 23 semanas y 4 días de embarazo la paciente reingresó al hospital debido a un cuadro clínico sugerente de parto pretérmino asociado con vaginosis, se le administró tratamiento y de nuevo retornó a su domicilio. En la ecografía de las 23 semanas se reportó que el feto A estaba creciendo en el percentil del 24.4% (582 g), el feto B en el percentil del 35% (608 g) y el feto C en el percentil del 40% (620 g), sin alteraciones

anatómicas, placenta anterior y cervicometría de 26 mm.

La paciente reingresó a Urgencias a las 27 semanas y 5 días, con actividad uterina y cambios cervicales francos, con reporte de cervicometría de 10 mm que acorta hasta 6 mm al asociarse con la dinámica uterina (**Figura 1**), escenario clínico en el que se consideró que la paciente no era apta para intervención mecánica (pesario) por lo que luego de descartar una infección subyacente, se procedió a las maniobras propias del parto pretérmino. Se inició el esquema de maduración fetal (una dosis de 12 mg de beta-metasona cada 24 horas, por vía intramuscular, repetida al siguiente día), neuroprotección con sulfato de magnesio (infusión de 2 g por hora por vía intravenosa) y útero-inhibición con 10 mg de nifedipino cada 20 minutos (tres dosis por vía oral, seguidas de 10 mg cada 6 horas durante 48 horas). Con ese esquema se consiguió la estabilización temporal de la paciente, con posterior atención intrahospitalaria durante el resto del embarazo, ante el riesgo de parto pretérmino. Por último, ante la agudización clínica del cuadro clínico previo, se decidió el inicio de la cesárea,



**Figura 1.** Cavidad uterina que alberga el embarazo (cervicometría a las 27 semanas y 4 días). Al lado se evidencia el cuello de la cavidad uterina vacía.



que transcurrió sin complicaciones, por trabajo de parto activo a las 28 semanas y 4 días. Se obtuvo el recién nacido 1, de sexo masculino y 1050 g, cefálico con Apgar de 7 al minuto. Enseguida el recién nacido 2, de sexo masculino y 1065 g, cefálico, con Apgar de 7 al minuto. Por último, el recién nacido 3, de sexo masculino y 1010 g, podálico con Apgar de 6 al minuto.

En la vida posnatal inmediata, los tres neonatos tuvieron dificultad respiratoria después del minuto de vida, por lo que requirieron intubación orotraqueal y traslado a la unidad de cuidados intensivos neonatales, en donde recibieron los respectivos cuidados por el equipo de Pediatría y Neonatología. Ante la evolución favorable se dieron de alta del hospital varias semanas más tarde. En la actualidad, los tres niños continúan asistiendo a las visitas pediátricas de control en donde se han reportado con adecuada evolución del desarrollo.

El diagnóstico de anomalía mülleriana se corroboró en el momento de la cesárea, donde se describió la revisión uterina y limpieza exhaustiva de la cavidad izquierda donde estaba alojada la placenta, seguida de igual aseo de la cavidad derecha, donde había escaso tejido decidualizado. Se carece de más información de los estudios practicados a la paciente durante el puerperio, ni más adelante, que permitan tener en la actualidad una caracterización adicional de la anomalía descrita, esto debido a limitaciones sociales y residencia de la paciente en el área rural dispersa.

Es relevante destacar que más allá de las consultas por las urgencias referidas, la paciente no cumplió con los controles prenatales debido a dificultades administrativas y personales, y a que fue enfática al relatar que en su embarazo anterior no se estableció el diagnóstico de la anomalía mülleriana descrita, sino que se diagnosticó hasta el segundo embarazo, que es del que se dispone de mayor información.

La planificación familiar se inició a los 42 días postparto en otra institución de la ciudad, conforme a lo referido por la paciente, con 150 mg de acetato de medroxiprogesterona por vía intramuscular cada 12 semanas, por un año.

## METODOLOGÍA

Revisión bibliográfica efectuada en la base de datos PubMed de artículos publicados, en idioma inglés, entre los meses de enero de 1988 a diciembre de 2022; tipos de estudio: guías de práctica clínica, revisiones narrativas, capítulos de libro, y estudios observacionales descriptivos y analíticos (casos y controles, transversales, cohorte); población de estudio: mujeres con anomalías müllerianas. El término de búsqueda fue *"müllerian anomalies"*. Se obtuvieron 392 publicaciones de las que se excluyeron las de texto incompleto, duplicadas o intrascendentes para los objetivos de la revisión para la que solo quedaron 17 publicaciones. Para la discusión se revisaron las bases de datos de PubMed y Google Scholar de artículos publicados entre los meses de enero de 1981 y diciembre de 2022 en inglés y español que fueran: reportes de caso o series de caso de mujeres con embarazo triple y antecedente de útero didelfo. Los MeSH de búsqueda fueron: *"didelphys uterus"* y *"triplet pregnancy"* fusionados con el conector booleano AND y sus equivalentes en español. Se obtuvieron nueve publicaciones, entre ellas cuatro de casos clínicos que se analizaron para sustentar la discusión.

## DISCUSIÓN

El primer caso es el de una paciente con embarazo triple espontáneo, con diagnóstico de útero didelfo, en el que los fetos A y B se ubicaron en la cavidad uterina derecha y el feto C en la izquierda.<sup>22</sup> Durante el transcurso del embarazo, a las 22 semanas, el feto A falleció (confirmado con ecografía) y fue expulsado por vía vaginal a las 27 semanas. El nacimiento del feto B (ubicado en

la misma cavidad) sucedió dos horas más tarde, por cesárea. El feto C, ubicado en la otra cavidad, continuó la gestación hasta las 37 semanas, momento en el que nació por vía cesárea, sin complicaciones, y peso de 2490 gramos.<sup>22</sup> (De forma muy parecida al escenario clínico del caso de la paciente de 21 años). Si bien este embarazo fue espontáneo, solo se consiguió el nacimiento de uno de los tres fetos, con la ventaja de haber llegado a término, sin los retos de la prematuridad, a diferencia del caso que sustenta este artículo. Este desenlace clínico quizá pudo atribuirse a la continuación de la gestación en forma de un embarazo único para el feto C que se ubicaba, de forma individual, en una de las cavidades. Esta situación es la que hizo la diferencia en el escenario clínico de nuestra paciente, quien cursaba un embarazo monocorial, triamniótico, donde por ello mismo los tres fetos estaban ubicados en la misma cavidad, factor que incrementó el riesgo de parto pretérmino.

El segundo caso<sup>23</sup> es el de una paciente de 36 años, en curso del segundo embarazo, con un aborto previo y antecedente de útero didelfo, con retroversión extrema e infertilidad secundaria, por lo que mediante técnicas de reproducción asistida logró un embarazo triple. Dos de los fetos estaban ubicados en la cavidad uterina derecha (ambos cromosómicamente normales) y el feto restante en la izquierda, con diagnóstico de anencefalia, condición incompatible con la vida. Con base en el criterio médico y conciliado con la paciente, se planeó la reducción de la cantidad de fetos; por eso a las 11 semanas el feto con anencefalia y uno de los fetos de la cavidad derecha, recibieron la inyección intracardiaca de cloruro de potasio. El desenlace final fue la obtención de un recién nacido sano a las 38 semanas, mediante parto.<sup>23</sup> Sin duda hay una similitud con el caso de Maschiach<sup>22</sup> en la forma en que se ubicaron los fetos en las cavidades, con la diferencia de que para obtener los mismos desenlaces (un nacido vivo de término) en el caso de Ginsberg<sup>23</sup> se

planeó la reducción del embarazo hasta lograr convertirlo en un embarazo único, con mejor pronóstico. Esta conducta suscita algunas controversias en la Medicina reproductiva porque en la actualidad se propone la transferencia de embrión único, como conducta de elección en la mayoría de las pacientes. En verdad que la evidencia no es contundente como para respaldar la premisa previa de que: "más embriones es igual a más éxito", aunque sí, necesariamente, más riesgo.<sup>24</sup>

El tercer caso<sup>25</sup> es el de una paciente de 21 años con antecedente de útero didelfo que logró un embarazo triple, consecuencia de los inductores de la ovulación, en el que el feto A se ubicó en la cavidad derecha, y los otros dos en la izquierda, uno de ellos con acardia, condición también incompatible con la vida. A las 24 semanas y 2 días de embarazo, con un diagnóstico de polihidramnios establecido dos días antes para el feto B, sobrevino una ruptura prematura de membranas ovulares, con inicio de parto pretérmino que condujo al nacimiento del feto B (645 gramos) y del feto A (725 gramos) que por la prematuridad extrema fallecieron a los siete días de vida.<sup>25</sup> Este caso guarda similitud con los anteriores en la forma en que se distribuyeron los fetos (dos en una cavidad y uno en la otra); sin embargo, no logra un desenlace exitoso para ninguno de los fetos debido a las complicaciones derivadas de la prematuridad extrema, atribuibles a la sumatoria de las condiciones de riesgo de la gestación: un útero anatómicamente anormal y un embarazo múltiple.

El último caso<sup>26</sup> es el de una paciente de 24 años, con antecedente de útero didelfo y dos cesáreas, con un embarazo triple espontáneo, en el que dos fetos se ubicaron en la cavidad izquierda (gestación monocorial biamniótica) y el tercero en la derecha. El embarazo finalizó a las 36 semanas con el nacimiento, por cesárea, de un recién nacido de sexo femenino de 2650 g y dos recién nacidos de sexo masculino: uno



de 2600 y el otro de 2550 g, los tres con puntaje Apgar favorable.<sup>2</sup> Este último caso es el que mejores desenlaces ha conseguido hasta la fecha para un embarazo espontáneo, triple, en una mujer con útero didelfo en el que los fetos se distribuyen en ambas cavidades, situación que hace considerar a este caso excepcional en una paciente con este antecedente anatómico. Es el único, reportado hasta ahora, con la ubicación de los tres fetos en una misma cavidad, que logran sobrepasar las semanas de gestación de viabilidad y, así, posteriores desenlaces favorables en la vida posnatal al superar los retos de la prematuridad.

Los fetos del caso inicialmente reportado recibieron una atención adecuada y oportuna de las complicaciones previstas ante la combinación de factores de riesgo de la paciente, como fue la indicación oportuna de inductores de la maduración fetal y la neuroprotección, además de la finalización por la mejor vía del parto para su condición y atención en un centro de referencia, situación que sin duda suma puntos para un mejor pronóstico neonatal, como el obtenido.

## CONCLUSIONES

Las anomalías müllerianas, en su amplio espectro de manifestación clínica, son un padecimiento que se asocia con una mayor frecuencia de desenlaces adversos materno-perinatales que se incrementan cuando la anomalía se relaciona con un embarazo múltiple. En la bibliografía actual no abundan los reportes de casos que combinen ambas situaciones, ni con recomendaciones oficiales estandarizadas para la atención médica de las pacientes, sobre todo para el escenario de embarazo triple y útero didelfo, como el descrito en este artículo. Esta carencia genera todo un reto para los obstetras que, en su práctica clínica, se enfrentan a casos como éste. Sin duda, enriquecer la casuística de este escenario clínico es el primer paso para que en el futuro se generen protocolos estandarizados,

con evidencia suficiente para definir las mejores conductas, lo que sin duda se traducirá en mejores desenlaces para las pacientes, sus familias y sus hijos.

## REFERENCIAS

1. Shulman LP. Mullerian anomalies. *Clinical Obstetrics and Gynecology* 2008; 51 (1): 214-22. <https://doi.org/10.1097/GRF.0b013e31816feba0>
2. Jacquinet A, Millar D, Lehman A. Etiologies of uterine malformations. *Am J Med Genet A* 2016; 170 (8): 2141-72. <https://doi.org/10.1002/ajmg.a.37775>
3. Ación P, Ación M, Sánchez-Ferrer M. Complex malformations of the female genital tract. New types and revision of classification. *Human Reproduction* 2004; 19 (10): 2377-84. <https://doi.org/10.1093/humrep/deh423>
4. Chan YY, Jayaprakasan K, Zamora J, Thornton JG, et al. The prevalence of congenital uterine anomalies in unselected and high-risk populations: a systematic review. *Hum Reprod Update* 2011; 17 (6): 761-71. <https://doi.org/10.1093/humupd/dmr028>
5. Grimbizis GF, Camus M, Tarlatzis BC, Bontis JN, et al. Clinical implications of uterine malformations and hysteroscopic treatment results. *Human Reproduction Update*, 2001; 7 (2): 161-74. <https://doi.org/10.1093/humupd/7.2.161>
6. Breech LL, Laufer MR. Müllerian anomalies. *Obstet Gynecol Clin North Am* 2009; 36 (1): 47-68. <https://doi.org/10.1016/j.ogc.2009.02.002>
7. Moore KL. *The developing human: clinically oriented embryology*. 10<sup>th</sup> ed. Elsevier, 2016; 12: 274-75.
8. Rey R, Copelli SB. *Diferenciación sexual embrionaria*. Tratado de endocrinología pediátrica 4<sup>a</sup> ed. Madrid: McGraw Hill, 2009.
9. Bhagavath B, Ellie G, Griffiths KM, Winter T, et al. Uterine malformations: an update of diagnosis, management, and outcomes. *Obstet Gynecol Surv* 2017; 72 (6): 377-92. <https://doi.org/10.1097/OGX.0000000000000444>
10. Robbins JB, Broadwell C, Chow LC, Parry JP, et al. Müllerian duct anomalies: embryological development, classification, and MRI assessment. *J Magn Reson Imaging* 2015; 41 (1): 1-12. <https://doi.org/10.1002/jmri.24771>
11. Grimbizis GF. The pathophysiology of septate uterus. *BJOG* 2019; 126 (10): 1200. <https://doi.org/10.1111/1471-0528.15798>
12. Kaur P, Panneerselvam D. *Bicornuate Uterus*. StatPearls Publishing, 2022. PMID: 32809694.
13. Xiang H, Han J, Ridley WE, Ridley LJ. Uterus didelphys: Anatomic variant. *J Med Imaging Radiat Oncol* 2018; 62(1): 115. [https://doi.org/10.1111/1754-9485.58\\_12784](https://doi.org/10.1111/1754-9485.58_12784)
14. American Fertility Society. *Classification of adnexal adhesions, distal tubal occlusion, tubal occlusion secondary to tubal ligation, tubal pregnancies, Mullerian anomalies,*



- and intrauterine adhesions. *Fertil Steril* 1988; 49: 944-55. [https://doi.org/10.1016/S0015-0282\(16\)59942-7](https://doi.org/10.1016/S0015-0282(16)59942-7)
15. Grimbizis GF, Gordts S, Di Spiezio Sardo A, Brucker S, et al. The ESHRE/ESGE consensus on the classification of female genital tract congenital anomalies. *Hum Reprod* 2013; 28 (8): 2032-44. <https://doi.org/10.1093/humrep/det098>
  16. Pfeifer SM, Attaran M, Goldstein J, Lindheim SR, et al. ASRM müllerian anomalies classification 2021. *Fertil Steril* 2021; 116 (5): 1238-52. <https://doi.org/10.1016/j.fertnstert.2021.09.025>
  17. Acién P. Reproductive performance of women with uterine malformations. *Hum Reprod* 1993; 8 (1): 122-6. <https://doi.org/10.1093/oxfordjournals.humrep.a137860>
  18. Thilaganathan B, Khalil A. Multiple pregnancy: preface. *Best Pract Res Clin Obstet Gynaecol* 2014; 28 (2): 189-90. <https://doi.org/10.1016/j.bpobgyn.2013.12.009>
  19. Kulkarni AD, Jamieson DJ, Jones HW Jr, Kissin DM, et al. Fertility treatments and multiple births in the United States. *N Engl J Med* 2013; 369 (23): 2218-25. <https://doi.org/10.1056/NEJMoa1301467>
  20. Mhatre M, Craigo S. Triplet pregnancy: What do we tell the prospective parents. *Prenatal Diagnosis* 2021; 41(12): 1593-601. <https://doi.org/10.1002/pd.5852>
  21. Kekkonen R, Nuutila M, Laatikainen T. Twin pregnancy with a fetus in each half of a uterus didelphys. *Acta Obstetrica et Gynecologica Scandinavica* 1991; 70 (4-5): 373-74. <https://doi.org/10.3109/00016349109007892>
  22. Mashiach S, Ben-Rafael Z, Dor J, Serr DM. Triplet pregnancy in uterus didelphys with delivery interval of 72 days. *Obstet Gynecol* 1981; 58 (4): 519-21. PMID: 7279347.
  23. Ginsberg NA, Strom C, Verlinsky Y. Management of a triplet gestation complicated by uterus didelphys. *Fetal Diagn Ther* 1997; 12 (1): 59-60. <https://doi.org/10.1159/000264429>
  24. Practice Committee of the American Society for Reproductive Medicine and the Practice Committee for the Society for Assisted Reproductive Technologies. Guidance on the limits to the number of embryos to transfer: a committee opinion. *Fertil Steril* 2021; 116 (3): 651-54. <https://doi.org/10.1016/j.fertnstert.2021.06.050>
  25. Chang LW, Chang CH, Yu CH, Chang FM. Prenatal diagnosis of a triplet pregnancy complicated with one acardius in a patient with didelphys uterus using three-dimensional ultrasound. *Prenat Diagn* 2003; 23 (2): 172-3. <https://doi.org/10.1002/pd.541>
  26. Díaz-García C, Subirá-Nadal JP, Urgal-Ayala A, Cazorla-Amorós E, et al. Spontaneous triplet pregnancy complicated by uterus didelphys: a case report. *Fetal Diagn Ther* 2010; 27 (4): 227-30. <https://doi.org/10.1159/000314687>

## CITACIÓN ACTUAL

De acuerdo con las principales bases de datos y repositorios internacionales, la nueva forma de citación para publicaciones periódicas, digitales (revistas en línea), libros o cualquier tipo de referencia que incluya número doi (por sus siglas en inglés: Digital Object Identifier) será de la siguiente forma:

### REFERENCIAS

1. Yang M, Guo ZW, Deng CJ, Liang X, Tan GJ, Jiang J, Zhong ZX. A comparative study of three different forecasting methods for trial of labor after cesarean section. *J Obstet Gynaecol Res*. 2017;25(11):239-42. <https://doi.org/10.1016/j.jyobfe.2015.04..0015>\*

\* El registro Doi deberá colocarse con el link completo (como se indica en el ejemplo).