



<https://doi.org/10.24245/gom.v91i8.8015>

Ligadura temporal laparoscópica de arterias uterinas en un caso de vasculatura miometrial aumentada relacionada con el embarazo

Laparoscopic temporary uterine artery ligation in a case of pregnancy-related increased myometrial vasculature.

Mariana Selene Paredes Contreras,¹ Luis Oswaldo De la O Pérez,² Eleazar Rivera Coyotzi,² Marisela Castañeda Díaz²

Resumen

ANTECEDENTES: La vasculatura miometrial aumentada es una afección poco común, con alto riesgo de hemorragia masiva. Su fisiopatología se relaciona con una remodelación inadecuada del endometrio y miometrio, posterior a un evento obstétrico. El tratamiento convencional, en caso de sangrado masivo, es la histerectomía. En la actualidad, los tratamientos con enfoque conservador que permiten el embarazo espontáneo, ofrecen una opción segura para estas pacientes.

CASO CLÍNICO: Paciente de 20 años, primigesta, con deseo gestacional a futuro, llevada a la sala de urgencias debido a una hemorragia uterina profusa, con datos clínicos de bajo gasto, antecedente de aborto completo de 10 semanas de gestación un mes antes. En el ultrasonido Doppler se observó una imagen anecoica irregular en el fondo uterino que interrumpía la interfase endometrio-miometrial asociada con flujo sistólico alto. Para el control vascular se indicó cirugía conservadora de útero, con ligadura temporal laparoscópica de las arterias uterinas; además aspiración uterina. Estos procedimientos trascurrieron sin complicaciones. El reporte histopatológico del material aspirado fue de tejido trofoblástico asociado con ectasia vascular.

CONCLUSIÓN: La ligadura temporal laparoscópica de las arterias uterinas es un procedimiento eficaz, en casos seleccionados, de control vascular durante la extracción del tejido trofoblástico remanente, en casos de vasculatura miometrial aumentada, relacionada con el embarazo, con recuperación completa de la irrigación uterina y preservación del útero.

PALABRAS CLAVE: Vasculatura miometrial aumentada; malformación arteriovenosa uterina; cirugía de mínima invasión; preservación de la fertilidad; hemorragia uterina; laparoscopia.

Abstract

BACKGROUND: Enlarged myometrial vasculature is a rare condition with a high risk of massive haemorrhage. Its pathophysiology is related to inadequate remodelling of the endometrium and myometrium following an obstetric event. The conventional treatment for massive haemorrhage is hysterectomy. Currently, conservative management approaches that allow spontaneous pregnancy offer a safe option for these patients.

CLINICAL CASE: 20-year-old primigravida with future pregnancy aspirations, presented to the emergency department with heavy uterine bleeding, clinical data of low output, history of complete abortion at 10 weeks' gestation one month earlier. Doppler ultrasound showed an irregular anechoic image in the uterine fundus interrupting the endometrial-myometrial interface associated with high systolic flow. For vascular

¹ Ginecoobstetra, residente de Biología de la Reproducción Humana.

² Ginecoobstetra, biólogo de la Reproducción Humana.

Departamento de Biología de la Reproducción Humana, Unidad Médica de Alta Especialidad, Hospital de Ginecología y Obstetricia Dr. Ignacio Morones Prieto, Instituto Mexicano del Seguro Social, Monterrey, Nuevo León, México.

Recibido: julio 2022

Aceptado: enero 2023

Correspondencia

Mariana Selene Paredes Contreras
marianaparedes@hotmail.com

Este artículo debe citarse como:

Paredes-Contreras MS, De la O Pérez LO, Rivera-Coyotzi E, Castañeda-Díaz M. Ligadura temporal laparoscópica de arterias uterinas en un caso de vasculatura miometrial aumentada relacionada con el embarazo. Ginecol Obstet Mex 2023; 91 (8): 621-630.

control, uterine-sparing surgery with laparoscopic temporary ligation of the uterine arteries and uterine aspiration was indicated. These procedures were performed without complications. The histopathological report of the aspirated tissue was trophoblastic tissue associated with vascular ectasia.

CONCLUSION: Temporary laparoscopic ligation of the uterine arteries is an effective procedure in selected cases for vascular control during removal of the remaining trophoblastic tissue, in cases of pregnancy-related increased myometrial vasculature, with complete recovery of uterine irrigation and preservation of the uterus.

KEYWORDS: Enhanced myometrial vascularity; Arteriovenous malformation; Minimally invasive surgery; Fertility preservation; Uterine bleeding; Laparoscopy.

ANTECEDENTES

Si bien se desconoce la incidencia de la vasculatura miometrial aumentada, se estima que puede aparecer en 1.52% de los casos luego de un aborto del primer trimestre. Los términos vasculatura miometrial aumentada y malformación arteriovenosa uterina se han utilizado indistintamente; en la actualidad se conoce que son dos afecciones con diferente patogénesis. Se cree que la retención de restos del embarazo es la razón por la que se observa este cambio en la vasculatura uterina.^{1,2}

El diagnóstico oportuno es decisivo para determinar el tratamiento conservador. La angiografía es el patrón de referencia para el diagnóstico; sin embargo, la ultrasonografía a color y el análisis espectral Doppler se han convertido en el método preferido para determinar las alteraciones vasculares uterinas por su sensibilidad, facilidad de realización, costo-efectividad y, sobre todo, por ser un método no invasivo.^{3,4}

Hasta hace poco el tratamiento de primera línea en caso de la vasculatura miometrial aumentada era la histerectomía, por el severo sangrado con la que se manifiesta; sin embargo, al suceder

proporcionalmente más en pacientes en edad reproductiva con deseo de embarazo a futuro, se han ensayado nuevas estrategias terapéuticas para los procedimientos quirúrgicos conservadores. Existe incertidumbre acerca de cuál es el tratamiento conservador ideal en esta afección, incluida la conducta expectante, la embolización de las arterias uterinas, la dilatación y aspiración de los restos trofoblásticos y la histeroscopia.^{5,6}

Enseguida se reporta el caso de una paciente con deseo gestacional a futuro y aumento de la vasculatura miometrial relacionada con el embarazo, en donde se optó por la cirugía de mínima invasión para conseguir el control vascular previo a la aspiración de los restos de la concepción y conservar el útero.

CASO CLÍNICO

Paciente de 20 años. *Antecedentes ginecobstétricos:* ciclos menstruales regulares, con un embarazo previo que finalizó en aborto espontáneo, un mes antes del inicio del padecimiento actual. El aborto fue completo a las 10 semanas de embarazo con prescripción de un antibiótico profiláctico. Posterior al aborto persistió el



sangrado, razón por la que acudió a múltiples consultas médicas y centros de salud, sin evidencia por ultrasonido de anomalías que ameritaran intervención quirúrgica; por eso fue tratada de manera conservadora y ambulatoria.

Acudió al servicio de Urgencias cuatro semanas después del aborto debido a lipotimia en su domicilio, precedida por hemorragia uterina profusa y dolor pélvico. En el interrogatorio inicial la paciente reportó astenia y adinamia, sin dolor. En la exploración física se apreció con discreta palidez de mucosas y tegumentos, signos vitales normales, sin afectación de la función cardíaca o respiratoria, el abdomen sin datos clínicos de irritación peritoneal. En la especuloscopia la vagina se visualizó normal, sin lesiones, el cuello del útero sin alteraciones macroscópicas, con sangrado moderado de origen uterino.

En el ultrasonido pélvico endovaginal el útero se apreció en anteversión, de 91 x 63 x 80 mm, volumen de 245 cm³, con visualización de imagen anecoica irregular en el fondo uterino que interrumpía la interfase endometrio-miometrial con evidencia de flujo turbulento a la evaluación, por Doppler color. Esto sugirió un componente vascular de la lesión. Ambos ovarios se observaron en tamaño y situación normal, sin evidencia de líquido libre en la pelvis o abdomen. Los estudios de bioquímica reportaron: anemia grado 2, tiempos de coagulación normales y cuantificación de gonadotropina coriónica humana positiva (11,000 leucocitos por mm³, hemoglobina de 10.0 g/dL, hematocrito 32.7%, 190,000 plaquetas por mm³, tiempo de protrombina de 13.3 segundos, tiempo de tromboplastina 29.0 segundos, relación internacional normalizada (por sus siglas en inglés, INR) 1.1, fibrinógeno 306 mg/dL, fracción beta de hormona gonadotropina coriónica humana 36.5 mUI/mL).

A la evaluación espectral Doppler color se reportó un área multiquistica irregular que ocupaba un 40% del volumen total del cuerpo uterino, con

vasos arteriales y venosos dominantes, dispersos, con un pico de velocidad sistólica (PSV) de 37 cm por segundo (normal menos de 20 cm por segundo). **Figuras 1, 2 y 3**

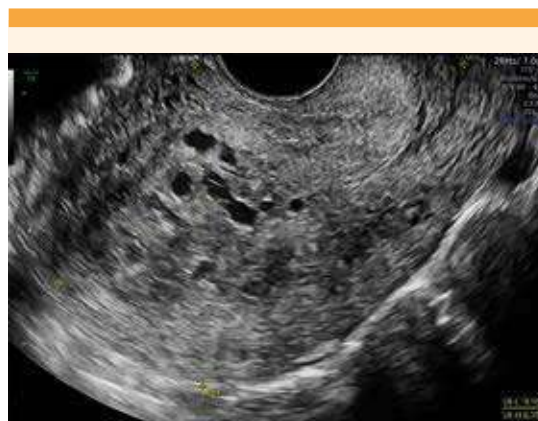


Figura 1. Ultrasonido endovaginal en 2D, corte sagital. Se aprecia una imagen heterogénea situada en el cuerpo y el fondo uterino.

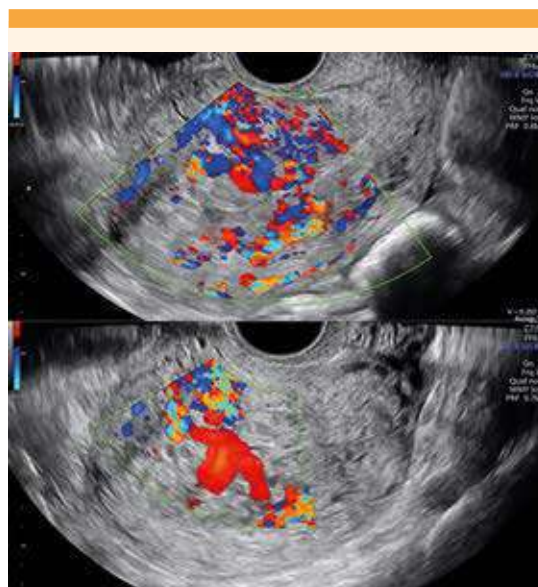


Figura 2. Ultrasonido endovaginal en 2D con Doppler color, corte sagital (superior) y transversal (inferior) que muestra el importante componente vascular.

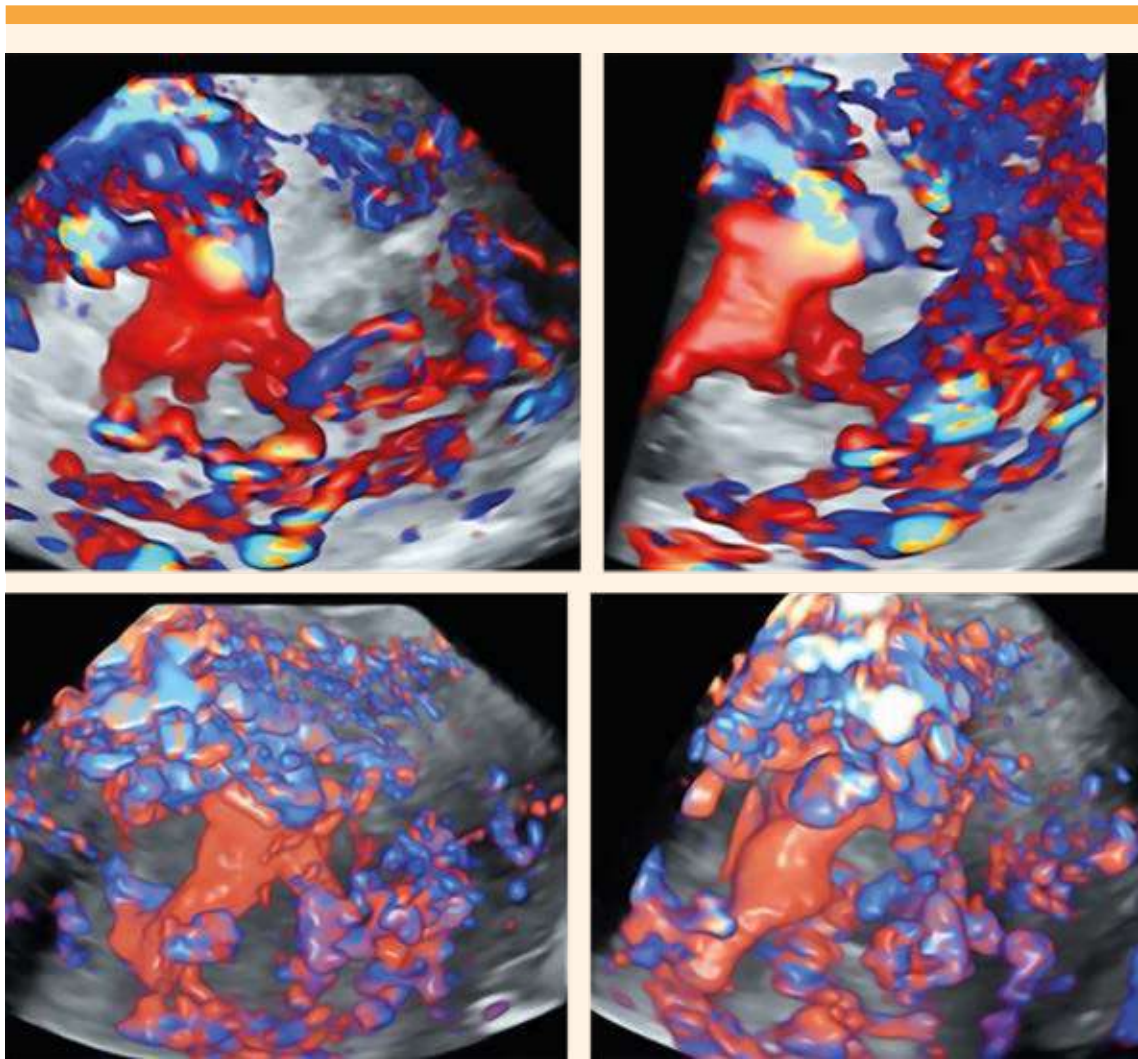


Figura 3. Ultrasonido endovaginal con reconstrucción vascular en 3D. Se aprecia la complejidad de la lesión uterina.

Para la planeación del tratamiento se reunió a un grupo multidisciplinario, con participación de los especialistas de los departamentos de Biología de la Reproducción Humana y de Ginecología. En virtud de que la paciente deseaba embarazarse en el futuro, se propuso un tratamiento conservador de útero. El reto principal era disminuir, temporalmente, la irrigación uterina por el inminente riesgo de hemorragia masiva

ante cualquier manipulación intrauterina. Al no disponer de especialistas en imagenología intervencionista que pudieran practicar una embolización selectiva de las arterias uterinas, se decidió la ligadura temporal de las arterias uterinas con cirugía de mínima invasión. Esto con el propósito de tener un control vascular previo a la aspiración uterina. Se indicó tratamiento con anticonceptivos orales (0.15 mg de



levonorgestrel con 0.03 mg de etinilestradiol); que es el conservador para pacientes hemodinámicamente estables.³ Al inicio se registró un aumento del sangrado transvaginal, con posterior disminución en menos de 24 horas, esto como medida temporal para la posterior intervención quirúrgica para evacuar los restos de la concepción.

Diez días después se procedió a la laparoscopia, con anestesia general balanceada y neuroaxial. Se utilizó un trócar umbilical de 10 mm, dos de 5 mm izquierdo y derecho y dos mini puertos de 3 mm izquierdo y derecho. Durante la exploración de la cavidad abdomino pélvica se visualizó al útero de características normales, sin alteración macroscópica de su arquitectura e irrigación, con salpinges y ovarios normales. Se procedió a la disección del retroperitoneo, de lateral a medial, identificando el trayecto del uréter y de los grandes vasos, hasta visualizar la arteria uterina desde su origen hasta el ascenso al cuerpo uterino. Se disecó e hizo un asa doble, con catgut crómico, para crear un nudo removible, con técnica "shoelace".¹³ El mismo procedimiento se repitió en el retroperitoneo y la arteria uterina contralateral. A la vista se apreció la disminución progresiva de la irrigación del cuerpo uterino. **Figuras 4 y 5**

Alrededor de cinco minutos después de la ligadura de los vasos uterinos, en periodo de isquemia uterina, se practicó la histeroscopia diagnóstica, con lente de 5 mm y 30 grados. La vagina, el cuello del útero y el canal endocervical se apreciaron sin alteraciones. La cavidad uterina estaba ocupada por una tumoración de, aproximadamente, 4 x 5 cm, de componente heterogéneo multivascular que se originaba en la cara uterina posterior y lateral izquierda. El resto de las paredes uterinas se apreciaron normales. Luego del retiro del histeroscopio se procedió a la aspiración manual endouterina, se obtuvo abundante tejido heterogéneo que se envió a estudio histopatológico definitivo. En

la segunda revisión histeroscópica la cavidad uterina se encontró libre de tumoración y sin sangrado activo, con visualización de ambos ostiums normales. **Figuras 6 y 7**

Ambas suturas uterinas se retiraron, con evidencia visual de recuperación de la irrigación uterina. A la recuperación de la irrigación no hubo sangrado transvaginal. El procedimiento finalizó con un sangrado transquirúrgico mínimo y tiempo quirúrgico de 98 minutos. La paciente permaneció en vigilancia posquirúrgica 24 horas, sin sangrado transvaginal o complicaciones, por lo que se dio de alta del hospital.

Seis semanas después se repitió la evaluación ecográfica en la que el útero se encontró en anteflexión de 67 x 40 x 48 mm, línea endometrial trilaminar de 7 mm regular; los ovarios se encontraron normales, sin líquido libre en la pelvis. El estudio histopatológico se practicó por pares y se describieron, macroscópicamente, múltiples fragmentos de 6 x 6 cm, color marrón claro, irregulares y blandos. En la imagen histológica se apreciaron vasos de diferente calibre, con cambios deciduales de distinta longitud y tortuosos, dentro del estroma endometrial, a expensas de venas y arteriolas de diferente calibre, con cambios deciduales mal formados, con ectasia y fibrosis. **Figura 8**

El diagnóstico de vasculatura miometrial aumentada, asociada con el embarazo, se confirmó al encontrar tejido trofoblástico en el reporte histopatológico, a su vez vinculado con: ectasia vascular, ligadura temporal de las arterias uterinas como control vascular previo a la histeroscopia y evacuación uterina. El tratamiento fue exitoso para prevenir una hemorragia masiva durante la extracción de los restos de la concepción.

DISCUSIÓN

El primer caso de malformación arteriovenosa uterina lo describieron Dubreil y Loubat (1926)

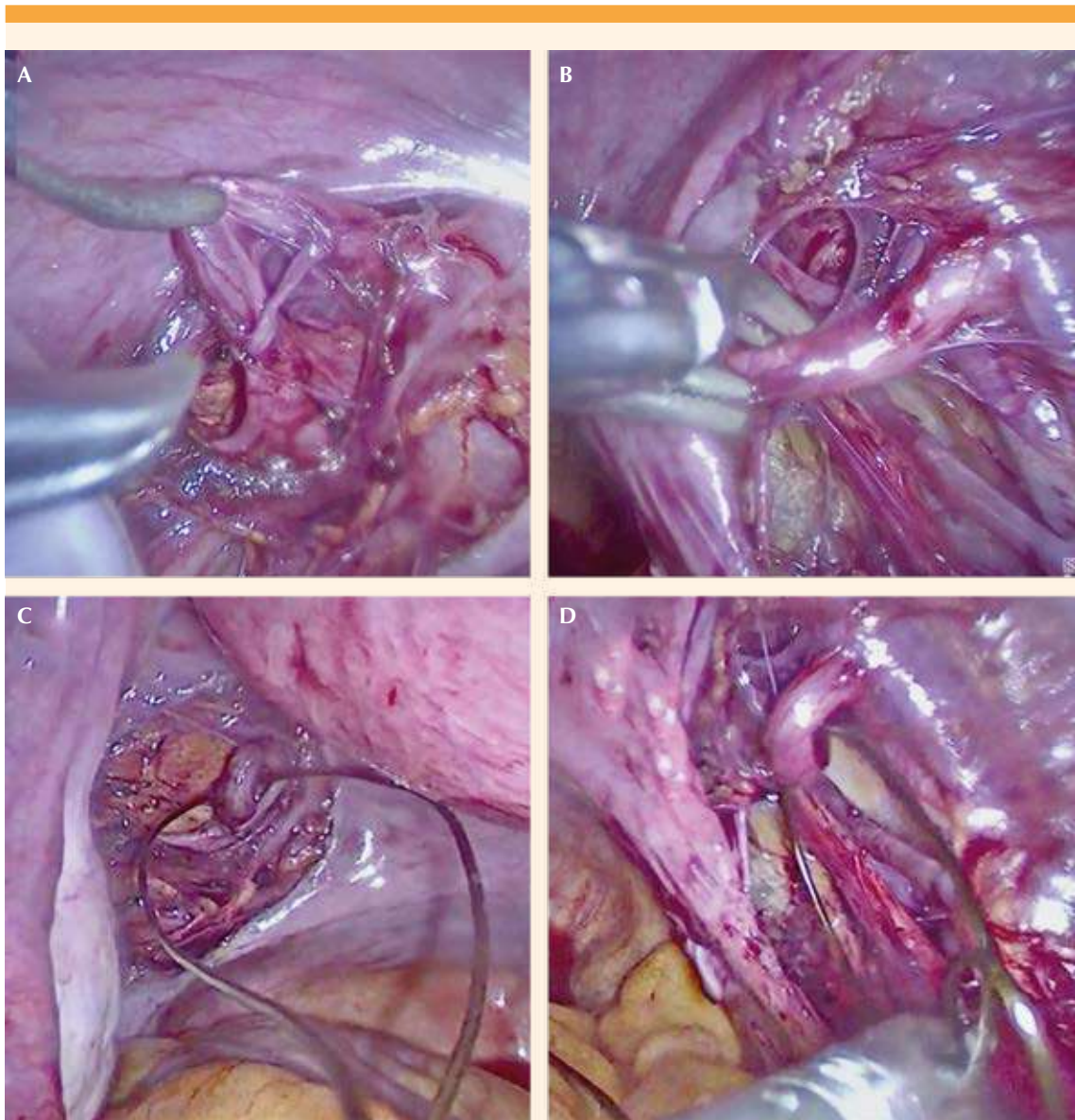


Figura 4. Diseción y paso de sutura de las arterias uterinas izquierda (A, B) y derecha (C, D).

como un aneurisma del útero. Desde entonces, se han descrito menos de 100 casos en la bibliografía. La causa se basa en la intercomunicación anómala entre una arteria y vena que puede ser congénita o adquirida, en la mayoría de los casos

durante el proceso de cicatrización posterior a un traumatismo uterino frecuentemente relacionado con un evento obstétrico. También se han informado casos asociados con infecciones, malignidad y enfermedad trofoblástica.⁷

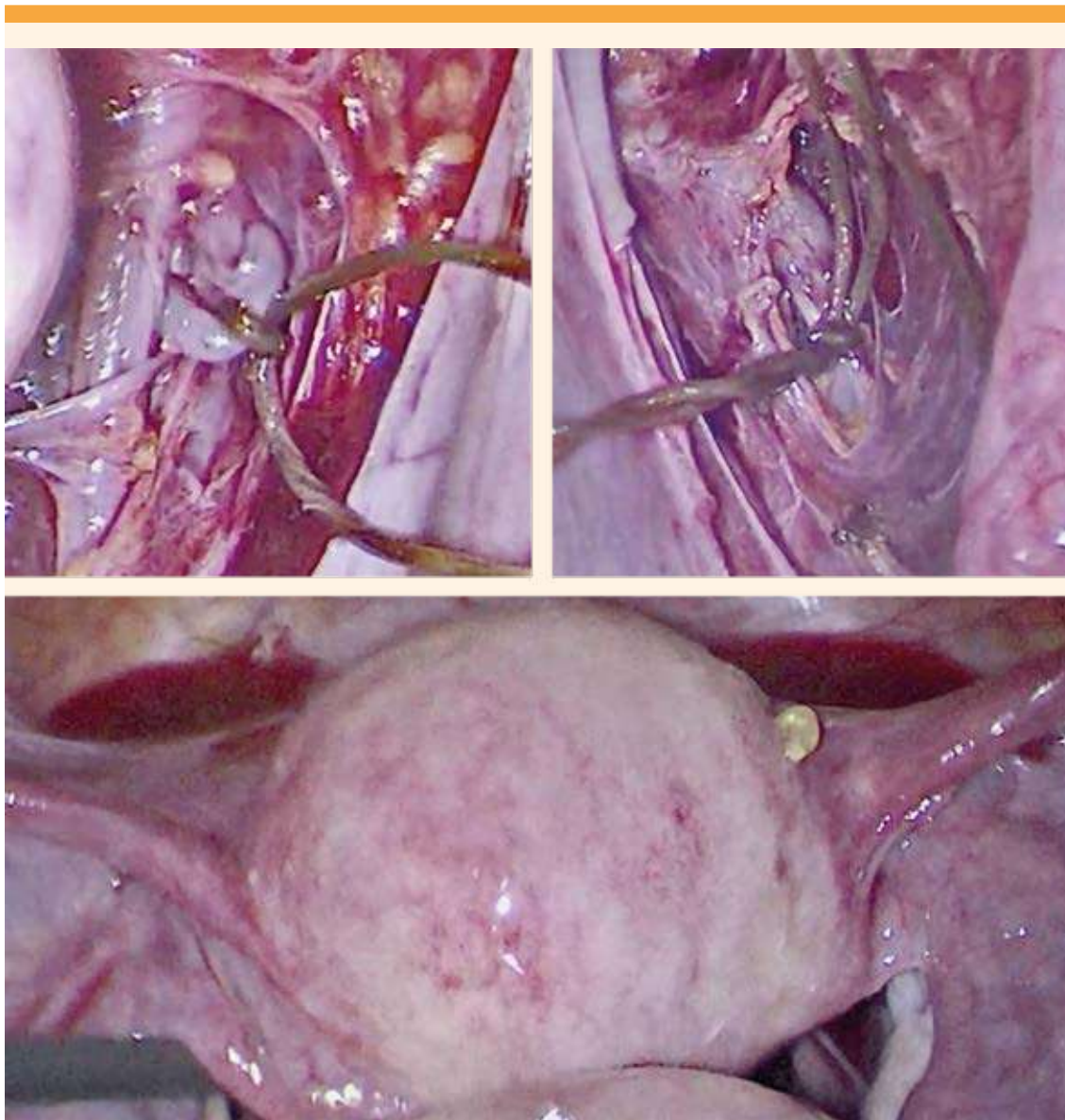


Figura 5. Ligadura bilateral, temporal, de las arterias uterinas (superior), con evidente efecto de isquemia uterina (inferior).

Timor-Tritsch y colaboradores propusieron sustituir el término de malformación arteriovenosa uterina por el de vasculatura miometrial aumentada para los casos con antecedente esencial de retención de restos de la concepción.⁸ El

mecanismo por el que este tejido induce el incremento del flujo sanguíneo miometrial sigue siendo incierto, aunque se cree que el remanente de comunicación entre arterias y venas, por el embarazo o la secreción de agentes vasoactivos,

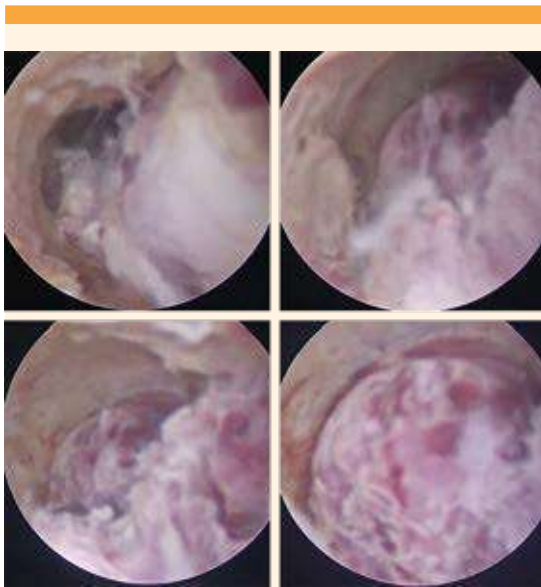


Figura 6. Histeroscopia diagnóstica en la que se observa la lesión vascular que se origina en la cara posterior y lateral izquierda del útero.

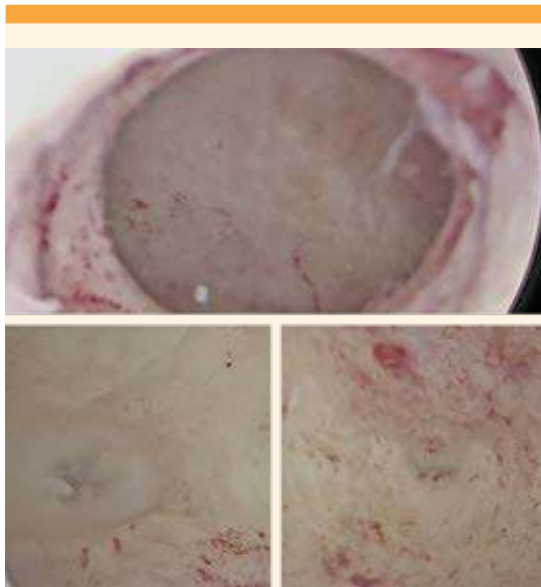


Figura 7. Segunda vista histeroscópica en la que se observa la cavidad normal, libre de lesión (superior) y ambos ostiums normales (inferior).

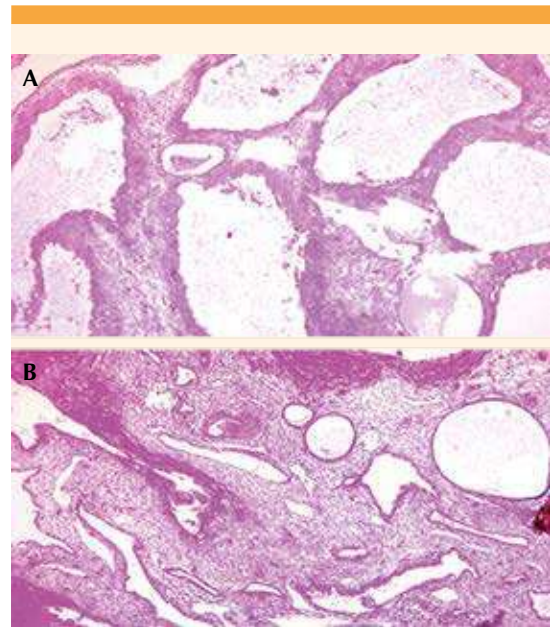


Figura 8. A. (HyE x100). En esta imagen histológica se aprecian vasos de diferente calibre, con cambios deciduales de distinta longitud y tortuosos. **B.** (HyE x 40). En la muestra histológica se aprecian los vasos sanguíneos dentro del estroma endometrial, a expensas de venas y arteriolas de diferente calibre, con cambios deciduales mal formados, con ectasia y fibrosis.

impide la involución miometrial normal del lecho placentario.

La angiografía por sustracción digital sigue siendo el patrón de referencia para establecer el diagnóstico de esta enfermedad; sin embargo, al ser un procedimiento invasivo y que desafortunadamente no se cuenta en gran parte de los hospitales de seguridad social de este país, el análisis espectral Doppler es el método preferido. La sensibilidad de este método es equiparable a la angiografía, en donde se observa un flujo de alta velocidad (más de 20 cm por segundo) con un índice de resistencia bajo (aproximadamente 0.51 a 0.65) en los vasos arteriales y venosos de la lesión.⁹



Van den Bosch, en su estudio, describió que las pacientes con esta enfermedad tienen velocidades altas de pico sistólico (61.0 a 152.6 cm por segundo) e índices de resistencia vascular bajos, asociados en todos los casos con tejido trofoblástico en el examen histopatológico.¹⁰ El caso aquí expuesto concuerda con lo asentado en la bibliografía pues en el estudio ecográfico Doppler evidenció flujos turbulentos de alta velocidad uterina (37 cm por segundo), aunque en menor intensidad que los publicados por Van den Bosch. Esto pudiera concordar con el escaso sangrado que hubo durante la evacuación uterina asociada, también, en gran medida con el control vascular efectuado con la ligadura de arterias uterinas. Van den Bosch recomienda el control vascular con embolización de arterias uterinas para casos con velocidades mayores a 60 cm por segundo. El caso aquí reportado coincide, también, en que el examen histopatológico fue el que confirmó la existencia de vellosidades coriales en el tejido analizado.

Con el propósito de preservar el útero, en la actualidad se prefieren los tratamientos conservadores porque la mayoría de los casos son de mujeres en edad reproductiva y con deseo de embarazo a futuro. El tratamiento ideal es la embolización selectiva de la arteria uterina; sin embargo, estas técnicas tienen poca disponibilidad en nuestro medio y pueden dar lugar a complicaciones graves, como el síndrome postembolización, que se describe como una necrosis masiva del útero, ruptura de la arteria uterina y dolor pélvico. Como consecuencia: amenorrea permanente. Por esto se han buscado alternativas a este tratamiento, como el descrito por Yi-Cheng Wu, quien optó por la coagulación bipolar laparoscópica de las arterias uterinas. Este tratamiento sigue disminuyendo el flujo vascular uterino de forma permanente. Por esto nuestro enfoque terapéutico se orientó a disminuir, transitoriamente, el flujo sanguíneo uterino

para la extracción de los restos de la concepción, sin tener un riesgo importante de sangrado y, posteriormente, restablecerlo de manera completa.¹¹

El embarazo posterior a la embolización de arterias uterinas es infrecuente. Delotte y su grupo sugieren que la pobre vascularización de las áreas tratadas impide el desarrollo placentario, se asocia con abortos espontáneos, retraso en el crecimiento intrauterino, complicaciones obstétricas (hemorragia posparto), relacionadas con la embolización y disminución de la contractilidad uterina. Con base en lo anterior se propone una ligadura temporal de las arterias uterinas, una opción innovadora que reestablece el flujo sanguíneo normal uterino al finalizar el tratamiento, con ello un mejor pronóstico reproductivo.^{12, 13}

CONCLUSIÓN

Debido al alto riesgo de hemorragia masiva y consecuente necesidad de histerectomía, los casos de vasculatura miometrial aumentada asociada al embarazo representan un reto para el tratamiento de elección en cada paciente. Los tratamientos conservadores, sobre todo por radiología intervencionista, no están suficientemente disponibles en nuestro país, a la vez que suponen cuestionamientos de la fertilidad futura, por la disminución de la irrigación uterina.

En el caso aquí reportado, la ligadura temporal laparoscópica de arterias uterinas fue un procedimiento seguro para conseguir el control vascular previo a la aspiración uterina, con recuperación completa de la irrigación uterina, posterior al padecimiento, ideal en el contexto de preservación uterina, con el propósito de embarazo futuro. La evidencia hasta ahora disponible es aún insuficiente para proponer recomendaciones generalizadas. La individualización y la participación multidisciplinaria son la opción de mejor conducta hasta ahora observada.

REFERENCIAS

- Grewal K, Al-Memar M, Fourie H, Stalder C, et al. Natural history of pregnancy-related enhanced myometrial vascularity following miscarriage. *Ultrasound Obstet Gynecol* 2020; 55 (5): 676-82. doi:10.1002/uog.21872
- Groszmann YS, Healy Murphy AL, Benacerraf BR. Diagnosis and management of patients with enhanced myometrial vascularity associated with retained products of conception. *Ultrasound Obstet Gynecol* 2018; 52 (3): 396-99. doi:10.1002/uog.18954
- Szpera-Goździewicz A, Gruca-Stryjak K, Bręborowicz GH, Ropacka-Lesiak M. Uterine arteriovenous malformation-diagnosis and management. *Ginekol Pol* 2018; 89 (5): 276-79. doi:10.5603/GP.a2018.0047
- Shintre H, Coelho KS. Managing uterine arteriovenous malformation is like dealing with raging wildfire awaiting a spark: better be extremely cautious & be ready with countermeasures like uterine artery embolization. *Obstet Gynecol Int J* 2017; 6 (1): 00195. doi:10.15406/ogij.2017.06.00195
- Thangamma KA, Sreejith KS. Uterine arteriovenous malformations: clinical implications. *The Obstetrician & Gynaecologist* 2015; 17 (4): 243-250. doi:10.1111/tog.12218.
- Bettaiah R, Kamath SS. Laparoscopic uterine artery ligation for uterine arteriovenous malformation. *J Minim Invasive Gynecol* 2018; 25 (7): 1124-25. doi:10.1016/j.jmig.2017.12.018
- Grivell RM, Reid KM, Mellor A. Uterine arteriovenous malformations: a review of the current literature. *Obstet Gynecol Surv* 2005; 60 (11): 761-767. doi:10.1097/01.ogx.0000183684.67656.ba
- Timor-Tritsch IE, Haynes MC, Monteagudo A, Khatib N, et al. Ultrasound diagnosis and management of acquired uterine enhanced myometrial vascularity/arteriovenous malformations. *Am J Obstet Gynecol* 2016; 214 (6): 731.e1-731.e10. doi:10.1016/j.ajog.2015.12.024
- Polat P, Suma S, Kantarcý M, Alper F, et al. Color Doppler US in the Evaluation of Uterine Vascular Abnormalities. *RadioGraphics* 2002; 22 (1): 47-53. doi:10.1148/radiographics.22.1.g02ja0947
- Van den Bosch T, Van Schoubroeck D, Timmerman D. Maximum Peak Systolic Velocity and Management of Highly Vascularized Retained Products of Conception. *J Ultrasound Med.* 2015; 34 (9): 1577-82. doi:10.7863/ultra.15.14.10050
- Wu YC, Liu WM, Yuan CC, Ng HT. Successful treatment of symptomatic arteriovenous malformation of the uterus using laparoscopic bipolar coagulation of uterine vessels. *Fertil Steril.* 2001; 76 (6): 1270-71. doi:10.1016/s0015-0282(01)02900-4
- Delotte J, Chevallier P, Benoit B, Castillon JM, et al. Pregnancy after embolization therapy for uterine arteriovenous malformation. *Fertil Steril* 2006; 85 (1): 228. doi:10.1016/j.fertnstert.2005.06.058
- Sanket P, Bruno J van H. Temporary ligation of uterine artery at its origin using a removable 'shoelace' knot. *The Journal of Minimally Invasive Gynecology* 2019; 27 (1): 26. doi.org/10.1016/j.jmig.2019.06.011

CITACIÓN ACTUAL

De acuerdo con las principales bases de datos y repositorios internacionales, la nueva forma de citación para publicaciones periódicas, digitales (revistas en línea), libros o cualquier tipo de referencia que incluya número doi (por sus siglas en inglés: Digital Object Identifier) será de la siguiente forma:

REFERENCIAS

- Yang M, Guo ZW, Deng CJ, Liang X, Tan GJ, Jiang J, Zhong ZX. A comparative study of three different forecasting methods for trial of labor after cesarean section. *J Obstet Gynaecol Res.* 2017;25(11):239-42. [https://doi.org/10.1016/j.jyobfe.2015.04..0015*](https://doi.org/10.1016/j.jyobfe.2015.04..0015)

* El registro Doi deberá colocarse con el link completo (como se indica en el ejemplo).