



<https://doi.org/10.24245/gom.v92i4.9218>

# Hallazgos mastográficos benignos que simulan malignidad: un dilema diagnóstico

## Benign mammographic findings that simulate malignancy: a diagnostic dilemma.

Leopoldo Santiago Sanabria,<sup>1</sup> Diego Armando González Sandoval,<sup>1</sup> Abraham Meléndez Osuna,<sup>1</sup> Mario Enrique Rendón Macías,<sup>2</sup> Sinhué Alejandro Cisneros Vieyra<sup>3</sup>

### Resumen

**OBJETIVO:** Identificar los principales hallazgos histopatológicos benignos y determinar la tasa de falsos positivos que suelen causar conflicto al categorizar las mastografías en el sistema BI-RADS por su aspecto, que puede simular un proceso maligno.

**MATERIALES Y MÉTODOS:** Estudio de cohorte, retrospectivo, efectuado en pacientes atendidas en la Unidad Médica de Alta Especialidad 4 Luis Castelazo Ayala (2019-2023) con reporte mastográfico alterado o sospecha clínica de malignidad. Para el análisis estadístico se utilizó el programa JASP 2.0 y  $\chi^2$  para la diferencia de proporciones entre grupos.

**RESULTADOS:** De un grupo de 11,481 pacientes, se reportaron 1643 mastografías alteradas: 444 con reportes falsos positivos, 23 pacientes con sospecha clínica y exclusión de 16 que no cumplieron con los criterios de inclusión establecidos. La muestra poblacional estudiada fue de 451 pacientes. La mayoría permaneció asintomática al momento del estudio (42.1%). El hallazgo histopatológico benigno con mayor prevalencia fue el fibroadenoma y su síntoma más relevante el nódulo palpable. La tasa de falsos positivos fue de 4.3%.

**CONCLUSIONES:** En la actualidad, gracias a la implementación de programas de tamizaje es posible establecer diagnósticos de cáncer de mama en etapas tempranas, aunque con la desventaja que el reporte puede resultar falso positivo y ello dar lugar a incremento de la morbilidad y sobretratamiento. Los estándares internacionales indican que estos no deben sobrepasar el 10%.

**PALABRAS CLAVE:** Neoplasias de mama; fibroadenoma; sobretratamiento; morbilidad; mama; lesión benigna de mama; mamografía; reacción falsa positiva.

### Abstract

**OBJECTIVE:** To identify the main benign histopathological findings that often cause conflict when categorizing mastographies in the BI-RADS system due to their appearance, which may simulate a malignant process and false positive rate.

**MATERIALS AND METHODS:** Retrospective cohort study carried out in patients attended at the Unidad Médica de Alta Especialidad 4 Luis Castelazo Ayala (2019-2023) with an altered mastographic report or clinical suspicion of malignancy. For statistical analysis we used the JASP 2.0 programme and  $\chi^2$  for the difference in proportions between groups.

**RESULTS:** From a group of 11,481 patients, 1,643 altered mastograms were reported: 444 with false positive reports, 23 patients with clinical suspicion and exclusion of 16 who did not meet the established inclusion criteria. The population sample studied was 451 patients. The majority remained asymptomatic at the time of the study (42.1%). The most prevalent benign histopathological finding was fibroadenoma and the most relevant symptom was a palpable nodule. The false positive rate was 4.3%.

<sup>1</sup> Residente de Ginecología Oncológica, Departamento de Ginecología Oncológica, Unidad Médica de Alta Especialidad 4 Luis Castelazo Ayala (IMSS), Ciudad de México.

<sup>2</sup> Pediatra y doctor en Ciencias, Investigador senior, Sistema Nacional Nivel I, Universidad Panamericana, Ciudad de México.

<sup>3</sup> Anatomopatólogo, adscrito al servicio de Anatomía Patológica, Unidad Médica de Alta Especialidad 4 Luis Castelazo Ayala (IMSS), Ciudad de México.

**Recibido:** octubre 2023

**Aceptado:** febrero 2024

### Correspondencia

Leopoldo Santiago Sanabria  
leopoldosantiagosanabria@gmail.com

**Este artículo debe citarse como:** Santiago-Sanabria L, González-Sandoval DA, Meléndez-Osuna A, Rendón-Macías ME, Cisneros-Vieyra SA. Hallazgos mastográficos benignos que simulan malignidad: un dilema diagnóstico. Ginecol Obstet Mex 2024; 92 (4): 153-168.

**CONCLUSIONS:** Currently, thanks to the implementation of screening programmes it is possible to establish breast cancer diagnoses in early stages, although with the disadvantage that the report may be false positive and this may lead to increased morbidity and overtreatment. International standards indicate that these should not exceed 10%.

**KEYWORDS:** Breast neoplasms; Fibroadenoma; Overtreatment; Morbidity; Breast; Benign breast lesion; Mammography; False-positive reaction.

## ANTECEDENTES

El cáncer de mama sigue siendo un reto global de salud porque es el más diagnosticado y con mayor mortalidad en la mujer, sobre todo en países en vías de industrialización.<sup>1,2,3</sup> En el año 2020 se diagnosticaron 2.6 millones de nuevos casos en todo el mundo, de los que 29,929 correspondieron a México; es decir, 15.3% de todas las neoplasias malignas en el país, según lo reportado por el Global Cancer Observatory (GLOBOCAN).<sup>4,5</sup>

En América Latina, la prevalencia y mortalidad por cáncer de mama se incrementaron en la última década, lo que vislumbra un panorama poco alentador porque se proyecta que hacia el 2040 la mortalidad será del doble en comparación con Estados Unidos y Europa.<sup>6,7,8</sup> En México es la primera causa de muerte en mujeres, sobre todo de las que se ubican entre 50 a 59 años, similar al resto de Latinoamérica. Solo del 10 al 20% se diagnostican en una etapa temprana.<sup>6</sup> La obesidad e inactividad física guardan relación con el cáncer de mama, que son cada vez más frecuentes en México y ambas son problemas de salud pública.<sup>9,10</sup>

La promoción e implementación de los programas de tamizaje, así como la disposición de mejores herramientas de imagen, sobre

todo la mastografía, han permitido establecer diagnósticos tempranos y con ello, disminuir la mortalidad hasta en un 40%.<sup>11,12,13</sup> A pesar de ello en la población latinoamericana se han reportado ciertas barreras en torno al tamizaje para cáncer de mama que van desde la escasa accesibilidad a los mastógrafos, altos costos, lenguas indígenas, falta de conocimiento de la existencia de los estudios de tamizaje y de recomendación por parte del personal médico o el miedo y ansiedad que puede causar su diagnóstico.<sup>10,14,15</sup>

La mastografía, al ser una herramienta de tamizaje, no está exenta de reportes falsos positivos. Su sensibilidad y especificidad se ubican entre 78.9 y 62.3%, respectivamente, lo que puede variar por diversos factores.<sup>16</sup> Los reportes imagenológicos alterados pueden estar condicionados por ciertos factores independientes de cada paciente. Entre los más reportados se encuentran el antecedente familiar de cáncer de mama, mayor densidad mamaria, bajo índice de masa corporal (menos de 30 kg/m<sup>2</sup>) y biopsias previas por enfermedad benigna.<sup>17,18</sup>

En la última década, la disponibilidad de mastógrafos en todo el mundo en comparación con los que existían a principios del año 2000 se incrementó notoriamente, lo mismo que las tasas de detección de cáncer de mama y, con ello, los



sobrediagnósticos, que van desde 5 hasta 50%.<sup>19</sup> La obtención de un resultado falso positivo suele acompañarse de un gran estrés psicológico en la paciente y depresión, circunstancias que no debieran subestimarse.<sup>12,20</sup> En Europa, en pacientes entre 50 y 69 años se reporta una tasa del 20% de mastografías con informes falsos positivos; de éstas a 3% se indica la toma de una biopsia. En Reino Unido hay un reporte de 2.3% de pacientes con un resultado falso positivo y lumpectomía. En Estados Unidos se estima que el 80% de las pacientes con un tamizaje anormal acudirán a un segundo llamado y a 20% se le tomará una biopsia, que será negativa en 30 a 50% de las veces.<sup>21,22</sup>

Hay lesiones que por sus características mastográficas suelen ser todo un reto diagnóstico; se manifiestan con nódulos con bordes irregulares, contornos espiculados, asimetrías o calcificaciones. La aparición de una sombra acústica posterior, con predominio del diámetro vertical en la ecografía, son características que hacen sospechar un carcinoma; lo conducente es confirmar o descartar.<sup>23,24</sup> Está documentado que al recurrir a la combinación de ambas modalidades de imagen como tamizaje se incrementa el porcentaje de biopsias por causas benignas, incluso hasta en un 52% en comparación con el 22.2% reportado solo por mastografía.<sup>25</sup>

Es importante tener siempre en mente que las lesiones benignas de la mama son más comunes que los procesos malignos: ello evitará sobretratamientos. Las causas de las lesiones benignas suelen incluir a la inflamación y a las lesiones proliferativas.<sup>26,27</sup>

El objetivo de la investigación fue: identificar los principales hallazgos histopatológicos benignos que suelen causar conflicto al categorizar las mastografías en el sistema BI-RADS por su aspecto, que puede simular un proceso maligno y tasa de falsos positivos.

## MATERIALES Y MÉTODOS

Estudio de cohorte retrospectiva efectuado entre los meses de noviembre 2019 y agosto 2023 en pacientes atendidas en la Unidad Médica de Alta Especialidad 4 Luis Castelazo Ayala. *Criterios de inclusión:* pacientes con alguna alteración mastográfica, reportada en la mastografía de tamizaje, diagnóstica o para seguimiento o por alta sospecha clínica de malignidad. A todas se les tomó una biopsia y practicó un estudio histopatológico en el servicio de Patología con resultados falsos positivos. *Variables del estudio:* edad, motivo de consulta, antecedente familiar y personal de cáncer de mama, índice de masa corporal, tabaquismo, embarazos, embarazos a término, edad al nacimiento del primer hijo, antecedente de lactancia, menarquia, menopausia, tratamiento con fármacos hormonales, densidad mamaria, categoría BI-RADS (Breast Imaging Reporting and Data System), tipo de biopsia y tratamiento.

*Criterios de exclusión:* pacientes con reporte histopatológico obtenido de otra institución o sin revisión de laminillas.

*Criterios de eliminación:* pacientes con expediente clínico incompleto, con seguimiento fuera de la unidad de estudio o que no hayan otorgado su consentimiento informado para la utilización de los datos.

*Hallazgos estudiados:* absceso mamario, adenosis esclerosante, adenosis tubular, calcificaciones, quistes, ectasia ductal, fibroadenoma, fibrosis estromal, ganglios linfáticos, hemanjioma cavernoso, hiperplasia ductal usual, hiperplasia estromal pseudoangiomatosa, lesiones papilares, lipoma, mastitis aguda y crónica, mastitis granulomatosa, metaplasia apocrina, necrosis grasa, tejido mamario y tumor filodes.

Para el análisis estadístico se utilizó el programa JASP versión 2. Todas las variables categóricas se

expresan en frecuencias y porcentajes y se utilizó como prueba estadística  $\chi^2$  para las diferencias de proporciones entre grupos. Se consideró significativo un valor  $< 0.05$ .

## RESULTADOS

De 11,481 pacientes atendidas 1192 recibieron un reporte de la mastografía alterado. A 444 (37.2%) pacientes se les entregaron reportes falsos positivos y a 748 (62.7%) verdaderos positivos. Se agregaron 23 pacientes a quienes a pesar de recibir una mastografía categorizada BI-RADS 2 y 3, por clínica se les tomó una biopsia indicada por sospecha de malignidad. Por el lado contrario, 10,289 pacientes recibieron un reporte negativo y 53 (0.51%) fueron falsos negativos en un segundo llamado. Los verdaderos reportes negativos fueron 10,236 (99.4%). Se excluyeron 6 pacientes masculinos y 10 en quienes no fue posible la revisión de laminillas, por lo que se obtuvo una muestra de 451 pacientes con reportes falsos positivos.

El promedio de edad de la población de estudio fue de 52.3 años (límites 15 y 90 años), con promedio de edad a la menarquia de 12 años y a la menopausia de 49 años. La mayoría se encontraba en edad reproductiva, solo 171 (37.9%) habían llegado a la menopausia. Los reportes benignos fueron más comunes en mujeres en la premenopausia.<sup>28</sup> **Cuadro 1**

De las pacientes con antecedente de cáncer de mama se registraron 92 (20.3%) que acudieron a mastografías de seguimiento. Este último grupo con antecedente de cáncer de mama es más vulnerable a recibir algún reporte falso positivo ante cualquier anomalía por imagen, que debe descartarse de cualquier recurrencia o nueva neoplasia primaria. Entre las comorbilidades, 138 (30.5%) pacientes padecían alguna enfermedad crónica, sobre todo hipertensión en 50 (36.2%) y diabetes mellitus tipo 2 en 46 (33.3%).<sup>28</sup> **Cuadro 1**

El índice de masa corporal promedio fue de 29 kg/m<sup>2</sup>, en donde el 75% tenía sobrepeso u obesidad, que son factores de riesgo relevantes para cáncer de mama. Además, se refleja otro problema de salud pública: la obesidad. Se reportó que 75 (16.6%) pacientes tuvieron al tabaquismo como factor de riesgo.<sup>29</sup> **Cuadro 1**

Entre los factores protectores de riesgo reconocidos se registró que 425 (94.2%) pacientes habían estado alguna vez embarazadas y 312 (69.1%) eran multíparas.<sup>30</sup> Otro factor protector conocido es la lactancia materna, que fue positiva en 384 (85.1%) pacientes, mientras que la edad promedio al primer recién nacido vivo fue de 23.5 años.<sup>31</sup> **Cuadro 1**

Entre los años 2019 a 2021 diversas clínicas de mastología cerraron y muchas pacientes no acudieron a tamizaje debido a la pandemia de COVID-19, lo que se reflejó con un repunte en la demanda entre el 2022-2023. **Figuras 1 y 2**

## DISCUSIÓN

El cáncer de mama sigue siendo un problema de salud global y en México no es la excepción. Se estima que la tasa de mortalidad en nuestro país es de 17.19 defunciones por cada cien mil mujeres.<sup>32</sup> Se trata de una neoplasia maligna con una manifestación clínica ampliamente heterogénea, que puede cursar desde lo asintomático hasta referir algún nódulo palpable a la autoexploración.<sup>33</sup> El principal motivo de consulta en las clínicas de mastología es la mastalgia, que es un síntoma que el 70% de las mujeres experimentará en algún momento de su vida, y que es el motivo de consultas al médico.<sup>34,35</sup> La mastalgia es un síntoma que puede asociarse con algún proceso maligno en menos del 3% de los casos.<sup>36</sup> En el estudio aquí publicado prácticamente la mayoría de las pacientes cursó asintomática ( $n = 190$ ; 42.1%). El principal síntoma referido fue un nódulo palpable en 147 (32.5%), seguido de mastalgia 103



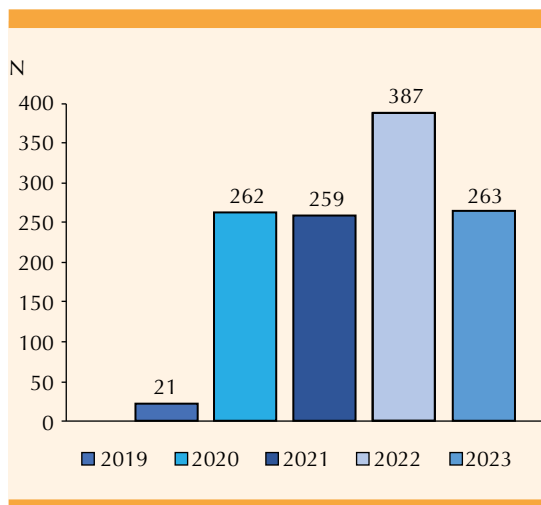
**Cuadro 1.** Características demográficas de la muestra poblacional de mujeres con hallazgos benignos en la mastografía simuladoras de procesos malignos

Variables		Media Frecuencia	Primera desviación típica %
Edad en años		52.3	(14.3)
Edad a la menarquia		12	(1.5)
Edad al primer hijo		23.5	(4.5)
Edad a la menopausia		49	(3.2)
Antecedente de cáncer de mama		92	20.4
Antecedente de tabaquismo		75	16.6
IMC		29	(5.5)
Sobrepeso u obesidad		338	75
Enfermedad crónica		138	30.5
Hipertensión		50	36.2
Diabetes		46	33.3
Hipotiroidismo		19	13.7
Enfermedades reumáticas		6	4.34
Otros		17	12.3
Embarazos	Ninguno	26	5.7
	1	79	17.5
	2	168	37.2
	3	123	27.2
	4	40	8.8
	Más de 5	15	3.3
Embarazos de término	Ninguno	26	5.7%
	1	113	25.0%
	2	183	40.5%
	3	102	22.6%
	4	21	4.6%
	Más 5	6	1.3%
Lactancia			
	Positiva	384	85.1%
	Negativa	67	14.8%

(22.8%), telorrea 9 (1.9%) y cambios cutáneos en 2 (0.4%). **Cuadro 2**

En la actualidad se dispone de múltiples recomendaciones emitidas por diferentes sociedades, en donde la mayoría acuerda iniciar

el tamizaje hacia los 40 años.<sup>37,38,39</sup> Posterior a la introducción de la mastografía como método de tamizaje, la incidencia de cáncer de mama ha aumentado debido a que hoy en día se diagnostican cánceres en etapas tempranas; en consecuencia se ha conseguido disminuir la



**Figura 1.** Prevalencia de resultados falsos positivos obtenidos en los últimos cinco años.

mortalidad.<sup>40,41,42</sup> Esto, desde luego, con ciertas limitaciones porque no todo método de cribado está exento de riesgos, como por ejemplo los segundos llamados (el término en inglés es conocido como *recalls*), toma de biopsias por enfermedad benigna, ansiedad, sobrediagnóstico o sobrediagnósticos.<sup>43,44</sup>

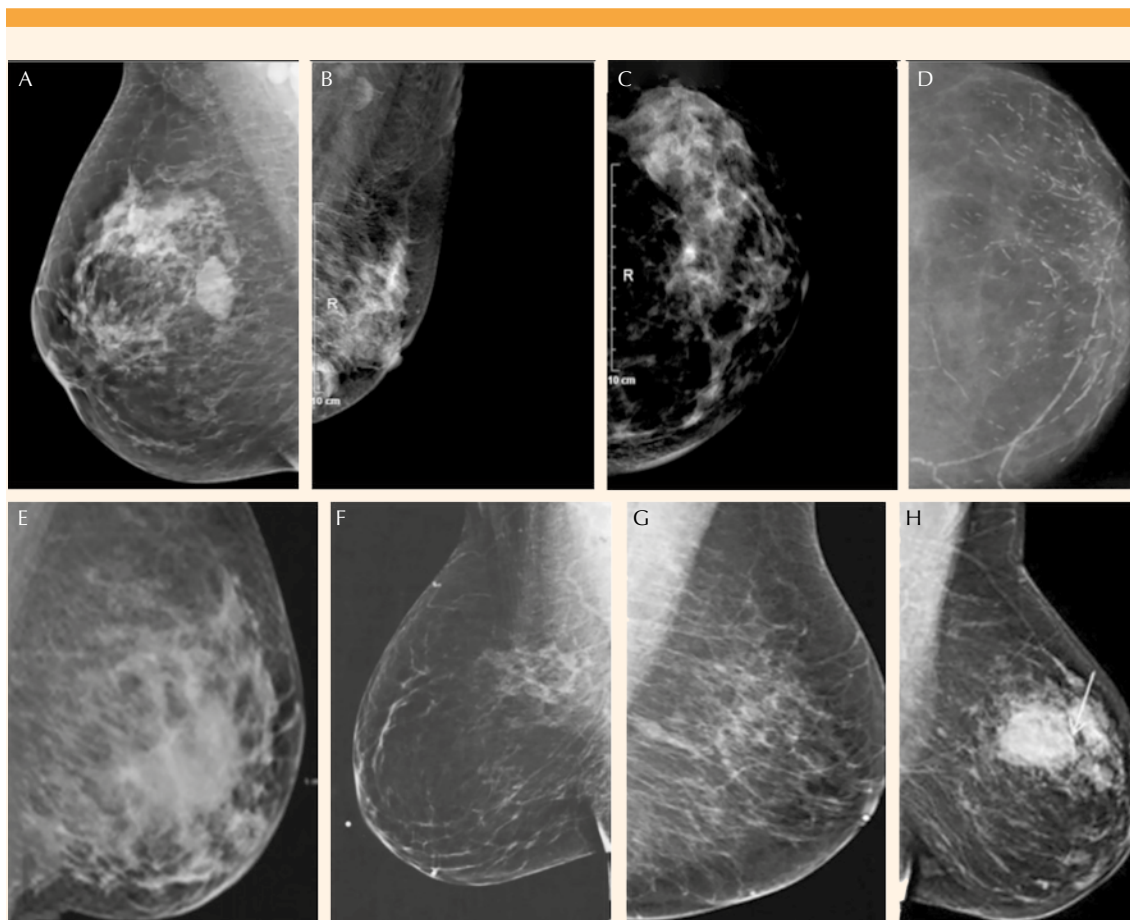
Quizá el riesgo más relevante sean las segundas llamadas, que ocurren cuando se identifica alguna anomalía en la evaluación y es necesario descartar alguna enfermedad maligna, lo que se reconoce como reportes falsos positivos.<sup>11,45</sup> Esto resulta en una situación que genera gran ansiedad en la paciente que, en muchas ocasiones, acudirá a una segunda opinión, por lo que se debe ser cauto en la consejería y evitar caer en un sobrediagnóstico y sobretratamiento, que está demostrado que incrementan el riesgo de morbilidad y mortalidad en la paciente.<sup>11,46,47</sup> En el estudio aquí publicado se obtuvo que en el periodo estipulado 1192 pacientes acudieron a un segundo llamado porque hubo 37.8% reportes falsos positivos. Los esfuerzos deben centrarse en no sobretratar a estas pacientes por-

que, aproximadamente, a un 25% de ellas, con mastografías alteradas, se les repitieron diversas pruebas invasivas innecesarias.

En países con programas de tamizaje organizados se utilizan diversos indicadores de calidad para medir la productividad y el desempeño de la atención hacia la población y, a su vez, implementar estrategias para su mejora.<sup>48,49</sup> Una de las recomendaciones de calidad sugiere que la tasa de segundos llamados y la tasa de falsos positivos debe ser menor al 10%.<sup>50,51</sup>

Se estima que en México incluso hasta un tercio de las mujeres recibirá un reporte de mastografía falso positivo en un plazo de 10 años, lo que debido a ello habrá segundos llamados y en algunos casos intervenciones invasivas desde toma de biopsias hasta intervenciones quirúrgicas.<sup>52</sup> En Estados Unidos esta cifra es aún mayor. Kim y su grupo reportan que el segundo llamado se ha incrementado incluso hasta en 41% por el temor de pasar inadvertido un cáncer (falsos negativos). Se reporta que los falsos positivos rondan alrededor del 13%.<sup>53</sup> En nuestra unidad, la tasa de segundos llamados es de alrededor del 10.3%, porcentaje cercano a las recomendaciones internacionales. Luego del cálculo de la tasa de falsos positivos, que consiste en dividir los reportes falsos positivos entre los falsos negativos más los verdaderos negativos se obtuvo una tasa del 4.41% en los últimos cinco años. Este porcentaje es aceptable conforme a los indicadores de calidad internacionales.

Las tasas de segundos llamados y falsos positivos son indicadores que varían en cada centro porque existen diversos factores que los condicionan: mala técnica de la toma y calidad del equipo pero, sobre todo, errores en la interpretación de las mastografías.<sup>54</sup> Mello-Thoms reporta que del 10 al 30% de las mastografías suelen clasificarse erróneamente.<sup>55</sup> En este estudio 4.3% de las mastografías se categorizaron erróneamente.



- A. Proyección media lateral oblicua, hacia los cuadrantes superiores se aprecia un nódulo oval, hiperdenso, de bordes regulares. El reporte de patología indicó fibroadenoma.
- B. Proyección media lateral oblicua, se identifica un conglomerado denso en el cuadrante inferior con distorsión de la arquitectura y calcificaciones, reporte histopatológico de adenosis esclerosante.
- C. Proyección cefalocaudal con engrosamiento de la piel, aumento de la trabeculación en el espacio premamario, calcificaciones puntiformes dispersas, patología concluyente de mastitis crónica con infiltrado crónico a la piel.
- D. Proyección cefalocaudal, en la que se identifican calcificaciones lineales, gruesas, peri e intraductales, con calcificaciones vasculares con patrón disperso. Proyección medio lateral oblicua en la que se observa a nivel retroareolar una distorsión de la anatomía con imagen hiperintensa de bordes irregulares y engrosamiento de la piel que llevaron a concluir que se trataba de una mastitis granulomatosa.
- E. Proyección medio lateral oblicua, hacia el tercio posterior se observa una asimetría local, el reporte histopatológico fue de ectasia ductal.
- F. Proyección media lateral oblicua que muestra un nódulo ovoide en la unión de los cuadrantes externos, isodenso con distorsión de la arquitectura, con reporte de patología de hiperplasia ductal atípica.

**Figura 2.** Patrón mastográfico de hallazgos histológicos benignos simuladores de procesos malignos a la mastografía.

**Cuadro 2.** Síntomas referidos en la primera consulta y tipo de biopsia tomada ( $p < 0.05$ )

Variables	Asintomática (n = 190)	Nódulo palpable (n =147)	Mastalgia (n =103)	Telorrea (n = 9)	Cambio de coloración (n = 2)
<b>Tipo de biopsia</b>	<b>Porcentajes (%)</b>				
Con aguja de corte	85.8	91.8	93.2	100	50
Estereotaxia	11.6	3.4	5.8	-	50
Excisional	1.05	3.4	-	-	-
Con aguja fina	1.6	1.4	1.0	-	-

Lamb y su grupo describen que esto puede deberse a un sesgo de falta de atención denominado “visión en túnel”. Este sesgo impide al ser humano procesar todo su campo visual al mismo tiempo, por lo que puede prestar atención a ciertos patrones imagenológicos en la mastografía de manera inconsciente, ya sea por su forma, tamaño, orientación, entre otros que, en consecuencia, lleva a categorizarlos erróneamente. Además, existen “puntos ciegos” que llevan a centrar detalladamente la atención en ciertos puntos, lo que hace que pase inadvertida una lesión sugerente de malignidad.<sup>56</sup>

Gran parte de las mastografías practicadas por indicación de tamizaje reportarán lesiones benignas, ya sea de manera clínica o subclínica. A pesar de ello, algunas pueden poner en conflicto al médico radiólogo por sus características imagenológicas, por lo que lleva a categorizarlas con un BI-RADS mayor a 4, lo que en la práctica clínica sugiere la toma de biopsia.<sup>57</sup> En el estudio aquí publicado se encontró que de las pacientes con reportes anormales, 279 (93.6%) obtuvieron una mastografía categorizada BI-RADS mayor de 4 al acudir por un estudio de tamizaje, 59 (96.7%) con mastografías diagnósticas y 80 (86.9%) por seguimiento. A todas se les tomó una biopsia por el alto grado de sospecha y resultaron falsos positivos. Es esperado que las pacientes con sospecha clínica, en quienes

se solicita un estudio de imagen (mastografía diagnóstica) reciban una mayor categoría, lo que puede representar un sesgo. **Cuadro 3**

En la bibliografía médica los hallazgos que pueden simular procesos malignos suelen agruparse en tres grandes grupos: 1) procesos inflamatorios, 2) condiciones proliferativas y 3) tumores benignos.<sup>58</sup> (**Cuadro 4**) Existen otras afecciones que, de igual manera, pueden simular malignidad en los estudios de imagen: adenosis esclerosante, adenosis tubular, hiperplasia estromal pseudoangiomatosa, quistes, metaplasia apocrina, ganglios linfáticos, linfadenitis, hematomas, cicatrices radiales y lesiones mucocele-like<sup>23</sup> **Figura 1**

En el estudio aquí publicado las lesiones proliferativas fueron las más prevalentes. El hallazgo con mayor prevalencia fue el fibroadenoma (35%), seguido de la adenosis esclerosante (10.1%) y la mastitis aguda y crónica (10.1%). (**Cuadro 5**) Al igual que en el estudio aquí publicado, los fibroadenomas son los hallazgos benignos más reportados en la bibliografía internacional y en pacientes en edad reproductiva.<sup>26,58</sup> La mayoría de las pacientes con fibroadenomas refirieron un nódulo palpable y algunas cursaron con mastalgia o permanecieron asintomáticas. El segundo grupo más frecuente fueron los procesos inflamatorios, cuyo síntoma principal fue la mastalgia. **Cuadro 6**



**Cuadro 3.** Categorización BI-RADS según la indicación del estudio de imagen (p = 0.0077)

Variables	Tamizaje 298 (66.0%)	Diagnóstico 61 (30.1%)	Seguimiento 92 (4.2%)
<b>BI-RADS</b>			
0	10 (3.3%)	0	0
2	3 (1.0%)	0	8 (8.6%)
3	6 (2.01%)	2 (3.2%)	4 (4.3%)
4A	159 (53.3%)	26 (42.6%)	54 (58.6%)
4B	82 (27.5%)	13 (21.3%)	14 (15.2%)
4C	32 (10.7%)	17 (27.8%)	12 (13.0%)
5	6 (2.01%)	3 (4.9%)	0

**Cuadro 4.** Categorías de enfermedades benignas que simulan carcinoma en estudios de imagen

<b>Enfermedades inflamatorias</b>	Mastitis infecciosas y abscesos mamarios
	Mastitis granulomatosa
	Mastopatía linfocítica
<b>Condiciones proliferativas</b>	Necrosis grasa
	Fibrosis estromal
	Tumores filodes
	Fibroadenomas
	Adenosis esclerosante
	Lesiones papilares
	Cicatrices radiales
<b>Tumores benignos</b>	Hamartoma
	Hiperplasia pseudoangiomatosa
	Adenoma tubular
	Fibromatosis desmoide
	Tumor de células granulares
Miofibroblastoma	

Por lo que se refiere a las condiciones inflamatorias, los abscesos suelen ser complicaciones de las mastitis infecciosas, sobre todo en población con antecedente de lactancia reciente. En la mastografía puede observarse engrosamiento cutáneo, asimetría, distorsión de la arquitectura e, incluso, un nódulo. En la ecografía puede conseguirse apreciar colecciones multilobuladas.<sup>58</sup>

La mastitis granulomatosa es una afección de causa desconocida, sin foco infeccioso identificable. Los hallazgos por estudios de imagen van desde nódulos, asimetrías, trabéculas hasta engrosamiento cutáneo.<sup>59</sup> La mastopatía linfocítica es un proceso en el que se evidencian infiltrados linfocitarios, clínicamente asintomáticos. La bilateralidad es frecuente y se asocia en pacientes con enfermedades autoinmunitarias, como la

**Cuadro 5.** Frecuencia de casos por cada hallazgo histopatológico benigno simulador de carcinoma de mama

Hallazgos	Casos	Porcentajes (5%)
Abscesos	2	0.4
Adenosis esclerosante	46	10.1
Adenosis tubular	5	1.1
Calcificaciones	5	1.1
Quistes	7	1.5
Ectasia ductal	8	1.7
Fibroadenoma	158	35.0
Fibrosis estromal	33	7.3
Ganglio	12	2.6
Hemangioma cavernoso	1	0.2
Hiperplasia ductal	31	6.8
Hiperplasia estromal pseudoangiomatosa	4	0.8
Lipoma	1	0.2
Mastitis aguda y crónica	46	10.1
Mastitis granulomatosa	44	9.7
Metaplasia apocrina	14	3.1
Necrosis grasa	6	1.3
Lesiones papilares	12	2.6
Tejido mamario	7	1.5
Tumor filodes	9	1.9

tiroiditis de Hashimoto o el lupus eritematoso sistémico. En múltiples ocasiones, por mastografía, puede quedar oculta o como un nódulo mal definido o asimetría, mientras que por ecografía se advierte un nódulo irregular, hipoecoico, con sombra acústica posterior.<sup>58</sup> En ocasiones, los procesos inflamatorios pueden significar un reto para el médico porque suelen ser resistentes a distintos tratamientos y, por ende, multitratados, lo que origina desesperación en la paciente. En el estudio motivo de esta publicación la mayoría de las pacientes había recibido tratamiento antibiótico y analgésico, incluso en algunas una intervención quirúrgica, lo que aumentó la morbilidad. **Cuadro 7**

En condiciones proliferativas hay necrosis grasa, que es un proceso que puede ser secundario a un traumatismo, casi siempre cercano a la piel o a la areola, debido que son los sitios anatómicos más vulnerables a los traumatismos.<sup>60</sup> En los estudios de imagen dependerá de la temporalidad de la lesión. Al principio puede observarse alguna alteración de las células grasas, con infiltrados hemorrágicos o inflamatorios. Posteriormente, los fibroblastos reemplazarán al tejido graso y podrán apreciarse nódulos complejos, con bandas ecogénicas y una sombra acústica posterior. En la mastografía suelen reportarse como quistes oleosos, nódulos espiculados, asimetrías con calcificaciones pleomórficas que son por demás indicativos de sospecha de un proceso maligno.<sup>60,61</sup>

Otra alteración proliferativa es la adenosis esclerosante, que suele manifestarse en pacientes posmenopáusicas. A la exploración física puede percibirse como un nódulo palpable. En la imagen radiológica hay distorsión de la arquitectura y microcalcificaciones indeterminadas, amorfas o pleomórficas.<sup>26</sup> Otra condición son los fibroadenomas, que suelen aparecer en mujeres en edad reproductiva que clínicamente se manifiestan en forma de nódulos firmes, movibles, no dolorosos. Un porcentaje menor a 2 al 4% puede asociarse con calcificaciones e, incluso en la ecografía Doppler pueden mostrar vascularidad. Ante un aumento de volumen rápido debe descartarse un tumor filodes, que suele asociarse con malignidad en un porcentaje mayor: entre 30 a 35%.<sup>60,62</sup> En las lesiones papilares puede observarse un componente sólido que se extiende hacia el lumen, que puede estar encapsulado, por lo que debe diferenciarse de un carcinoma ductal.<sup>63</sup> Las cicatrices radiales pueden parecer estrepitosas debido a que suelen manifestarse como distorsiones de la arquitectura, con nódulos espiculados y mal definidos. Es necesario tener en cuenta los antecedentes de la paciente, que casi siempre ha tenido procedimientos invasivos previos, como toma de una biopsia, lo que favorece el diagnóstico diferencial.<sup>64,65</sup>

**Cuadro 6.** Hallazgos histopatológicos benignos y síntomas relacionados en la primera consulta

	Asintomática (n = 190)	Nódulo palpable (n = 147)	Mastalgia (n = 103)	Telorreya (n = 9)	Cambio de coloración (n = 2)
Diagnóstico histopatológico	Porcentajes (%)				
Fibroadenoma	23.6	55.1	31	-	-
Adenosis esclerosante	17.9	2.7	4.8	33.3	-
Fibrosis estromal	12.1	3.4	3.9	-	50
Hiperplasia ductal	10.5	6.1	1.0	-	50
Mastitis aguda y crónica	8.9	6.8	16.5	22.2	-
Mastitis granulomatosa	4.7	6.8	24.3	-	-
Metaplasia apocrina	4.2	2.7	1.9	-	-
Lesiones papilares	3.7	0.7	2.9	11.1	-
Quistes	2.6	0.7	1.0	-	-
Ganglios	2.6	4.1	1.0	-	-
Calcificaciones	2.1	0.7	-	-	-
Adenosis tubular	1.6	-	1.9	-	-
Ectasia ductal	1.6	1.4	1.9	11,1	-
Tejido mamario	1.6	1.4	1.9	-	-
Hiperplasia estromal pseudoangiomatosa	1.05	1.3	-	-	-
Tumor filodes	-	4.8	1.0	11,1	-
Lipoma	-	0.7	-	-	-
Necrosis grasa	-	0.7	1.9	11,1	-
Absceso mamario	-	-	1.9	-	-
Hemangioma cavernoso	-	-	1.0	-	-

Los tumores benignos que pueden simular un carcinoma son varios, entre ellos los hamartomas, que se componen de tejido adiposo, fibroso y glandular y en la mastografía se aprecian como si fuera un nódulo definido. En la ecografía pueden parecer de contenido heterogéneo, con una cápsula gruesa. Es importante distinguirlos de tumores filodes o sarcomas.<sup>58</sup>

La hiperplasia estromal pseudoangiomatosa es benigna. En mujeres premenopáusicas se asocia con la exposición hormonal, que puede coexistir con lesiones malignas. Por lo general, en los estudios de imagen no suele tener un patrón específico, sino que se aprecian asimetrías y

distorsiones de la arquitectura y no tanto un nódulo. El adenoma tubular se manifiesta en forma de masa encapsulada, con márgenes pobremente definidos en mujeres posmenopáusicas, lo que levanta la sospecha de malignidad.<sup>26</sup> La fibromatosis desmoide es difícil diferenciarla de malignidad solo con las herramientas de imagen porque su apariencia es de nódulos espiculados de alta densidad, con una sombra acústica posterior a la ecografía, por lo que casi siempre se opta por la extirpación amplia de estas lesiones.<sup>58</sup> El miofibroblastoma es un tumor raro, sobre todo en mujeres posmenopáusicas que suele ser un nódulo único, no doloroso, movable, de crecimiento lento, similar a la clínica de los

fibroadenomas; sin embargo, por edad, debe diferenciarse de otras lesiones.<sup>63,66</sup>

Otras lesiones fuera de la clasificación, pero que suelen ser de alta incidencia, son los ganglios linfáticos inflamatorios, que las más de las veces aparecen en el cuadrante superior externo y pueden tener moderada densidad a la mastografía, lo que obliga a descartar algún otro proceso.<sup>27</sup>

En el **Cuadro 7** puede comprobarse que el tratamiento de estos hallazgos es diverso: desde mantener en vigilancia hasta procedimientos invasivos, como la extirpación. En la muestra aquí estudiada, la mayoría permaneció en vigilancia con su tamizaje habitual. Todas las pacientes es-

tudiadas tuvieron una prueba invasiva en primera instancia, que fue la biopsia previa, en donde a la mayoría se le tomó una biopsia con aguja de corte; practicar otro procedimiento invasivo aumenta la morbilidad. Esto, a la vez, dificulta el seguimiento por el proceso de cicatrización de estos procedimientos, que pueden llevar a la formación de cicatrices radiales, que es posible oculten un proceso maligno en los futuros estudios de imagen.<sup>67,68</sup>

## CONCLUSIONES

El cáncer de mama sigue siendo un problema mundial de salud pública, y México no es la excepción. Sin duda que en la actualidad se

**Cuadro 7.** Tratamiento indicado según cada hallazgo histopatológico benigno simulador de malignidad al estudio mastográfico

	Vigilancia (n = 220)	Extirpación (n = 170)	Antibiótico (n = 44)	Antiinflamatorio (n = 17)
Diagnóstico	Porcentajes			
Fibroadenoma	35	55.1	-	-
Adenosis esclerosante	17.7	4.1	-	-
Fibrosis estromal	12.7	2.5	-	-
Mastitis aguda y crónica	5.9	4.7	34.1	58.8
Hiperplasia ductal	5	11.8	-	-
Metaplasia apocrina	4.5	2.3	-	-
Ganglio	4.5	2.3	-	-
Tejido mamario	3.1	-	-	-
Mastitis granulomatosa	1.3	4.7	63.3	29.4
Quistes	2.3	1.2	-	-
Ectasia ductal	2.3	1.8	-	-
Adenosis tubular	1.8	0.6	-	-
Calcificaciones	1.4	1.2	-	-
Lesiones papilares	0.9	5.9	-	5.8
Hiperplasia estromal pseudoangiomatosa	0.4	1.8	-	-
Tumor filodes	0.4	4.7	-	-
Lipoma		0.6	-	-
Necrosis grasa	0.4	2.9	-	-
Absceso mamario	-	-	2.3	5.8
Hemangioma cavernoso	-	0.6	-	-



dispone de mejores programas de tamizaje y tecnología que en décadas pasadas que permiten diagnosticar cánceres en etapas más tempranas; pero también es verdad que hay desventajas, como los resultados falsos positivos.

Existen estándares de calidad que dictan que tanto la tasa de falsos positivos como de segundos llamados no debe exceder el 10%. La tasa de falsos positivos aquí reportada fue del 4.3% en los últimos cinco años, aceptable debido a que se trata de un centro de referencia o de tercer nivel.

No debiera pasar inadvertido que las pacientes con un reporte falso positivo, que les genera una situación estresante por el impacto de recibir una mala noticia cambia su entorno biopsicosocial. Por lo general, la mayoría acudirá en busca de una segunda opinión y volverán a pasar por procedimientos invasivos innecesarios, que van desde la toma de biopsia hasta intervenciones quirúrgicas. Del estudio aquí publicado, a 170 (37.6%) pacientes se les extirpó la lesión, con reporte benigno de patología, que es una cantidad significativa. Esto sin dejar de lado que cada intervención quirúrgica aumenta la morbilidad y mortalidad de la paciente.

Es importante tomar en consideración la edad de la paciente y sus factores de riesgo. Gran parte de los hallazgos mastográficos que simulan algún carcinoma, al final resultan benignos, por lo que se debe ser cauto en la toma de decisiones terapéuticas y optar, en primera instancia, por una conducta conservadora, siempre que sea posible.

### Agradecimientos

Al Departamento de Enseñanza de la Unidad Médica 4 Luis Castelazo Ayala por el fomento a la investigación y el apoyo que brindan a sus residentes para que ésta se lleve a cabo, así como a las pacientes de quienes podemos aprender diariamente.

### REFERENCIAS

1. Wojtyla C, Bertuccio P, Ciebiera M, Vecchia C La. Breast cancer mortality in the Americas and Australasia over the period 1980–2017 with predictions for 2025. *Biology (Basel)* 2021;10 (8): 1-14. <http://doi.org/10.3390/biology10080814>
2. Houghton SC, Hankinson SE. Cancer progress and priorities: Breast cancer. *Cancer Epidemiol Biomarkers Prev*. 2021; 30 (5): 822-44. <http://doi.org/10.1158/1055-9965.EPI-20-1193>
3. Zavala VA, Serrano-Gomez SJ, Dutil J, Fejerman L. Genetic epidemiology of breast cancer in Latin America. *Genes (Basel)* 2019; 10 (2). <http://doi.org/10.3390/genes10020153>
4. Wilkinson L, Gathani T. Understanding breast cancer as a global health concern. *Br J Radiol* 2022; 95 (1130): 7-9. <http://doi.org/10.1259/BJR.20211033>
5. World Health Organization. Mexico Source: Globocan 2020. *Int Agency Res Cancer WHO*. 2020;929:1-2. <https://gco.iarc.fr/today/data/factsheets/populations/484-mexico-fact-sheets.pdf>
6. Cazap E. Breast Cancer in Latin America: A Map of the Disease in the Region. *Am Soc Clin Oncol Educ B* 2018; (38): 451-56. [http://doi.org/10.1200/edbk\\_201315](http://doi.org/10.1200/edbk_201315)
7. de Almeida LM, Cortés S, Vilensky M, et al. Socioeconomic, Clinical, and Molecular Features of Breast Cancer Influence Overall Survival of Latin American Women. *Front Oncol* 2022; 12 (March): 1-15. <http://doi.org/10.3389/fonc.2022.845527>
8. Arnold M, Morgan E, Runggay H, et al. Current and future burden of breast cancer: Global statistics for 2020 and 2040. *Breast* 2022; 66 (August): 15-23. <http://doi.org/10.1016/j.breast.2022.08.010>
9. Arceo-Martínez MT, López-Meza JE, Ochoa-Zarzosa A, Palomera-Sánchez Z. Estado actual del cáncer de mama en México: principales tipos y factores de riesgo. *Gac Mex Oncol* 2021; 20 (3): 101-10. <http://doi.org/10.24875/j.gamo.21000134>
10. Doede AL, Mitchell EM, Wilson D, Panagides R, Oriá MOB. Knowledge, beliefs, and attitudes about breast cancer screening in Latin America and the Caribbean: An in-depth narrative review. *J Glob Oncol* 2018; 1 (4). <http://doi.org/10.1200/JGO.18.00053>
11. Monticciolo DL, Malak SF, Friedewald SM, et al. Breast Cancer Screening Recommendations Inclusive of All Women at Average Risk: Update from the ACR and Society of Breast Imaging. *J Am Coll Radiol* 2021; 18 (9): 1280-88. <http://doi.org/10.1016/j.jacr.2021.04.021>
12. Ho PJ, Bok CM, Mohd Ishak HM, et al. Factors associated with false-positive mammography at first screen in an Asian population. *PLoS One* 2019; 14 (3): 1-16. <http://doi.org/10.1371/journal.pone.0213615>
13. Fatima K, Masroor I, Khanani S. Probably benign solid breast lesions on ultrasound: Need for biopsy reassessed.

- Asian Pacific J Cancer Prev 2018; 19 (12): 3467-71. <http://doi.org/10.31557/APJCP.2018.19.12.3467>
14. Miller BC, Bowers JM, Payne JB, Moyer A. Barriers to mammography screening among racial and ethnic minority women. *Soc Sci Med* 2019; 239: 112494. <http://doi.org/10.1016/j.socscimed.2019.112494>
  15. Solikhah S, Promthet S, Hurst C. Awareness level about breast cancer risk factors, barriers, attitude and breast cancer screening among Indonesian women. *Asian Pacific J Cancer Prev* 2019; 20 (3): 877-84. <http://doi.org/10.31557/APJCP.2019.20.3.877>
  16. Wang Y, Li Y, Song Y, et al. Comparison of ultrasound and mammography for early diagnosis of breast cancer among Chinese women with suspected breast lesions: A prospective trial. *Thorac Cancer*. 2022; 13 (22): 3145-51. <http://doi.org/10.1111/1759-7714.14666>
  17. Honig EL, Mullen LA, Amir T, et al. Factors Impacting False Positive Recall in Screening Mammography. *Acad Radiol*. 2019;26(11):1505-1512. <http://doi.org/10.1016/j.acra.2019.01.020>
  18. Skaane P, Bandos AI, Niklason LT, et al. Digital mammography versus digital mammography plus tomosynthesis in breast cancer screening: The Oslo tomosynthesis screening trial. *Radiology*. 2019;291(1):23-30. <http://doi.org/10.1148/radiol.2019182394>
  19. Lei S, Zheng R, Zhang S, et al. Global patterns of breast cancer incidence and mortality: A population-based cancer registry data analysis from 2000 to 2020. *Cancer Commun*. 2021;41(11):1183-1194. <http://doi.org/10.1002/cac2.12207>
  20. El Hachem Z, Zoghbi M, Hallit S. Psychosocial consequences of false-positive results in screening mammography. *J Fam Med Prim Care* 2019; 8 (4): 19-25. [http://doi.org/10.4103/jfmpc.jfmpc\\_4\\_17](http://doi.org/10.4103/jfmpc.jfmpc_4_17)
  21. Seely JM, Alhassan T. Screening for breast cancer in 2018 -what should we be doing today? *Curr Oncol*. 2018;25(June):S115-S124. <http://doi.org/10.3747/co.25.3770>
  22. Løberg M, Lousdal ML, Bretthauer M, Kalager M. Benefits and harms of mammography screening. *Breast Cancer Res*. 2015;17(1):1-12. <http://doi.org/10.1186/s13058-015-0525-z>
  23. Castro M, Cobos MP, Saquis F, Luna G. Lesiones benignas de mama que pueden simular un carcinoma. *Rev Argentina Radiol*. 2011;75(1):27-32. <http://www.scielo.org.ar/pdf/rar/v75n1/v75n1a07.pdf>
  24. Kim G, Mercaldo S, Bahl M. Impact of digital breast tomosynthesis (DBT) on finding types leading to true-positive and false-positive examinations. *Clin Imaging*. 2021;71:155-59. <http://doi.org/10.1016/j.clinimag.2020.10.046>
  25. Lee J, Arao R, Sprague B. Performance of screening ultrasonography as an adjunct to screening mammography in women across the spectrum of breast cancer risk. *JAMA Intern Med* 2019; 179 (5): 658-68. <http://doi.org/10.1001/ja.mainternmed.2018.8372>
  26. Parada-Gallardo A, Preciado-Vargas J, Amezcua-Galvez JE, Juarez-Lopez GE. Benign breast lesions mimicking malignancy: a pictorial essay. *J Mex Fed Radiol Imaging*. 2022;1(4):247-58. <http://doi.org/10.24875/jmexfri.m22000034>
  27. Iglesias A, Arias M, Santiago P, Rodríguez M, Mañas J, Saborido C. Benign Breast Lesions that Simulate Malignancy: Magnetic Resonance Imaging with Radiologic-Pathologic Correlation. *Curr Probl Diagn Radiol*. 2007;36(2):66-82. <http://doi.org/10.1067/j.cpradiol.2006.12.001>
  28. Kashyap D, Pal D, Sharma R, et al. Global Increase in Breast Cancer Incidence: Risk Factors and Preventive Measures. *Biomed Res Int* 2022; 2022. <http://doi.org/10.1155/2022/9605439>
  29. Sun YS, Zhao Z, Yang ZN, et al. Risk factors and preventions of breast cancer. *Int J Biol Sci* 2017; 13 (11): 1387-97. <http://doi.org/10.7150/ijbs.21635>
  30. Subramani R, Lakshmanaswamy R. *Pregnancy and Breast Cancer*. Vol 151. Elsevier Inc.; 2017. <http://doi.org/10.1016/bs.pmbts.2017.07.006>
  31. Migliavacca Zucchetti B, Peccatori FA, Codacci-Pisanelli G. Pregnancy and lactation: Risk or protective factors for breast cancer? *Adv Exp Med Biol* 2020; 1252: 195-97. [http://doi.org/10.1007/978-3-030-41596-9\\_27](http://doi.org/10.1007/978-3-030-41596-9_27)
  32. Isabel R, Piza S, Morales BJ, Sierra López S, Salgado Jiménez M de los Á, Rodríguez Echeverría G. Características epidemiológicas, radiológicas e histológicas de cáncer de mama en usuarias de un hospital general regional en Guerrero, México. *México Aten Fam* 2022; 29 (1): 20-24. <http://doi.org/10.22201/fm.14058871p.2022.1.81186>
  33. Barzaman K, Karami J, Zarei Z, et al. Breast cancer: Biology, biomarkers, and treatments. *Int Immunopharmacol* 2020; 84. <http://doi.org/10.1016/j.intimp.2020.106535>
  34. Hubbard TJE, Sharma A, Ferguson DJ. Breast pain: Assessment, management, and referral criteria. *Br J Gen Pract* 2020; 70 (697): 419-420. <http://doi.org/10.3399/bjgp20X712133>
  35. Adni LLA, Norhayati MN, Rosli RRM, Muhammad J. A systematic review and meta-analysis of the efficacy of evening primrose oil for mastalgia treatment. *Int J Environ Res Public Health*. 2021;18(12). <http://doi.org/10.3390/ijerph18126295>
  36. Dave R V., Bromley H, Taxiarchi VP, et al. No association between breast pain and breast cancer: a prospective cohort study of 10 830 symptomatic women presenting to a breast cancer diagnostic clinic. *Br J Gen Pract*. 2022;72(717):E234-E243. <http://doi.org/10.3399/BJGP.2021.0475>
  37. American College of Obstetricians and Gynecologists. Breast cancer risk assessment and screening in average-risk women. *Obstet Gynecol*. 2017;130(122):1-16.
  38. Helvie MA, Bevers TB. Screening mammography for average-risk women: The controversy and NCCN's position. *JNCCN J Natl Compr Cancer Netw*. 2018;16(11):1398-1404. <http://doi.org/10.6004/jnccn.2018.7081>



39. Martin K, Vogel RI, Nagler RH, et al. Mammography Screening Practices in Average-Risk Women Aged 40-49 Years in Primary Care: A Comparison of Physician and Nonphysician Providers in Minnesota. *J Women's Heal.* 2020;29(1):91-99. <http://doi.org/10.1089/jwh.2018.7436>
40. Lanta Q, Arveux P, Asselain B. Epidemiology and socio-cultural specificities of young women with breast cancer. *Bull Cancer.* 2019;106(12):S4-S9. [http://doi.org/10.1016/S0007-4551\(20\)30041-2](http://doi.org/10.1016/S0007-4551(20)30041-2)
41. Amir T, Hogan MP, Jacobs S, Sevilimedu V, Sung J, Jochelson MS. Comparison of False-Positive Versus True-Positive Findings on Contrast-Enhanced Digital Mammography. *Am J Roentgenol.* 2022;218(5):797-808. <http://doi.org/10.2214/AJR.21.26847>
42. Taskin F, Durum Y, Soyder A, Unsal A. Review and management of breast lesions detected with breast tomosynthesis but not visible on mammography and ultrasonography. *Acta radiol.* 2017;58(12):1442-1447. <http://doi.org/10.1177/0284185117710681>
43. Martaindale S. Breast cancer screening: Helping patients navigate recommendations. *Breast J.* 2021;27(5):421-422. <http://doi.org/10.1111/tbj.14236>
44. García-Luna KJ, Ocampo-Ramírez JD, Pardo-Bustamante M del P, Ruiz-Villa CA, Castaño-Vélez AP. Criterios, métodos y guías de análisis y evaluación para el control de calidad de la imagen y lectura de la mamografía: una revisión meta-narrativa. *Rev An Radiol México.* 2019;18(2):108-118. <http://doi.org/10.24875/arm.19000125>
45. Mann RM, Hooley R, Barr RG, Moy L. Novel approaches to screening for breast cancer. *Radiology.* 2020;297(2):266-285. <http://doi.org/10.1148/RADIOL.20200172>
46. Jatoi I, Pinsky PF. Breast Cancer Screening Trials: Endpoints and Overdiagnosis. *J Natl Cancer Inst.* 2021;113(9):1131-1135. <http://doi.org/10.1093/jnci/djaa140>
47. Brewer N, Salz T, Lillie S. Systematic Review: The Long-Term Effects of False-Positive Mammograms. *Ann Intern Med.* 2007;146(1):350-358.
48. Uscanga-Sánchez S, Torres-Mejía G, Ángeles-Llerenas A, Domínguez-Malpica R, Lazcano-Ponce E. Indicadores del proceso de tamizaje de cáncer de mama en México: un estudio de caso. *Salud Publica Mex.* 2014;56(5):528-537. <http://doi.org/10.21149/spm.v56i5.7378>
49. Maes-Carballo M, Gómez-Fandiño Y, Reinoso-Hermida A, et al. Quality indicators for breast cancer care: A systematic review. *Breast.* 2021;59:221-231. <http://doi.org/10.1016/j.breast.2021.06.013>
50. Rauscher G, Murphy AM, Orsi J, Dupuy D, Grabler P, Weldon C. Beyond MQSA: Measuring the quality of breast cancer screening programs. *AJR Am J Roentgenol.* 2014;202(1):145-151. <http://doi.org/10.2214/AJR.13.10806.Beyond>
51. Dabbous F, Dolecek T, Berbaum M, et al. Impact of a False-Positive Screening Mammogram on Subsequent Screening Behavior and Stage at Breast Cancer Diagnosis. *Cancer Epidemiol Biomarkers Prev.* 2017;26(3):397-403. <http://doi.org/10.1158/1055-9965>
52. Castro-Ibarra M, Menchaca-Díaz R, Jesús Cabrales-Ruvalcaba J, Rosa RA. Resultado falso positivo en la mamografía y su asociación con la presencia de obesidad: Un estudio de casos y controles. *Gac Med Mex.* 2016;152(4):503-507.
53. Kim HE, Kim HH, Han BK, et al. Changes in cancer detection and false-positive recall in mammography using artificial intelligence: a retrospective, multireader study. *Lancet Digit Heal.* 2020;2(3):e138-e148. [http://doi.org/10.1016/S2589-7500\(20\)30003-0](http://doi.org/10.1016/S2589-7500(20)30003-0)
54. Ventura-Alfaro CE. Errores de medición en la interpretación mamográfica por radiólogos. *Rev Salud Publica.* 2018;20(4):518-522. <http://doi.org/10.15446/rsap.V20n4.52035>
55. Mello-Thoms C, Dunn SM, Nodine CF, Kundel HL. An analysis of perceptual errors in reading mammograms using quasi-local spatial frequency spectra. *J Digit Imaging.* 2001;14(3):117-123. <http://doi.org/10.1007/s10278-001-0010-3>
56. Lamb LR, Fonseca MM, Verma R, Seely JM. Missed breast cancer: Effects of subconscious bias and lesion characteristics. *Radiographics.* 2020;40(4):941-960. <http://doi.org/10.1148/rg.2020190090>
57. Sánchez JC, Rocha JEB, Piña VB, et al. Consenso Mexicano sobre diagnóstico y tratamiento del cancer mamario. *Gac Mex Oncol* 2017;16(Supl 3):7-78. <http://doi.org/10.24875/j.gamo.m21000213>
58. Guirguis MS, Adrada B, Santiago L, Candelaria R, Arribas E. Mimickers of breast malignancy: imaging findings, pathologic concordance and clinical management. *Insights Imaging* 2021; 12 (1). <http://doi.org/10.1186/s13244-021-00991-x>
59. Santiago-Sanabria L, Garza-Arrieta J, Tesone-Lasman JE, Benardete-Harari DN, Cortés-Rubio JL. Mastitis granulomatosa: una simuladora de cáncer, un gran reto diagnóstico y terapéutico. *Ginecol Obstet Mex* 2022; 90 (5): 448-55. <http://doi.org/10.24245/gom.v90i5.6954>
60. Cho SH, Park SH. Mimickers of breast malignancy on breast sonography. *J Ultrasound Med* 2013; 32 (11): 2029-36. <http://doi.org/10.7863/ultra.32.11.2029>
61. Chan HHL, Lam TPW, Yuen JHF, Leong LLY. Conditions that mimic primary breast carcinoma on mammography and sonography. *J Hong Kong Coll Radiol* 2004; 7 (1): 49-55.
62. Santiago-Sanabria L, López-Valle MÁ, Garza-Arrieta J, Islas-Tezpa D. Tumor filodes bilateral, una rara forma de manifestación clínica: reporte de caso. *Ginecol Obstet Mex* 2022; 90 (11): 933-41. <http://doi.org/10.24245/gom.v90i11.6977>
63. Spruill L. Benign mimickers of malignant breast lesions. *Semin Diagn Pathol* 2016; 33 (1): 2-12. <http://doi.org/10.1053/j.semmp.2015.09.002>
64. Pojchamarnwiputh S, Muttarak M, Na-ChiangMai W, Chaiwun B. Benign breast lesions mimicking carcinoma at mammography. *Singapore Med J* 2007; 48 (10). <https://pubmed.ncbi.nlm.nih.gov/17909685/>

65. Urano M, Nishikawa H, Goto T, et al. Digital mammographic features of breast cancer recurrences and benign lesions mimicking malignancy following breast-conserving surgery and radiation therapy. *Kurume Med J* 2018; 65 (4): 113-21. <http://doi.org/10.2739/kurumemedj.MS654005>
66. Torous VF, Schnitt SJ, Collins LC. Benign breast lesions that mimic malignancy. *Pathology* 2017; 49 (2): 181-96. <http://doi.org/10.1016/j.pathol.2016.12.002>
67. Cohen MA, Newell MS. Radial scars of the breast encountered at core biopsy: Review of histologic, imaging, and management considerations. *Am J Roentgenol* 2017; 209 (5): 1168-77. <http://doi.org/10.2214/AJR.17.18156>
68. Ferre R, Kuzmiak CM. Radial Scar: what the radiologist needs to know in 2021. *Arch Breast Cancer* 2022; 9 (1): 4-9. <http://doi.org/10.32768/abc.2022914-9>

### CITACIÓN ACTUAL

De acuerdo con las principales bases de datos y repositorios internacionales, la nueva forma de citación para publicaciones periódicas, digitales (revistas en línea), libros o cualquier tipo de referencia que incluya número doi (por sus siglas en inglés: Digital Object Identifier) será de la siguiente forma:

#### REFERENCIAS

1. Yang M, Guo ZW, Deng CJ, Liang X, Tan GJ, Jiang J, Zhong ZX. A comparative study of three different forecasting methods for trial of labor after cesarean section. *J Obstet Gynaecol Res.* 2017;25(11):239-42. <https://doi.org/10.1016/j.gyobfe.2015.04..0015>\*

\* El registro Doi deberá colocarse con el link completo (como se indica en el ejemplo).