



<https://doi.org/10.24245/gom.v92i4.9230>

# Laceración vaginal poscoital: Revisión de casos y propuesta de atención médica

## Postcoital vaginal laceration: Review of cases and proposed approach.

Indalecio Gustavo Martínez Velasco,<sup>1</sup> Román Jiménez López,<sup>2</sup> Mariana Aranzazú Guillén González,<sup>3</sup> Francisco Alberto Paniagua Martínez,<sup>4</sup> Oliver Arciniega Mancilla,<sup>5</sup> Edna Victoria Alcántara Román<sup>6</sup>

### Resumen

**OBJETIVO:** Describir la caracterización clínica, atención médica y quirúrgica de los casos de laceración poscoital y proponer un protocolo de atención para mejorar la calidad del diagnóstico y tratamiento.

**MATERIALES Y MÉTODOS:** Estudio retrospectivo de serie de casos de pacientes con diagnóstico de laceración vaginal poscoital atendidas en dos hospitales rurales entre 2017 y 2022.

**RESULTADOS:** Se encontraron 6 pacientes que ingresaron al servicio de Urgencias con diagnóstico de laceración vaginal poscoital. Todas fueron intervenidas quirúrgicamente después de la lesión. La mediana de edad de las pacientes fue de 29.5 años (límites 19 y 68 años). Tres de las pacientes eran nuligestas e igual cantidad refirió coito por primera vez, 2 pacientes tenían una pareja estable y 2 nueva pareja. El tiempo transcurrido desde el coito hasta el momento de la atención tuvo una mediana de 2 horas (límites 1 y 3 horas). Solo 2 pacientes requirieron trasfusión de un paquete globular. El sitio de la laceración fue el fondo de saco vaginal posterior en 3 de los 6 casos; no se registraron decesos.

**CONCLUSIONES:** La laceración poscoital es una urgencia rara que puede complicarse por la excesiva pérdida sanguínea, que es mayor si existe retraso en la búsqueda de atención y diagnóstico. Para obtener desenlaces favorables su tratamiento debe ser quirúrgico inmediato, basado en un protocolo estandarizado.

**PALABRAS CLAVE:** Laceración poscoital; relaciones sexuales; lesiones vaginales no obstétricas; coito consensuado.

### Abstract

**OBJECTIVE:** To describe the clinical characterization, medical and surgical management of cases of postcoital laceration and to propose a management protocol to improve the quality of diagnosis and treatment.

**MATERIALS AND METHODS:** Retrospective case series study of patients diagnosed with post-coital vaginal laceration seen in two rural hospitals between 2017 and 2022.

**RESULTS:** We found 6 patients admitted to the emergency department with a diagnosis of postcoital vaginal laceration. All underwent surgical intervention following the injury. The median age of the patients was 29.5 years (range 19 to 68 years). Three of the patients were nulligestas and the same number reported having sexual intercourse for the first time, 2 patients had a regular partner and 2 had a new partner. The median time from intercourse to treatment was 2 hours (range 1 and 3 hours). Only 2 patients required a globule pack transfusion. The site of laceration was the posterior vaginal fornix in 3 of 6 cases; no deaths were recorded.

**CONCLUSIONS:** Postcoital laceration is a rare emergency that may be complicated by excessive blood loss, which is increased if there is a delay in seeking care and di-

<sup>1</sup> Ginecoobstetra perinatólogo, Maestro en Salud Pública, Master en SIDA, Hospital Comunitario de Tecamatlán, Servicios de Salud del Estado de Puebla, Centro de Investigación en Nutrición y Educación Perinatal.

<sup>2</sup> Médico intensivista, Hospital General Renacimiento, IMSS-Bienestar, miembro del Panel de Obstetricia Crítica, Secretaría de Salud de Guerrero.

<sup>3</sup> Pasante de servicio social, servicio de Cirugía general, Hospital de Especialidades Dr. Antonio Fraga Mouret, Centro Médico Nacional La Raza, IMSS, Ciudad de México.

<sup>4</sup> Ginecoobstetra, servicio de Ginecología y Obstetricia, Hospital de la Mujer, Servicios de Salud del Estado de Puebla.

<sup>5</sup> Cirujano general, servicio de Cirugía General, Hospital General Renacimiento, Hospital IMSS-Bienestar, Acapulco, Guerrero.

<sup>6</sup> Médico pasante de Servicio Social, Centro de Salud con Servicios Ampliados CESSA Libres, Puebla, Servicios de Salud del Estado de Puebla.

**Recibido:** octubre 2023

**Aceptado:** marzo 2024

### Correspondencia

Indalecio Gustavo Martínez Velasco  
indaleciomvgine@outlook.com

**Este artículo debe citarse como:** Martínez-Velasco I, Jiménez-López R, Guillén-González MA, Paniagua-Martínez FA, Arciniega-Mancilla O, Alcántara-Román EV. Laceración vaginal poscoital: Revisión de casos y propuesta de atención médica. Ginecol Obstet Mex 2024; 92 (4): 169-175.

agnosis. For a favourable outcome, treatment should be immediate surgery based on a standardised protocol.

**KEYWORDS:** Postcoital laceration; Sexual intercourse; Non-obstetric vaginal injuries; Consensual intercourse.

## INTRODUCCIÓN

Las lesiones no obstétricas del aparato genital femenino han ido en aumento en las últimas décadas debido al estilo de vida moderno: transporte de alta velocidad, actividades recreativas y elevada frecuencia de abuso sexual. Las lesiones poscoitales son poco frecuentes y escasamente publicadas.<sup>1,2</sup> El traumatismo coital se refiere a la lesión al aparato genital que sigue al coito con o sin consentimiento.<sup>3</sup> Las lesiones vaginales pueden manifestarse con un espectro de severidad variable, desde un traumatismo menor hasta lesiones vaginales graves<sup>4</sup> que pueden ser tan extensas hasta incluso poner en peligro la vida.<sup>5</sup> La frecuencia mundial reportada del traumatismo genital no obstétrico es de 1 caso por cada 1000 urgencias ginecológicas y del 0.4 al 0.8% de las admisiones ginecológicas hospitalarias.<sup>6-10</sup>

Entre los factores predisponentes más relevantes están: coito por primera vez, penetración sexual vigorosa, postura coital del misionero (la mujer acostada sobre su espalda, mientras que el varón hace la penetración estando de rodillas), espasmo vaginal, incompatibilidad del tamaño de los órganos sexuales, sobre todo durante la primera relación sexual, atrofia vaginal en la posmenopausia, cicatrices vaginales posteriores a una cirugía, retroversión uterina, consumo de alcohol o drogas y agresión sexual.<sup>5,11,12,13</sup>

El objetivo del estudio fue: describir la caracterización clínica, atención médica y quirúrgica de los casos de laceración poscoital y proponer un protocolo de atención para mejorar la calidad del diagnóstico y tratamiento.

## MATERIALES Y MÉTODOS

Estudio retrospectivo de serie de casos de laceración poscoital llevado a cabo en dos hospitales rurales del estado de Puebla de pacientes atendidas entre el 1 de enero de 2017 y el 31 de diciembre de 2022. Las pacientes se atendieron en los servicios de Urgencias del Hospital General de Acatlán y del Hospital Comunitario de Tecamatlán, Puebla, con antecedente de sangrado transvaginal posterior a coito consensuado.

A todas las pacientes se les hizo un adecuado interrogatorio e historia clínica, revisión mediante tacto vaginal y rectal para investigar la naturaleza y extensión de las lesiones y excluir la posibilidad de perforación de la vejiga, uretra, recto y cavidad peritoneal. Se practicó un ultrasonido abdominal de rutina para descartar líquido libre en el peritoneo. Se solicitaron pruebas de embarazo y determinación de VIH.

Todas las pacientes firmaron el consentimiento informado. El estudio fue aprobado por el comité de Ética de ambas instituciones. La identidad de las participantes fue protegida con un código alfanumérico.



*Variables de estudio:* edad, estado civil, paridad, estado hormonal, antecedentes médico-quirúrgicos y situación conyugal. Además, detalles del evento: signos vitales a su ingreso, tiempo transcurrido desde el coito hasta el momento del tratamiento quirúrgico, localización de la laceración, tamaño de la lesión, hemoglobina pre y posterior a la cirugía y cantidad de paquetes globulares transfundidos.

Los datos recopilados se ingresaron a una hoja de Excel 2017 para su análisis estadístico. Las variables categóricas se presentan en términos de mediana.

## RESULTADOS

Se registraron 6 casos de sangrado transvaginal poscoital. Los síntomas principales fueron: sangrado transvaginal y dolor en todas las pacientes, datos de hipovolemia en 2, sudoración en 1, mareos en otra y palpitaciones solo en una.

La mediana de edad fue de 29.5 años (límites 19 y 68 años), 3 pacientes estaban casadas y 3 solteras. Tres pacientes tenían antecedente de enfermedades crónicas: hipertensión arterial y una con lupus eritematoso sistémico. Dos pacientes tenían antecedente de cirugía de piso pélvico y una tenía tabique vaginal. Tres eran nuligestas y las otras 3 multigestas; solo una se encontraba en la posmenopausia. Tres pacientes refirieron coito por primera vez, 2 tenían pareja estable y otras 2 nueva pareja. **Cuadro 1**

Con respecto al evento una paciente experimentó datos de choque. El tiempo transcurrido desde el coito hasta el momento de la atención tuvo una mediana de 2 horas (límites 1 y 3 horas). La localización del desgarró vaginal fue en 5 casos en el fondo de saco posterior, 1 en la pared vaginal izquierda, 1 en el lado de la pared vaginal derecha y otra en la región del introito. La longitud de la laceración de la mucosa vaginal tuvo una mediana de 5 cm (límites

4 y 7 cm). La hemoglobina al ingreso tuvo una mediana de 10.4 g/dL (límites 7.2 y 12.2 g/dL), mediana de hemoglobina posquirúrgica de 9.2 g/dL (límites 8 y 11.2 g/dL). Solo 2 pacientes requirieron trasfusión sanguínea de un paquete globular. **Cuadro 2**

En todas las pacientes la revisión se efectuó con anestesia y sutura con catgut crómico del 2/0 en un solo plano; en ninguna hubo complicaciones. Todas las pacientes se dieron de alta del hospital en menos de 24 horas posteriores al procedimiento. A todas se les dio seguimiento a los 7 y 30 días posteriores a la intervención.

## DISCUSIÓN

Las laceraciones obstétricas son la causa más frecuente de lesión del aparato genital femenino. Hoy en día, las lesiones no obstétricas están ganando relevancia porque se están convirtiendo, gradualmente, en una causa frecuente de daño traumático al aparato genital.<sup>14</sup> Por lo tanto, requieren atención quirúrgica inmediata porque el riesgo de pérdida sanguínea importante puede culminar en estado de choque.<sup>7</sup>

Entre los factores predisponentes destacan: edad, nuliparidad y el primer coito. Con respecto a la edad, el grupo más vulnerable es el de 14 a 28 años, aunque la mediana del grupo de estudio fue de 29.5 años (límites 19 y 68 años). Las nulíparas constituyen el grupo más importante en las diferentes series reportadas de laceración poscoital, quizá debido a una menor distensibilidad de la vagina comparada con las multíparas.<sup>7,15,16</sup> Lo encontrado en esta serie de casos es consistente con los reportes de la bibliografía. El primer coito, en la bibliografía revisada, fue la causa de 6 al 68% de las lesiones.<sup>6,7,11,12,14,17</sup> Esto debido al grosor y poco elástico anillo himeneal o a una desproporción genital masculino-femenino como lo describen Jeng y Wang, quienes midieron la longitud de la vagina y la longitud del falo de la pareja en su serie de 3 casos en Taiwán.<sup>6</sup>

**Cuadro 1.** Datos sociodemográficos y antecedentes médico-quirúrgicos de las pacientes

Paciente	Edad (años)	Estado civil	Antecedentes médicos y quirúrgicos	Paridad	Estado hormonal	Situación conyugal
1	25	Casada	Lupus eritematoso sistémico	0	Premenopausia	Pareja estable
2	20	Soltera	Ninguno	0	Premenopausia	Coito por primera vez
3	34	Soltera	Ninguno	2	Premenopausia	Coito por primera vez
4	68	Casada	Osteoartritis, hipertensión arterial, antecedentes de cistopexia de Kelly	4	Posmenopausia	Pareja estable
5	62	Unión libre	Hipertensión arterial Antecedente de colpoperineoplastia posterior	7	Posmenopausia	Pareja nueva
6	19	Casada	Tabique vaginal	0	Premenopausia	Coito por primera vez

**Cuadro 2.** Signos clínicos al ingreso, datos de la laceración y evolución posoperatoria

Paciente	Tensión arterial al ingreso mmHg	Localización de la laceración	Tamaño de la laceración (cm)	Hemoglobina a la admisión (g/dL)	Hemoglobina después de la cirugía g/dL	Tiempo de admisión a la cirugía (horas)	Paquetes globulares trasfundidos
1	110/70	Fondo de saco posterior	4 cm	12.0	11.00	1	0
2	90/50	Fondo de saco posterior	5 cm	7.2	9.0	3	1
3	80/50	Introito	6 cm	8.0	9.4	1	1
4	150/100	Fondo de saco posterior y pared vaginal derecha	7 cm	10.6	8.0	3	0
5	140/100	Pared vaginal izquierda	4 cm	12.2	11.2	3	0
6	110/60	Fondo de saco posterior	5 cm	10.2	9.0	1	0

Por lo que se refiere a las características de las lesiones, su localización más frecuente fue el fondo de saco posterior, seguida de las paredes vaginales y finalmente en el área vestibular,<sup>14</sup> ya sea en el clítoris o las paredes internas de los labios vaginales. La parte posterior de la vagina es más débil porque carece de un soporte anatómico, como sí lo tiene la parte anterolateral en su unión con el cuello del útero. Además, es la zona de mayor

presión del pene en la posición más habitual, que es la del misionero.<sup>18</sup> En las 6 pacientes estudiadas la lesión fue única en 5 y doble en 1.

Es importante llevar a cabo un interrogatorio minucioso de la esfera sexual y una exploración adecuada, con anestesia, para descartar lesiones múltiples que se encuentran en 13 al 31.0% de los casos.<sup>14</sup>



Para prevenir este tipo de lesiones las parejas deben considerar, durante la relación sexual: la excitación precoital, el coito no apresurado, adecuada comunicación en la primera relación sexual con la pareja, uso de lubricantes o cremas con estrógenos en mujeres vírgenes o posmenopáusicas para disminuir la resequeidad vaginal y la fricción del pene. La excitación precoital, junto con la liberación de la secreción de las glándulas de Bartolino, incrementan las dimensiones vaginales y reajusta la posición uterina, además de mejorar la lubricación vaginal. Estos cambios mejoran la elasticidad y la flexibilidad de las paredes vaginales y el componente emocional y anatómico en la mujer, previo al coito para evitar este tipo de lesiones.<sup>19,20,21</sup>

El promedio de tiempo en nuestra casuística desde el momento del sangrado a la admisión hospitalaria fue de 2.1 horas, a diferencia de las series de Padoa y Tchounzou que, en promedio, fue de 12 horas.<sup>7,14</sup> Solo 2 pacientes de la serie ingresaron después de 3 horas de haber sucedido el incidente, esto quizá debido a la pena y a la procrastinación, comportamiento frecuente en esta región rural, agravado por la falta de medios de transporte para acceder a los servicios de salud en nuestro medio. En la casuística aquí reportada solo 2 pacientes requirieron transfusión de paquetes globulares, mientras que en la bibliografía reportan que, incluso hasta el 29.4% de las pacientes puede requerir transfusión sanguínea.<sup>1</sup>

### Complicaciones

La complicación más temida en este tipo de pacientes es el choque hipovolémico que depende, principalmente, del grado de la lesión y el tiempo de dilación desde el evento hasta su atención.<sup>7,16</sup>

La complicación más seria descrita en la bibliografía es la ruptura vaginal. En las series de casos revisadas se reportan pacientes con perforación

vaginal y prolapso intestinal,<sup>4</sup> fístula rectovaginal<sup>22</sup> y ruptura del tabique rectovaginal.<sup>23,24,25</sup> Una de las complicaciones es la evisceración en el lugar de la ruptura vaginal, que puede reducirse mediante cirugía abierta o, más recientemente, mediante laparoscopia.<sup>26,27</sup>

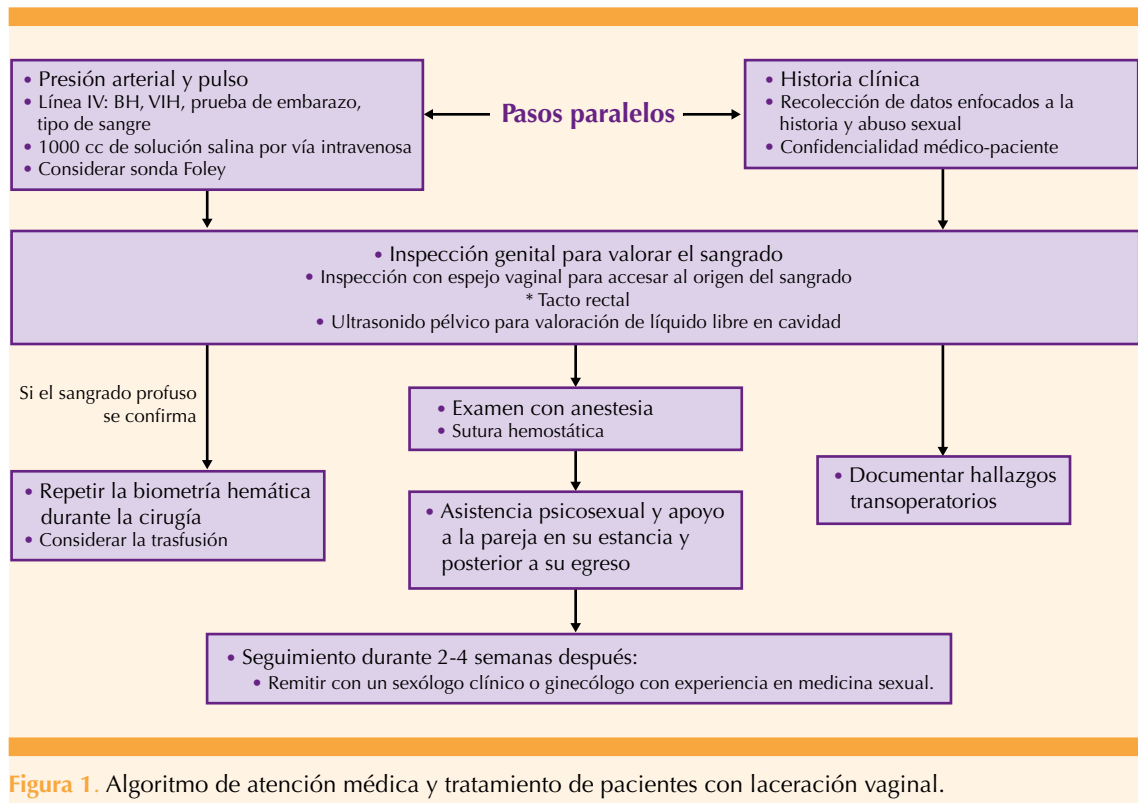
Una de las complicaciones más raras en las diferentes series casos de lesiones no obstétricas es el hallazgo de hemoperitoneo, que puede asociarse con pneumoperitoneo.<sup>27</sup> Recientemente se describieron casos tratados exitosamente mediante laparoscopia.<sup>28</sup>

### Protocolo de atención médica

Debido a que no existen reportes nacionales de este tipo de lesiones no obstétricas, se propone un protocolo integral de atención médica a pacientes con probable laceración coital en el área de urgencias con el propósito de establecer un diagnóstico y tratamiento oportunos basados en diferentes propuestas recientes.<sup>7,8,14,15</sup> Padoa<sup>7</sup> y su grupo describieron distintas técnicas de sutura: continua, interrumpida, con multifilamento, retardada o de rápida absorción (poliglactina 910) cuyo espesor va de 2-0 a 1. **Figura 1**

### CONCLUSIONES

Queda claro que las lesiones no obstétricas, a pesar de ser eventos poco frecuentes, ameritan un diagnóstico urgente debido a la posibilidad de una complicación fatal. El diagnóstico y tratamiento deben estar basados en un protocolo para detección del grado de severidad que permita su corrección quirúrgica oportuna. La sospecha debe manifestarse guardando la privacidad, empatía y buen juicio clínico. La atención multidisciplinaria debe incluir la consejería, apoyo psicológico y sexual, lo mismo que una adecuada protección anticonceptiva a la pareja, además de garantizar un seguimiento minucioso y disminución de las repercusiones en la esfera psicológica y sexual futura.



## REFERENCIAS

- Jana N, Santra D, Das D, Das AK, Dasgupta S. Nonobstetric lower genital tract injuries in rural India. *Int J Gynecology and Obstetrics* 2008;103 (1): 26-9. <https://doi.org/10.1016/j.ijgo.2008.04.026>
- Aditya V, Mishra R, Tiwari HC. Nonobstetric lower genital tract injury patients of a tertiary care center in Eastern Uttar Pradesh, India: A cross-sectional study. *Int J Crit Illn Inj Sci* 2022; 12 (4): 229-34. [https://doi.org/10.4103/ijciis.ijciis\\_16\\_22](https://doi.org/10.4103/ijciis.ijciis_16_22)
- Lincoln C, Perera R, Jacobs I, Ward A. Macroscopically detected female genital injury after consensual and non-consensual vaginal penetration: A prospective comparison study. *J Forensic Leg Med* 2013; 20 (7): 884-901. <https://doi.org/10.1016/j.jflm.2013.06.025>
- Habek D, Kulaš T. Nonobstetric vulvovaginal injuries: Mechanism and outcome. *Arch Gynecol Obstet* 2007; 275 (2): 93-7. <https://doi.org/10.1007/s00404-006-0228-x>
- Hoffman RJ, Ganti S. Vaginal laceration and perforation resulting. *Pediatric Emergency Care* 2001; 17 (2):1 13-14. [https://journals.lww.com/pec-online/abstract/2001/04000/vaginal\\_laceration\\_and\\_perforation\\_resulting\\_from.9.aspx](https://journals.lww.com/pec-online/abstract/2001/04000/vaginal_laceration_and_perforation_resulting_from.9.aspx)
- Jeng CJ, Wang LR. Vaginal laceration and hemorrhagic shock during consensual sexual intercourse. *J Sex Marital Ther* 200; 33 (3): 249-53. <https://doi.org/10.1080/00926230701267910>
- Padoa A, Glick Fishman N, Tsviban A, Smorgick N. Vaginal poscoital injuries requiring surgical intervention: a case series and literature review. *Int J Impot Res* 2021; 33 (1): 110-17. <https://doi.org/10.1038/s41443-020-0234-8>
- Raymand T, Adewale A, Babatunde A, Boluwatife A, Opeoluwa A, Chucks O, et al. A decade of coital laceration managed at a tertiary health facility in Ibadan, Nigeria. *Tropical J Obstet Gynaecol* 2022; 38 (1): 28-34. <https://www.tjog.org/index.php/tjog/article/view/148>
- Nweke AN, Nwafor JI, Uche-Nwidagu BN, Oliobi WC, Onyema MC, Okoye PC. Coital trauma as seen at Alex Ekwueme Federal University Teaching Hospital Abakaliki, Nigeria. *Int J Scientific Reports* 2019; 5 (10): 279-82. <https://www.scirep.com/index.php/scirep/article/view/582>
- Sloin MM, Karimian M, Ilbeigi P. Nonobstetric lacerations of the vagina. *JAQA Clinical Practice* 2006; 106 (5): 271-73. <https://doi.org/10.7556/jaqa.2006.106.5.271>



11. Umaru I, Babagana B, Abdulkarim GM, Ado Danazumi G. Coital trauma as seen at the University of Maiduguri teaching Hospital, Maiduguri. *Borno Medical Journal* 2013; 10 (1): 25-29. <http://www.bornomedicaljournal.com/pdfs/BOMJ%20Inside%20Vol%2010-1.pdf#page=31>
12. Garvı Morcillo J, Lopez Soto A, Talens Orts P, Beltran Sanchez A, Pedro Martınez-Cendan J, Ortega Quionero P. Perineal con mucosa vaginal ıntegra tras primera relacion sexual. *Rev Chil Obstet Ginecol* 2020; 85: 371-75. <http://dx.doi.org/10.4067/S0717-75262020000400371>
13. Faix A, Lapray JF, Calledo O, Maubon A, Lanfrey K. Magnetic resonance imaging (MRI) of sexual intercourse: Second experience in missionary position and initial experience in posterior position. *J Sex Marital Ther* 2002; 28 (Suppl 1): 63-76. <https://doi.org/10.1080/00926230252851203>
14. Tchounzou R, Chichom-Mefire A. Retrospective analysis of clinical features, treatment and outcome of coital injuries of the female genital tract consecutive to consensual sexual intercourse in the Limbe Regional Hospital. *Sex Med* 2015; 3 (4): 256-60. <https://doi.org/10.1002/sm2.94>
15. Abasiattai AM, Etuk SJ, Bassey EA, Asuquo EEJ. Vaginal injuries during coitus in Calabar: a 10-year review. *Niger Postgrad Med J* 2005; 12 (2): 140-44. <https://pubmed.ncbi.nlm.nih.gov/15997266/>
16. Omo-Aghoja LO, Ovbagbedia O, Feyi-Waboso P, Okonofua FE. Coitally related traumatic injury of the female genital tract in a Nigerian urban setting: A-5 years review. *Nigerian Postgraduate Medical Journal* 2009; 16: 59-63. [https://www.researchgate.net/profile/Lawrence-Omo-Aghoja/publication/24218833\\_Coitally\\_Related\\_Traumatic\\_Injury\\_of\\_the\\_Female\\_Genital\\_Tract\\_in\\_a\\_Nigerian\\_Urban\\_Setting\\_A-5\\_year\\_review/links/58f07d74a6fdcc11e569df2b/Coitally-Related-Traumatic-Injury-of-the-Female-Genital-Tract-in-a-Nigerian-Urban-Setting-A-5-year-review.pdf](https://www.researchgate.net/profile/Lawrence-Omo-Aghoja/publication/24218833_Coitally_Related_Traumatic_Injury_of_the_Female_Genital_Tract_in_a_Nigerian_Urban_Setting_A-5_year_review/links/58f07d74a6fdcc11e569df2b/Coitally-Related-Traumatic-Injury-of-the-Female-Genital-Tract-in-a-Nigerian-Urban-Setting-A-5-year-review.pdf)
17. Schmidt Astrup B, Lykkebo AW. Post-coital genital injury in healthy women: A review. *Clinical Anatomy* 2015; 28 (3): 331-38. <https://doi.org/10.1002/ca.22476>
18. Chumduri C, Turco MY. Organoids of the female reproductive tract. *J Mol Med* 2021; 99: 531-53. <https://doi.org/10.1007/s00109-020-02028-0>
19. Astrup BS, Ravn P, Thomsen JL, Lauritsen J. Patterned genital injury in cases of rape - A case-control study. *J Forensic Leg Med* 2013; 20 (5): 525-29. doi: 10.1016/j.jflm.2013.03.003.
20. Hembah-Hilekaan SK, Pam IC. Coitally related vagina injury in a woman in north central Nigeria. *Int J Sexual Medicine* 2010; 2 (1): 1-3. <https://ispub.com/IJSEX/2/1/13383>
21. Osenia T, Fuh N, Eromon P. Consensual coital lacerations: a case series. *Gynecology & Obstetrics Case Report* 2017; 03 (01): 41-42. [https://www.researchgate.net/profile/Tijani-Oseni/publication/316684578\\_Consensual\\_Coital\\_Lacerations\\_A\\_Case\\_Series/links/597706dd458515e26d2ab7f7/Consensual-Coital-Lacerations-A-Case-Series.pdf](https://www.researchgate.net/profile/Tijani-Oseni/publication/316684578_Consensual_Coital_Lacerations_A_Case_Series/links/597706dd458515e26d2ab7f7/Consensual-Coital-Lacerations-A-Case-Series.pdf)
22. Sau AK, Dhar KK, DhalP GI. Nonobstetric lower genital tract trauma. *Ausr NZ J Obsrer Gynaecol* 1993; 33 33(4):433-5. doi: 10.1111/j.1479-828x.1993.tb02132.x.
23. Daniilidis A, Panteleris N, Symeonidis N. Rectovaginal fistula as a result of coital injury. *Hippokratia* 2016; 20 (4): 66-67. file:///G:/DESCARGAS/Hippokratia-20-320.pdf
24. Gionga P, Panidis S, Chorti A, Tzikos G, Vouchara A, Pentara N, et al. Rectovaginal rupture after consensual vaginal intercourse: A rare case and review of the literature. *J Surgical Techniques and Procedures* 2022; 6 (2): 1-3. <https://www.remedypublications.com/open-access/rectovaginal-rupture-after-consensual-vaginal-intercourse-a-rare-case-and-9510.pdf>
25. Peter Chibuzor O, James Enimi O, Dennis Oju A, Inain Roberts Cornerstone S, Aderonke A, Prosper I, et al. Coital laceration in shock: A case report. *Yenagoa Medical Journal* 2019; 1 (1) :49-51. <https://yenagoamedicaljournal.net/coital-laceration-in-shock-a-case-report/>
26. Stabile G, Mordegli D, Romano F, Carlucci S, Mangino FP, Nappi L, et al. Postcoital vaginal perforation and evisceration in women with no prior pelvic surgery: Laparoscopic management and systematic review of the literature. *Int J Environ Res Public Health* 2021; 18 (18): 2-11. <https://doi.org/10.3390/ijerph18189746>
27. Fletcher H, Bambury I, Williams M. Post-coital posterior fornix perforation with peritonitis and hemoperitoneum. *Int J Surg Case Rep* 2013; 4 (2): 153-55. <https://doi.org/10.1016/j.ijscr.2012.11.008>
28. Cohen A, Ulrich A, Semenyuk N. A Laparoscopic approach to postcoital vaginal perforation in an adolescent with peritonitis and hypovolemic shock. *J Pediatr Adolesc Gynecol* 2020; 33 (5): 594-98. <https://doi.org/10.1016/j.jpag.2020.05.001>