Revista Médica del Hospital General de México

Volumen *Volume* 66 Número *Number* 3 Julio-Septiembre *July-September* 2003

Artículo:

Colocación de catéter central transoperatorio en pacientes con cáncer de mama que requieren quimioterapia adyuvante

Derechos reservados, Copyright © 2003:
Sociedad Médica del Hospital General de México, AC

Otras secciones de este sitio:

- Índice de este número
- Más revistas
- Búsqueda

Others sections in this web site:

- *Contents of this number*
- *More journals*
- *Search*

Medigraphic.com

Artículo original

Trabajo de investigación

REVISTA MEDICA DEL
HOSPITAL GENERAL
DE MEXICO, S.S.

Vol. 66, Núm. 3 • Jul.-Sep. 2003
pp 126 - 130

Colocación de catéter central transoperatorio en pacientes con cáncer de mama que requieren quimioterapia adyuvante

Hernando Miranda H,* Roberto Mociños M,* Jairo de la Peña V,* Ernesto Sánchez F,* Miguel Lázaro León**

RESUMEN

Antecedentes. Las pacientes con cáncer mamario en etapas locorregionalmente avanzadas requieren la aplicación de quimioterapia adyuvante, así como de radioterapia, y para ello se han utilizado catéteres venosos centrales de larga duración. Las técnicas de aplicación generalmente se efectúan como un procedimiento a ciegas, produciéndose frecuentemente complicaciones como hemotórax o hidrotórax, desgarro de arteria o vena etcétera, por lo que en la Unidad de Tumores Mamarios del Hospital General de México se desarrolló una nueva técnica de colocación de catéter transoperatorio en pacientes con cáncer de mama que requieren de quimioterapia (etapa IIA y IIB). *Objetivo.* Presentación de una nueva técnica de colocación de catéter A-port en forma transoperatoria. *Material y métodos.* Desde marzo de 1999 se han colocado 60 catéteres intravenosos centrales de larga duración tipo A-port calibre 9 Fr en forma transoperatoria a través de la vena mamaria externa o torácica inferior en pacientes con cáncer mamario en etapa clínica IIA y IIB, tratadas con cirugía conservadora o mastectomía radical modificada con o sin preservación del músculo pectoral menor. *Resultados.* No existieron dificultades técnicas ni complicaciones transoperatorias, el tiempo promedio para su colocación fue menor de 10 minutos y se corroboró radiológicamente que la punta del catéter se encontraba en la vena cava superior o en aurícula derecha. El seguimiento promedio con el catéter insertado fue de ocho a 11 meses y sólo se presentó un caso de celulitis en el sitio del reservorio subcutáneo. La aplicación de los fármacos no representó complicaciones para el quimioterapeuta y el retiro del catéter al finalizar la quimioterapia adyuvante se efectuó de manera rutinaria. *Conclusiones.* La presente técnica es una excelente opción en la colocación de estos catéteres porque evita las complicaciones reportadas con otras técnicas, como son: perforación de pleura visceral, perforación o desgarro de arteria y vena subclavia, hidrotórax, cefalización de catéter, etcétera.

Palabras clave: Catéter transoperatorio central A-port, catéter venoso central, cáncer mamario.

ABSTRACT

Background. *Female patients with breast cancer in regionally advanced stages require the application of collateral chemotherapy and radiotherapy, in this purpose long-lasting central intravenous catheters have been used. The techniques are generally applied as a blind procedure, frequently producing complications such as hemothorax or hydrothorax, burst arteries or veins, etc. For this reason, the cancer tumor unit of the Hospital General of Mexico has developed a new technique for placing catheters during operations in patients with breast cancer who require chemotherapy (clinical stages IIA and IIB).* Objective. *To present a new technique for placing the A-port catheter during operations. Material and methods. Since March 1999 60 type A-port 9 Fr caliber, long- lasting intravenous catheters have been placed during operations through the external mammary vein or lower thoracic vein in patients with clinical stage IIA or IIB, treated with conservative surgery or modified radical mastectomy with or without preserving the lower pectoral muscle.* Results. *There were no technical difficulties or complications; the average time required for the placement was under 10 minutes and it was confirmed by x-ray that the tip of the catheter was located in the*

* Unidad de Tumores Mamarios. Hospital General de México (HGM).
** Unidad de Quimioterapia. HGM.

upper vena cava or right auricle. The average follow-up with the catheter inserted was from eight to eleven months and only one case of cellulitis occurred in the site of the subcutaneous reserve. The application of drugs did not present complications for the chemo-therapist and the catheter was withdrawn routinely at the conclusion of the collateral chemotherapy. Conclusions. *We believe this technique constitutes an excellent option for placing these catheters, thus avoiding the complications reported with other techniques, such as perforation of the visceral pleura, perforation or bursting of the subclavian artery and vein, hydrothorax, cephalization of the catheter, etc.*

Key words: *A-port intravenous catheter, central intravenous catheter, breast cancer.*

INTRODUCCIÓN

Muchos regímenes de soporte y quimioterapia recibidos por pacientes oncológicos requieren de un acceso venoso central seguro y de larga duración.[1-3]
Al elegir el método óptimo de acceso venoso para un paciente, el cirujano debe considerar la duración de la terapia requerida, la habilidad del propio médico en la aplicación de estos puertos, así como la participación de la propia paciente en el cuidado del acceso venoso y los factores anatómicos locales.

En los accesos intravenosos para pacientes externos con duración intermedia de hasta tres a seis meses, se han utilizado las técnicas comunes descritas a la fecha, como la tunelización a través de la vena subclavia, de la vena yugular externa o interna, colocando el puerto de titanio, subcutáneamente en el sitio más conveniente.[4-6]

Cuando la terapia requerida es por más de seis meses, lo más conveniente es la colocación de un dispositivo permanente venoso, implantando de manera subcutánea un catéter de silastic con reservorio de disco o puerto de titanio, para las aplicaciones de quimioterapia, como se han descrito con las técnicas anteriores.[1-7]

Pero todas ellas han reportado complicaciones como son infecciones locales o sistémicas, tromboflebitis, hidrotórax, hematomas subcutáneos, etcétera.[7,8]

Desde 1999, en la Unidad de Tumores Mamarios del Servicio de Oncología iniciamos una nueva técnica para la aplicación transoperatoria a través de la vena mamaria externa o torácica inferior de estos catéteres, colocando el puerto de titanio subcutáneamente con el cual, prácticamente, las complicaciones se han reducido al mínimo y la aplicación de la quimioterapia se ha facilitado de manera enorme.

MATERIAL Y MÉTODOS

A partir del mes de marzo de 1999, se han colocado 60 catéteres intravenosos centrales de larga duración A-port calibre 9 Fr. en forma transoperatoria a través de la vena mamaria externa o vena torácica inferior en pacientes con cáncer de mama que requirieron de quimioterapia adyuvante.

Se incluyeron 60 pacientes con diagnóstico clínico de carcinoma mamario. El promedio de edad fue de 48 años con un rango de 35 a 55 años. El estadio clínico de la enfermedad fue etapa clínica IIA (T1 N1 M0), 20 pacientes, y etapa clínica IIB (T2N1M0), 40 mujeres. Todas fueron estudiadas de manera integral, se les realizó mastografía, ultrasonido y biopsia por aspiración con aguja fina, positiva para carcinoma canalicular; también se practicó biopsia por trucut y estudios inmunohistoquímicos para receptores hormonales estrogénicos y progestágenos, C-erb 2 , p 53, catepsina D y angiogénesis.

El tratamiento quirúrgico en 20 pacientes etapa IIA fue cirugía conservadora y en aquéllas con etapa clínica IIB se realizó una mastectomía radical modificada con o sin preservación del músculo pectoral menor.

El reporte histopatológico definitivo fue de carcinoma canalicular infiltrante en todas las pacientes. En los casos de cirugía conservadora, los márgenes fueron adecuados, más de 2 cm, en promedio, y el número de ganglios reportados osciló entre 14 y 24 con una media de 18 y el promedio de ganglios metastásicos fue de tres. Todas las pacientes fueron incluidas para recibir quimioterapia adyuvante, esquema FAC (5-fluorouracilo, adriamicina, ciclofosfamida). Todas las mujeres que fueron tratadas con cirugía conservadora recibieron además dos campos tangenciales de radioterapia y aquéllas con más de tres ganglios axilares metastásicos recibieron además radioterapia ciclo mamario completo con cobalto 60 y, ocasionalmente, con acelerador de fotones en dosis de 50 Gy.

Técnica para la colocación del catéter

Una vez completada la cirugía conservadora, con la disección radical de la axila, y en las pacientes sometidas a mastectomía radical modificada en las que se preservó el músculo pectoral menor, se disecó la

medigraphic.com

vena mamaria externa en un trayecto aproximado de 1.5 cm para facilitar la introducción del catéter a la vena axilar hasta la vena cava o aurícula derecha, lo que representa aproximadamente una longitud de 18 cm del catéter *(Figura 1).*

En los casos en que se resecó el músculo pectoral menor, se disecó la vena torácica inferior, en un trayecto semejante a la vena mamaria externa, para introducir el catéter hasta una longitud aproximada de 13 cm *(Figura 2).*

Figura 1. *Catéter venoso central A-Port y reservorio subcutáneo del catéter.*

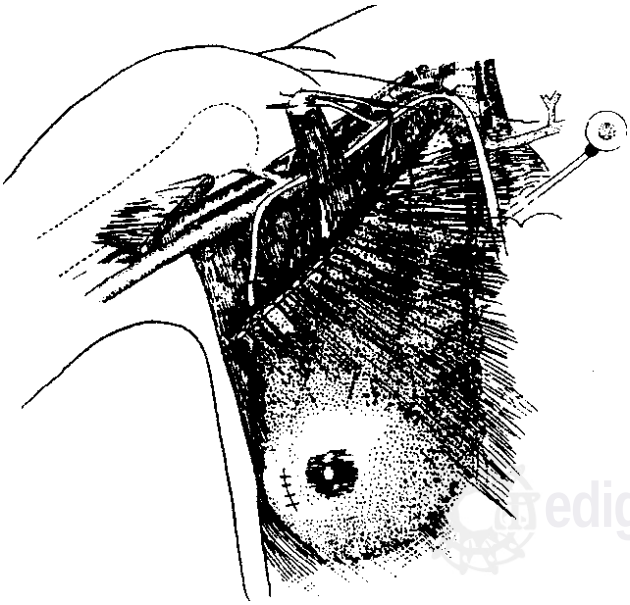

Figura 2. *Esquema de la ubicación final del catéter central colocado durante el transoperatorio.*

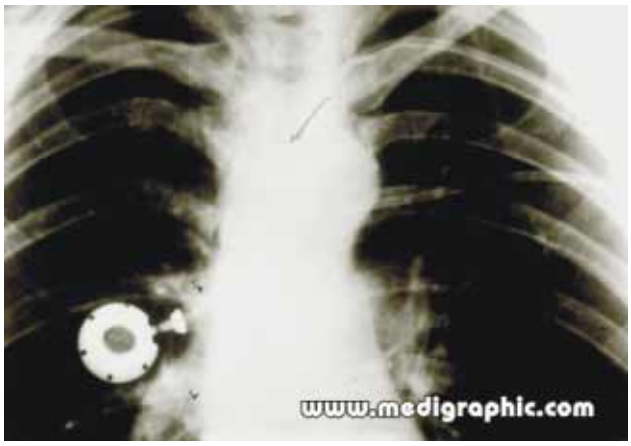

Figura 3. *Control radiográfico que muestra la punta del catéter en la vena cava superior (flecha) y ubicación en el lado opuesto a la cirugía del reservorio subcutáneo.*

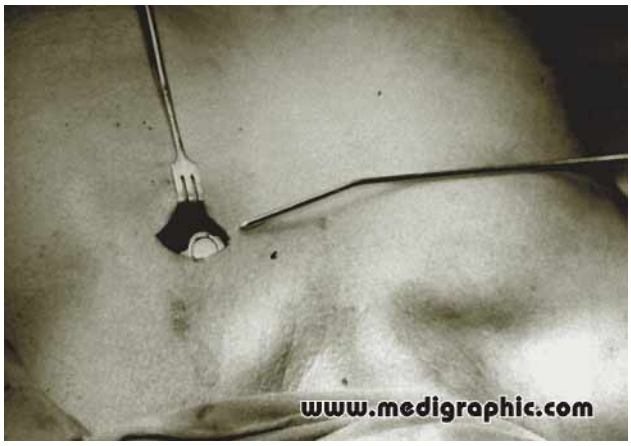

Figura 4. *Se presenta la guía metálica que se utiliza para pasar en forma subcutánea el catéter al lado opuesto de la cirugía; también se muestra la ubicación subcutánea del reservorio.*

La situación central del catéter fue corroborada radiológicamente, como es la regla en todo catéter central, en los primeros 10 casos transoperatoriamente y en los subsecuentes a las 24 horas del postoperatorio. La variación de la punta del catéter prácticamente nunca fue mayor de 1 cm *(Figura 3).*

Con un tunelizador metálico *(Figura 4)*, el catéter se traslado entre los músculos pectorales o bien por debajo del músculo pectoral mayor *(Figura 5)*, y subcutáneamente a la región infraclavicular contralateral, donde se colocó el puerto de titanio *(Figuras 4 y 5).* Se debe tener especial cuidado en mantener permeable el sistema mediante la irrigación con solución heparinizada. La finalización de la cirugía se efectúa

de la manera acostumbrada con cierre en dos planos con vicryl 00 en surgete simple y PDS 000 subdérmico, previa colocación de sistema drenovack de un cuarto de pulgada para el lado de la mastectomía, y cierres en dos planos en donde queda el reservorio y sin drenaje *(Figuras 5 y 6).*

RESULTADOS

Con la presente técnica no existieron dificultades ni complicaciones en la colocación de los catéteres, y el tiempo promedio requerido fue menor de 10 minutos, el rango de duración de la permanencia del catéter fue de ocho a 11 meses. La aplicación de los medicamentos a través del puerto no presentó ninguna complicación para los quimioterapeutas. El cuidado del catéter se efectuó siempre con lavado de solución heparinizada al finalizar cada ciclo de quimioterapia. Ocasionalmente, se efectuó un ecocardiograma para conocer el estado de la punta del catéter, ya que este método permite ver arborizaciones por coágulos en la punta del catéter, el retorno venoso siempre estuvo presente. Sólo se presentó un caso de celulitis en el sitio del puerto subcutáneo, el cual se resolvió con medidas locales y tratamiento. El retiro de los catéteres al finalizar la quimioterapia se realizó con anestesia local, descapsulando cuidadosamente el puerto de titanio y sin ninguna complicación. El seguimiento posterior al retiro del catéter se ha efectuado en un promedio de 36 meses.

DISCUSIÓN

Actualmente, la quimioterapia adyuvante para el cáncer mamario en forma extrahospitalaria es más frecuente y requiere para ello de un acceso vascular central permanente y confiable que evite las complicaciones reportadas, de hasta el 5% en manos expertas, como son: Infección local y sistémica, tromboflebitis, hidrotórax, hematomas, embolia gaseosa, cizallamiento del catéter, lesiones nerviosas, taponamiento pericárdico, neumotórax, y hemotórax.[3,7-9] En este estudio presentamos una nueva técnica,[10] como alternativa para la colocación de catéteres centrales que, por la condición de ser implantados durante el transoperatorio por el mismo grupo quirúrgico y teniendo una vía expuesta de fácil acceso, disminuye la morbilidad y, lo más importante, reduce el costo de una siguiente cirugía lo que en un futuro puede ser de máxima utilidad.

Esta técnica comparada en este momento con las otras reportadas, como son las que utiliza la yugular externa, la yugular interna y la subclavia,[5,11-14] ha representado para nosotros una clara ventaja y permite calificar a esta técnica como buena, porque las complicaciones han sido mínimas hasta el momento (sólo hemos tenido un proceso infeccioso que cedió con tratamiento y medidas locales sin requerirse de retirar el catéter), y porque, al tener la visualización exacta de la vía de introducción, la técnica resulta muy fácil; también porque cualquier terapia adyuvante (radioterapia) no la impide, ya que el puerto de titanio no interfiere con los campos de la misma. No se requirió el uso de antibióticos en forma rutinaria porque al aplicarlo transoperatoria-

Figura 5. *Al terminar la cirugía se ve el área de la mama resecada donde se aprecia el músculo pectoral mayor; también se aprecia, en el lado opuesto, el lugar donde quedará el reservorio subcutáneo.*

Figura 6. *Aspecto final con cicatrización donde se aprecia la cicatriz de la mastectomía y la cicatriz en el lado opuesto del reservorio subcutáneo.*

mente, evita las frecuentes infecciones, reportadas con otras técnicas. Al corroborar radiológicamente la punta del catéter pudimos observar que, dependiendo del sitio de entrada, las distancias de 18 y 13 cm marcadas nos permiten asegurar que está colocado en el sitio deseable.

Es importante señalar que, para el buen funcionamiento posterior de este dispositivo, se debe irrigar con solución heparinizada al menos cada cuatro semanas y que un ecocardiograma debe ser solicitado cada tres meses para visualizar la punta del catéter y descartar la presencia de arborizaciones referidas por otros autores y no observada en nuestros casos.

El retiro del catéter se efectuó con anestesia local, teniendo cuidado en liberar la cápsula del puerto de titanio hasta la visualización completa del catéter, sin complicaciones. Se ha seguido la evolución de estas pacientes tratadas con quimioterapia y radioterapia por cirugía conservadora y por tener más de tres ganglios positivos, durante un periodo mayor de 36 meses.

CONCLUSIONES

La técnica descrita en este artículo representa una buena opción para la colocación de catéteres intravenosos centrales de larga duración para pacientes con cáncer mamario que requieren de quimioterapia, porque, siguiendo un control adecuado y la colocación por un grupo quirúrgico experto, se obtiene una baja morbilidad, disminuyendo así al máximo las complicaciones que por venopunción se han descrito con las otras técnicas. De igual manera, el impacto en la reducción de los costos económicos es importante, ya que se realizan en un solo tiempo quirúrgico.

BIBLIOGRAFÍA

1. Rojas GA, Gerson R, Cervantes J, Arcos L, Villalobos A. Reservorio subcutáneo como acceso vascular en el paciente oncológico. *Rev Inst Nal Cancerol* 1997; 43 (3): 136-141.
2. Eastridge BJ, Leofor AT. Complications of indwelling venous access devices in cancer patients. *J Clin Oncol* 1995; 13 (1): 233-238.
3. Hardman D, Englund R, Hanel K. Aspects of central venous access catheter usage in patients with malignancy. *NZ Med J* 1994; 107 (979): 224- 226.
4. Horne III MK, May DJ, Alexander HR et al. Venographic surveillance of tunneled venous access devices in adult oncology patients. *Ann Surg Oncol* 1995; 2: 174-178.
5. Monreal M, Alastrue A, Rull M et al. Upper extremity deep vein thrombosis in cancer patients with venous access devices-prophylaxis with low molecular weight heparin (Fragmin). *Thromb Haemost* 1996; 75: 251-253.
6. Miranda H, Murillo A, Sánchez F. *Aplicación de catéter tipo A-port transoperatorio en pacientes que requieren quimioterapia adyuvante, una alternativa.* International Congress of Senology, Latin American Congress of Mastology. Mayo 2000; Cancún, Quintana Roo. Méx.
7. Biffi R, Braud F, Orsi F, Pozzi S, Mauri S et al. Totally implantable central venous access ports for long term chemotherapy. *Ann Oncol* 1998; 9: 767-773.
8. Koonings PP, Given FT. Long term experience with totally implanted catheter system in gynecologic oncologic patients. *J Am Coll Surg* 1994; 178: 164-166.
9. Biffi R, Corrado F, De Braud F el al. Long term, totally implantable central venous access ports connected to Groshong catheter for chemotherapy of solid tumours: Experience on 178 cases using a single type of device. *Eur J Cancer* 1997; 33: 1190-1194.
10. Schwarz RE, Groeger JS, Coit DG. Subcutaneously implanted central venous access devices in cancer patients. A prospective analysis. *Cancer* 1997; 79 (8): 1635-1640.
11. Puig-La Calle J Jr, Lopez S, Pedrafita E, Allende L, Artigas V, Puig-La Calle J. Totally implanted device for long term intravenous chemotherapy: Experience in 123 adult patients with solid neoplasms. *J Surg Oncol* 1996; 62: 273-278.
12. Estrada Caballero JL, Ferri Romero J, Ruiz Taboada J et al. Sistema de acceso venoso central prolongado con reservorio subcutáneo. Experiencia en 50 casos. *Cir Esp* 1994; 55: 279-281.
13. Johnosn JA, Didlake RH. Peripherally-placed central venous access ports: Clinical and laboratory observations. *Am Surg* 1994; 60 (12): 915-919.
14. Carre MC, Lopez Vega JM, Carles J, Lizon J, Villar A, Lera SA et al. Central venous brachial catheter (P. A. S Port TM) and Catheter scanning system (Cath-Finder TM). *J Surg Oncol* 1994; 55 (3): 190-193.

Dirección para correspondencia:

Dr. Hernando Miranda Hernández
Hospital General de México, OD
Unidad de Tumores Mamarios
Dr. Balmis 148.
Col. Doctores
06726 México, D.F.
E-mail: hernandomiranda@hotmail.com

edigraphic.com