Revista Médica del Hospital General de México

Volumen *Volume* 66 Número *Number* 4 Octubre-Diciembre *October-December* 2003

Artículo:

Diagnóstico clínico y citogenético-molecular en pacientes con síndrome de Williams. Estudio preliminar

Derechos reservados, Copyright © 2003:
Sociedad Médica del Hospital General de México, AC

Otras secciones de este sitio:

- Índice de este número
- Más revistas
- Búsqueda

Others sections in this web site:

- *Contents of this number*
- *More journals*
- *Search*

Medigraphic.com

Artículo original

Trabajo de investigación

REVISTA MEDICA DEL
HOSPITAL GENERAL
DE MEXICO, S.S.

Vol. 66, Núm. 4 • Oct.-Dic. 2003
pp 192 - 197

Diagnóstico clínico y citogenético-molecular en pacientes con síndrome de Williams. Estudio preliminar

Venegas-Vega CA,* Jiménez-Vaca AL,* Kofman-Alfaro SH,* Cuevas-Covarrubias SA*

RESUMEN

El síndrome de Williams es una entidad de origen genético que afecta principalmente el desarrollo del sistema nervioso y del tejido conectivo. Se presenta en uno de cada 20,000-50,000 recién nacidos vivos. Clínicamente presentan expresión facial característica, retraso mental de leve a moderado y estenosis aórtica supravalvular. Más del 90% de los pacientes con este síndrome presentan deleción de la región critica del síndrome de Williams (DRCSW) que incluye al locus de la elastina (ELN) localizado en 7q11.23. El objetivo del presente estudio fue identificar, mediante hibridación *in situ* fluorescente (FISH), la DRCSW en una muestra de seis pacientes mexicanos: cinco con fenotipo clásico y el otro con fenotipo atípico de síndrome de Williams. Todos los casos fueron esporádicos. Los cinco con el fenotipo clásico presentaron la DRCSW, mientras que el paciente con el fenotipo atípico no la tuvo. La ocurrencia de la DRCSW observada en nuestro estudio es similar a lo reportado en la literatura para el síndrome de Williams. Por otro lado, la detección de la DRCSW mediante hibridación *in situ* fluorescente constituye una herramienta útil para el diagnóstico de síndrome de Williams y nos permite ofrecer un asesoramiento genético adecuado.

Palabras clave: Síndrome de Williams, elastina, FISH, hibridación *in situ* fluorescente, retraso psicomotor, fenotipo.

ABSTRACT

Williams Syndrome (WS) is a contiguous gene deletion disorder caused by hemizygosity for genes in 7q11.23 including the elastin locus (ELN). It occurs in 1 of 20,000-50,000 new born. Clinically the classical WS-phenotype is characterized by elastin arteriopathy, supravalvular aortic stenosis, connective tissue abnormalities, particular facial appearance, growth and psychomotor retardation with impaired visuo spatial cognition and specific language as well as behavioral abnormalities. About 95% of patients with the classical WS-phenotype present deletion of the 7q 11.23 region, the critical region of Williams syndrome, (WSCRD) The aim of the present study was to identify through FISH the WSCRD in a sample of 6 Mexican patients; 5 with classical phenotype and 1 with atypical phenotype. Five patients with classical phenotype harbored the WSCRD while the patient with atypical phenotype had no deletion. The occurrence of WSCRD in our study was similar to that reported in the literature. We state the importance of performing molecular studies in the patients with SW to offer an adequate genetic counseling.

Key words: *Williams syndrome, elastin locus, FISH, psychomotor retardation, WS-phenotype.*

INTRODUCCIÓN

El síndrome de Williams o síndrome Williams-Beuren (SW) es una entidad genética que presenta defectos en el desarrollo de los tejidos vascular, conectivo y nervioso. Fue descrito originalmente y de manera independiente por Williams en 1961[1] y Beuren en 1962.[2] Afecta a uno de cada 20,000 a 50,000 recién nacidos vivos,[3] siendo esporádicos la mayoría de los casos; aunque se han reportado casos familiares con aparente transmisión autosómica dominante[4] y/o mosaicismo de línea germinal.[5]

Clínicamente, el síndrome de Williams se caracteriza por presentar dismorfismo facial distinti-

* Servicio de Genética Médica. Hospital General de México-UNAM.

vo con estrechamiento bitemporal, pliegue epicántico, tejido periorbitario abundante, estrabismo, patrón estrellado del iris, puente nasal deprimido, nariz corta, mejillas prominentes, región malar plana, filtrum largo, labios gruesos, dientes pequeños, boca amplia, micrognatia y pabellones auriculares grandes,[6-8] retraso en el crecimiento e hipercalcemia intermitente con o sin hipercalciuria, lo que puede contribuir a la presencia de irritabilidad, cólicos prolongados, vómito, reflujo gastroesofágico y estreñimiento.[8,9] Se observa además retraso mental de leve a moderado, deficiencia en las habilidades motoras, deterioro en el reconocimiento visuoespacial, personalidad sociable y amistosa, hipersensibilidad al sonido, hiperactividad con déficit de atención y ansiedad generalizada.[10] En 80% de los casos se presentan alteraciones cardiovasculares, como estenosis aórtica supravalvular (EASV), estenosis pulmonar periférica (EPP), estenosis valvular pulmonar, defecto septal ventricular, comunicación interauricular e hipertensión arterial.[11]

Otras características clínicas que pueden presentarse son alteraciones renales como: nefrocalcinosis, asimetría renal, agenesia o hipoplasia renal y estenosis de la arteria renal uni o bilateral,[12] alteraciones del tejido conectivo como voz ronca, arrugas prematuras, cuello largo, hombros inclinados, hernia umbilical o inguinal, divertículos en intestino y vejiga, contracturas articulares, limitación a la prono supinación y sinostosis radio-ulnar.[6-8,13] A pesar de la consistencia de los rasgos que caracterizan al síndrome de Williams existe una gran variabilidad fenotípica entre los pacientes, lo que frecuentemente retrasa o dificulta el diagnóstico.[15] Lowery y colaboradores establecieron una escala de clasificación diagnóstica basada en un grupo de datos fenotípicos con el fin de guiar a los clínicos para la realización de estudios que permitan confirmar el diagnóstico.[14]

El síndrome de Williams se ubicó originalmente en la región 7q11.23 debido al componente cardiovascular del síndrome (EASV) localizado en esta región.[15] Estudios subsecuentes demostraron que la mayoría de los pacientes con este síndrome presentaban una deleción submicroscópica de alrededor 1.5 megabases (Mb) que abarca múltiples genes ubicados en el brazo largo del cromosoma 7 en la banda q11.23.[16-19] Las características clínicas del síndrome de Williams son ocasionadas por la pérdida de los genes localizados en este segmento deletado (haploinsuficiencia), por lo que la presencia de una copia intacta de los genes localizados en el otro cromosoma 7 no es suficiente para prevenir las manifestaciones clínicas (hemicigocidad).[20-21] El objetivo del presente estudio fue identificar mediante hibridación *in situ* fluorescente (FISH) la región crítica del síndrome de Williams (DRCSW) en una muestra de seis pacientes mexicanos con diagnóstico clínico de esta patología.

PACIENTES Y MÉTODOS

Se estudiaron seis pacientes que fueron referidos al Servicio de Genética del Hospital General de México con diagnóstico clínico de síndrome de Williams. Se explicaron ampliamente las características del estudio a los familiares de los enfermos y aceptaron participar. Los pacientes fueron evaluados mediante historia clínica estandarizada, ecocardiografía para valoración cardiaca y se utilizó la escala de Lowery para establecer el diagnóstico[14] *(Cuadro I)*. Se consideró síndrome de Williams clásico cuando presentaban cuatro o más puntos. Las características clínicas y de laboratorio de los pacientes se muestran en el *cuadro II*. Para el análisis de FISH se tomaron 3 mL de sangre periférica mediante punción de la vena antecubital. El estudio se realizó mediante técnica convencional en núcleos en interfase con la sonda específica LSI *(Locus Specific Identifier)* que incluye los genes ELN, LIMK-1 y D7S613 (Vysis) para la región crítica del síndrome de Williams ubicada en 7q 11.23; se utilizó como control interno la sonda D7S486. En cada ensayo se analizaron 100 células en interfase. Las condiciones fueron de acuerdo a las indicaciones del proveedor.

Cuadro I. Escala de Lowery para el diagnóstico de síndrome de Williams.

	Puntaje
Facies característica	3
Retraso mental/RPM	1
Estenosis aórtica supravalvular	2
Otro tipo de cardiopatía congénita	1
Hernia inguinal	1
Hipercalcemia	2
Puntaje total	**10**

Los pacientes con un puntaje de 0-3 fueron clasificados como atípicos o inciertos y con un puntaje de 4-10 como clásicos. RPM = Retraso en el desarrollo psicomotor.

Cuadro II. Características clínicas y de laboratorio de los pacientes.

Caso	1	2	3	4	5	6	Total
Antecedentes							
Sexo	F	F	F	M	M	M	3M/3F
Edad (meses)	35	23	32	23	14	70	
Retraso en el crecimiento	+	+	+	+	+	+	6/6
Vómito o reflujo gastroesofágico	+	+	+	+	+	+	6/6
Cólicos Prolongados o Irritabilidad	–	–	+	–	+	–	2/6
Constipación Crónica	–	–	+	+	+	–	3/6
Conducta y desarrollo							
Personalidad amigable o sociable	+	+	+	+	–	+	5/6
Hipersensibilidad al sonido	+	+	+	–	+	+	5/6
Retraso mental o RPM	+	–	+	+	+	+	**5/6**
Hiperactividad/ Déficit de atención	?	+	+	–	+	?	3/4
Características faciales							
Facies característica	+	+	+	+	+	+	**6/6**
Estrechamiento bitemporal	+	+	+	+	+	–	5/6
Ensachamiento medio de las cejas	+	+	+	–	+	+	5/6
Pliegue epicántico	+	+	–	+	–	–	3/6
Tejido periorbitario abundante	+	+	+	+	+	+	6/6
Estrabismo	+	–	–	–	+	–	2/6
Puente nasal deprimido	+	+	–	+	–	+	4/6
Nariz corta con narinas antevertidas	+	+	+	+	+	+	6/6
Punta nasal ancha o bulbosa	+	+	+	+	+	+	6/6
Mejillas prominentes	+	+	+	+	+	+	6/6
Región malar plana	+	+	+	+	–	+	5/6
Filtrum largo	+	+	–	–	+	+	4/6
Labios gruesos	+	+	+	+	–	+	5/6
Dientes pequeños o espaciados	+	+	+	–	+	+	5/6
Maloclusión dental	+	+	+	–	+	–	4/6
Boca amplia	+	+	+	–	+	+	5/6
Micrognatia	+	–	+	+	+	+	6/6
Pabellones auriculares grandes	+	+	–	–	+	+	4/6
Alteraciones cardiovasculares							
Estenosis supravalvular aórtica.	–	–	–	+	+	–	**2/6**
Otro tipo de cardiopatía congénita	–	–	–	–	+ [a]	+ [b]	**2/6**
Otras alteraciones							
Voz ronca	+	+	–	+	+	?	4/5
Cuello largo	+	–	–	–	–	+	2/6
Hombros inclinados o caídos	+	–	+	–	–	+	3/6
Hernia inguinal	–	–	–	+	–	–	1/6
Hernia umbilical	+	–	–	+	–	–	2/6
Hiperlaxitud o hipermovilidad articular	–	+	+	+	+	+	5/6
Limitación articular progresiva	+	–	–	–	–	–	1/6
Sinostosis radioulnar	+	–	–	–	–	–	1/6
Hipercalcemia	+	–	+	+	+	–	**4/6**
Escala de Lowery	6	3	6	9	9	5	
FISH	Positivo	Negativo	Positivo	Positivo	Positivo	Positivo	

[a] Estenosis arterial pulmonar periférica y defecto septal ventricular.
[b] Estenosis arterial pulmonar periférica y comunicación interauricular.

edigraphic.com

RESULTADOS Y DISCUSIÓN

Se estudiaron seis pacientes, tres hombres y tres mujeres. La edad promedio al momento del diagnóstico fue de 33 meses (rango: 14 meses a dos años nueve meses). Cinco de los seis casos presentaron retraso moderado en el desarrollo psicomotor y en tres se documentó alteración cardiovascular. Cinco presentaron el fenotipo clásico con 4 puntos y el otro tuvo un fenotipo atípico con tres puntos *(Cuadro II)*, según la escala de Lowery.

En la *figura 1* se muestra un ejemplo de los casos con fenotipo clásico y en la *figura 2* otro con el fenotipo atípico. Los cinco casos que presentaron el fenotipo clásico tuvieron la DRCSW en 7q11.23 *(Figura 3)*; mientras que el paciente con el fenotipo atípico no presentó la deleción *(Figura 4),* por lo que en este caso se descartó el diagnóstico de síndrome de Williams.

El diagnóstico se realiza con base en el reconocimiento de sus características clínicas específicas; sin embargo, presentan una expresión muy variable. Los signos faciales pueden ser muy sutiles al nacimiento y, en algunos casos, pueden no tener cardiopatía congénita; asimismo, la expresión del fenotipo puede variar mucho a lo largo del tiempo y en cada individuo, lo que dificulta el diagnóstico clínico.[8] La mayoría de los pacientes con síndrome de Williams no son diagnosticados, sino hasta después del año de edad cuando son más evidentes los cambios faciales y la personalidad característica. El diagnóstico temprano es importante debido al amplio rango de complicaciones que pueden desarrollar los enfermos con síndrome de Williams y que pueden ser prevenidas o limitadas.[20]

La identificación del gen de la elastina (ELN) como causante de la estenosis supravalvular aórtica aislada autosómica dominante llevó a proponer que el fenotipo del síndrome de Williams era ocasionado por una afección del gen ELN así como de genes adyacentes.[15] La haploinsuficiencia de ELN provee una base biológica para explicar las alteraciones del tejido conectivo, como defectos cardiovasculares, voz ronca, hernias umbilical e inguinal, hiperlaxitud y contracturas articulares y las características faciales dismórficas.

El retraso mental, la deficiencia en el crecimiento y la hipercalcemia podrían ser ocasionadas por deleción de otros genes que flanquean a la elastina, como podría ser el caso del gen LIMK1 que codifica para una nueva proteína cinasa, componente esencial en la vía de señalización intracelular involucrada en el desarrollo cerebral. Al parecer, la hemicigocidad de LIMK1 está asociada a las alteraciones visuoespaciales y cognitivas en el síndrome de Williams.[20]

Figura 1. *Paciente con el fenotipo clásico (facies características, retraso en el desarrollo psicomotor e hipercalcemia).*

Figura 2. *Paciente con el fenotipo atípico (facies características).*

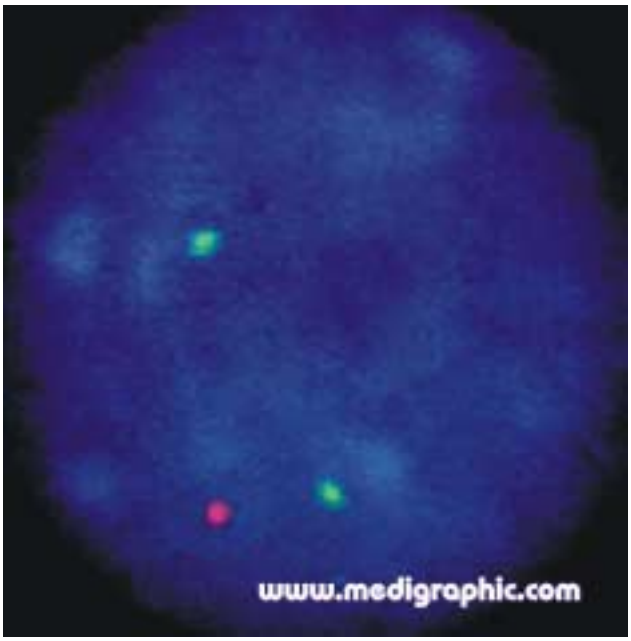

Figura 3. *Linfocito en interfase de un paciente con síndrome de Williams. Donde se aprecian una copia del gen ELN, indicando DRCSW y dos copias de la sonda control.*

Figura 4. *Linfocito en interfase del paciente con el fenotipo atípico. Se aprecian dos copias del gen ELN y dos copias de la sonda control.*

Estudios recientes han identificado alrededor de siete genes involucrados en la DRCSW, incluyendo a ELN (elastina), LIMK1 (LIM kinasa 1), EIF4H/WBSCR1 (proteína de unión al ARN), RFC2I (subunidad 2 del factor C de replicación), CYLN2/ WBSCR4/CLIP115 (proteína de unión citoplasmática), GTF2IRD1/WBSCR11 (regulador transcripcional que contiene un dominio repetido TFII-I) y GTP2I/ BAP135/SPIN (factor II de transcripción general).[21] La contribución individual de cada unos de estos genes en el síndrome de Williams es desconocida, con excepción del gen ELN y probablemente LIMK1.

En un inicio se consideró a una región de aproximadamente 1.5 Mb como la DRCSW debido a que la mayoría de los pacientes presentan este tamaño de deleción. Sin embargo, estudios con marcadores polimórficos han reportado variabilidad en los puntos de ruptura, limitando la DRCSW a <1Mb (~850Kb).[21]

Uno de los mecanismos propuestos para explicar las deleciones en el síndrome de Williams es la presencia de secuencias homólogas (repetidos de baja-copia) en ambos extremos de la región genómica afectada. Estas secuencias pueden condicionar una recombinación homóloga, produciendo un entrecruzamiento desigual y, por tanto, la pérdida de fragmentos génicos.[22,23]

Aunque los resultados de muchos de los estudios confirman que la mayoría de los pacientes con síndrome de Williams tienen DRCSW, la ausencia de deleción del gen de la elastina en algunos individuos típicamente afectados indica que el fenotipo puede ser provocado por mecanismos genéticos alternativos o bien representar una fenocopia.[24]

La ocurrencia de la DRCSW observada en nuestro estudio es similar a lo reportado en la literatura ya que la mayoría presentaban pérdida total de esta región. Sólo el paciente clasificado con el fenotipo atípico no presentó la deleción, por lo que consideramos descartar el diagnóstico de síndrome de Williams a nivel molecular.

Es importante mencionar que los pacientes que presentan varias de las características observadas en síndrome de Williams deben ser minuciosamente valorados, tanto a nivel clínico como molecular, para poder así establecer o descartar el diagnóstico correcto de síndrome de Williams. Por otro lado, aun cuando el FISH es una buena herramienta para el diagnóstico de síndrome de Williams, el mapeo por marcadores microsatélites mediante Genscan y el estudio mediante PCR de tiempo real son metodologías alternativas útiles, tanto para el diagnóstico como para la identificación del tamaño del segmento deletado.

www.medigraphic.com

AGRADECIMIENTOS

Este estudio fue apoyado por PAPIIT, D.G.A.P.A. UNAM, Proyecto Número: IN212102-2. y CONACYT, Beca Número 170099.

BIBLIOGRAFÍA

1. Williams JC, Barratt-Boyes BG, Lowe JB. Supravalvular aortic stenosis. *Circulation* 1961; 24: 1311-1318.
2. Beuren AJ. Supravalvular aortic stenosis in association with mental retardation and a certain facial appearance: *Circulation* 1962; 26: 1235-1240.
3. Greenberg F. Williams syndrome professional symposium. *Am J Med Genet* 1990; 6 (suppl): 85-88.
4. Ounap K, Laidre P, Bartsch O, Rein R, Lipping-Sitska M. Familial Williams-Beuren syndrome. *Am J Med Genet* 1998; 80: 491-493.
5. Kara- Mostefa A, Raoul O, Lyonnet s, Amiel J, Munnich A, Verkemans M et al. Recurrent Williams-Beuren syndrome in a sibship suggestive of maternal germ-line mosaicism. *Am J Hum Genet* 1999; 64:1475-1478.
6. Jones KL, Smith DW. The Williams elfin facies syndrome: A new perspective. *J Pediat* 1975; 86: 718-723.
7. Burn J. Williams syndrome. *J Med Genet* 1986; 23:389-395.
8. Morris CA, Demsey SA, Leonard CO, Dilts C, Blackburn BL. Natural history of Williams syndrome: Physical characteristics. *J Pediat* 1988; 113: 318-326.
9. Pankau R, Partsch CJ, Gosch A, Oppermann H, Wessel A. Statural growth in Williams-Beuren syndrome. *Europ J Pediat* 1992;151: 751-755.
10. Gosch A, Pankau R. Social-emotional and behavioral adjustment in children with Williams-Beuren syndrome. *Am J Med Genet* 1994; 53: 335-339.
11. Hallidie-Smith KA, Karas S. Cardiac anomalies in Williams-Beuren syndrome. *Arch Dis Child* 1988; 63: 809-813.
12. Pober BR, Lacro RV, Rice C, Mandell V, Teele RL. Renal findings in 40 individuals with Williams syndrome. *Am J Med Genet* 1993; 46: 271-274.
13. Pankau R, Gosch A, Wessel A. Radioulnar synostosis in Williams-Beuren syndrome: A component manifestation. *Am J Med Genet* 1993; 45: 783.
14. Lowery MC, Morris CA, Ewart A, Brothman LJ, Zhu XL, Leonard C et al. Strong correlation of elastin deletions, detected by FISH, with Williams syndrome: Evaluation of 235 patients. *Am J Hum Genet* 1995; 57: 49-53.
15. Ewart AK, Morris CA, Atkinson D, Jin W, Sternes K, Spallone P et al. Hemizygosity at the elastin locus in a developmental disorder, Williams syndrome. *Nature Genet* 1993; 5: 11-16.
16. Nickerson E, Greenberg F, Keating MT, McCaskill C, Shaffer LG. Deletions of the elastin gene at 7q11.23 occur in approximately 90% of patients with Williams syndrome. *Am J Hum Genet* 1995; 56: 1156-1161.
17. Borg I, Delhanty JDA, Baraitser M. Detection of hemizygosity at the elastin locus by FISH analysis as a diagnostic test in both classical and atypical cases of Williams syndrome. *J Med Genet* 1995; 32: 692-696.
18. Perez Jurado LA, Peoples R, Kaplan P, Hamel BCJ, Francke U. Molecular definition of the chromosome 7 deletion in Williams syndrome and parent-of-origin effects on growth. *Am J Hum Genet* 1996; 59: 781-792.
19. Brondum-Nilesen KB, Beck B, Gyftodimou J, Horlyk H, Liljennberg U, Petersen MB et al. Investigation of deletions at 7q 11.23 in 44 patients referred for Williams-Beuren syndrome, using FISH and four DNA polymorphism. *Hum Genet* 1997; 99: 56-61.
20. Kaplan P, Wang PP, Francke U. Williams (Williams-Beuren) a distinct neurobehavioral disorder. *J Child Neu* 2001; 3: 177-191.
21. Franke U. Williams-Beuren syndrome: Genes and mechanisms. *Hum Mol Genet* 1998; 8 (10): 590-599.
22. Dutly F, Schinzel A. Unequal interchromosomal rearrangements may result in elastin gene deletions causing the Williams-Beuren syndrome. *Hum Molec Genet* 1996; 5: 1893-1898.
23. Baumer A, Dutly F, Balmer D, Riegel M, Tukel T, Krajewska-Walasek et al. High level of unequal meiotic crossovers at the origin of the 22q11.2 and 7q11.23 deletions. *Hum Molec Genet* 1998; 7: 887-894.
24. Osborne LR. Williams-Beuren syndrome: unraveling the mysteries of a microdeletion disorder. *Molec Genet Metab* 1999; 67: 1-10.

Dirección para correspondencia:

Carlos A Venegas Vega
Hospital General de México
Servicio de Genética
Email: venegasc@att.net.mx

edigraphic.com