

Revista Médica del Hospital General de México

Volumen **67**
Volume

Número **3**
Number

Julio-Septiembre **2004**
July-September

Artículo:

Sarcoma epitelioides de tipo proximal
(lesión letal e infrecuente).

Informe de un caso

Derechos reservados, Copyright © 2004:
Sociedad Médica del Hospital General de México, AC

Otras secciones de
este sitio:

- 👉 [Índice de este número](#)
- 👉 [Más revistas](#)
- 👉 [Búsqueda](#)

*Others sections in
this web site:*

- 👉 [Contents of this number](#)
- 👉 [More journals](#)
- 👉 [Search](#)



Caso clínico

Sarcoma epitelioides de tipo proximal (lesión letal e infrecuente). Informe de un caso

Ma. Esther Gutiérrez Díaz Ceballos,* David Eduardo Aguirre Quezada,*
Ana Patricia Trujillo de Anda,* Humberto Cruz Ortiz*

RESUMEN

El sarcoma epitelioides de tipo proximal (SEP) es una variante recientemente descrita y poco frecuente del sarcoma epitelioides convencional, que se caracteriza por su mayor agresividad clínica, metástasis más tempranas y menor supervivencia, no afecta las extremidades como usualmente sucede con el sarcoma epitelioides convencional. Histológicamente, muestra un acentuado patrón rabdoide y resulta a veces indistinguible de un carcinoma indiferenciado metastásico. Presentamos un caso de sarcoma epitelioides de tipo proximal del cuello, de 18 meses de evolución, de crecimiento rápido, con extensa infiltración en las partes blandas del cuello y glándula tiroidea, así como metástasis meníngeas y pulmonares. Se hace énfasis en el diagnóstico diferencial con el carcinoma indiferenciado, tumor rabdoide y otros sarcomas con diferenciación epitelioides. El sarcoma epitelioides de tipo proximal, es una variedad que no es ampliamente aceptada; algunos piensan que es el sarcoma epitelioides convencional.

Palabras clave: Sarcoma epitelioides de tipo proximal, tejidos blandos, inmunohistoquímica.

ABSTRACT

Proximal-type epithelioid sarcoma (PTES) is a newly described variant, less frequent than the conventional epithelioid sarcoma and characterized for a major clinical aggressiveness with the development of early metastases and a lower survival. This neoplasm doesn't affect extremities, as the usual epithelioid sarcoma and, histologically is characterized for a rhabdoid pattern and sometimes is undistinguishable from a differentiated metastatic carcinoma. We presented the case of E.S.P.T. of 18 months of evolution located in the neck, this tumor showed extensive infiltration of the soft tissues of the neck and the thyroid gland and meningeal and lung metastases.

Key words: Proximal-type epithelioid sarcoma, soft tissues, immunohistochemically, PTES.

INTRODUCCIÓN

El sarcoma epitelioides de tipo proximal (SEP) es una variante controvertida descrita recientemente del sarcoma epitelioides convencional.¹ Clínicamente, se diferencia de este último por su conducta más agresiva y por la pobre respuesta a las modalidades terapéuticas actuales.² En contraste a la localización acral clásica del sarcoma epitelioides convencional, el SEP tiende a presentarse en regiones centrocorporales o "proximales", de ahí su denominación. Afecta

a adultos jóvenes y se caracteriza por nódulos subcutáneos poco definidos que histológicamente muestran células neoplásicas grandes de aspecto epitelioides que infiltran en patrón sólido. La mayoría de las veces no muestran el patrón clásico semejante a un granuloma que es característico de la forma convencional del sarcoma epitelioides.³ Además, presenta células con fenotipo rabdoide en grado variable.^{1,2,4} Mediante el estudio de inmunohistoquímica se observa inmunorreactividad, tanto en el SEP como en la forma convencional de sarcoma epitelioides, para vimentina, citoqueratinas de alto y bajo peso molecular, antígeno de membrana epitelial y CD34 (50% de los casos).^{1,2,5,6} Ultraestructuralmente, presentan borlas paranucleares de filamentos intermedios⁽¹⁾.

* Unidad de Patología del Hospital General de México, OD, y Facultad de Medicina, UNAM

PRESENTACIÓN DEL CASO

Paciente del sexo masculino de 22 años de edad con un tumor no doloroso, de los tejidos blandos de la nuca, de seis meses de evolución de 12 x 15 cm, de consistencia firme (*Figura 1*) y sin adenopatías regionales. La tomografía axial computarizada (TAC) reveló infiltración al arco anterior del atlas y cuerpo del axis. Mediante biopsia incisional teñida con hematoxilina y eosina, inmunohistoquímica (para vimentina, antígeno de membrana epitelial y citoqueratinas), así como microscopía electrónica, se concluyó que la lesión correspondía a un sarcoma epitelioides proximal. Se consideró que el paciente no era candidato para resección quirúrgica, por lo que fue tratado con radioterapia (45Gy en 25 sesiones) y quimioterapia a base de cisplatino, ciclofosfamida, adriamicina, vincristina y doxorubicina, obteniendo una pobre respuesta. La evolución fue desfavorable con dolor en el brazo derecho, parálisis facial derecha y mecanofagia, se realizó nueva TAC que puso en evidencia, además de la infiltración de los tejidos blandos paravertebrales cervicales derechos, extensión a la duramadre cervical a través del agujero de conjunción derecho de la sexta y séptima vértebras cervicales. Falleció 18 meses después del inicio de su enfermedad.

En la autopsia se encontró un gran tumor de 12 x 10 cm, blanco grisáceo, que alterna con zonas de necrosis, infiltraba los tejidos blandos de la nuca del lado derecho (*Figura 1*), así como el lóbulo tiroideo derecho. En la cavidad craneana se hallaron varios nódulos meníngeos de aspecto metastásico localizados en el piso de la fosa media, fosa posterior y

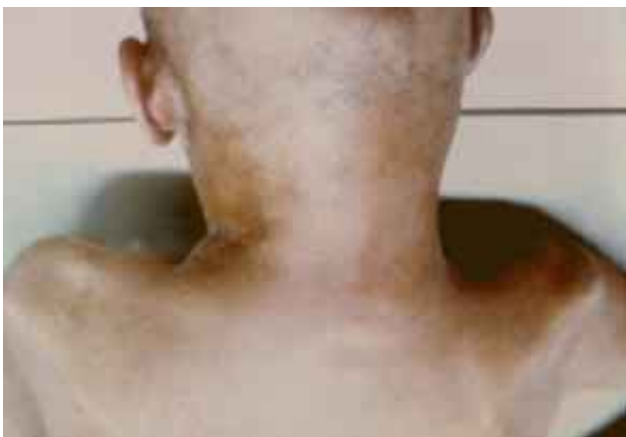

Figura 1. Tumor de los tejidos blandos del lado derecho de la nuca.

canal medular (*Figura 2*). Los pulmones presentaron varios nódulos metastásicos con necrosis central. Histológicamente, el tumor mostraba un patrón nodular compuesto por células de aspecto epitelioides dispuestas en láminas cohesivas, con un núcleo pleomórfico y citoplasma abundante y eosinófilo, sin formación de pseudogranulomas. Además, presentaba cambios celulares por radioterapia y células con fenotipo rabdoide (*Figura 3*).

Se efectuaron inmunorreacciones por la técnica de avidina-biotina, con anticuerpos para vimentina (Dako dilución 1/50), antígeno de membrana epitelial AME (Dako dilución 1/200) y citoqueratinas CKHg (Hg-1/50), actina músculo específica AME

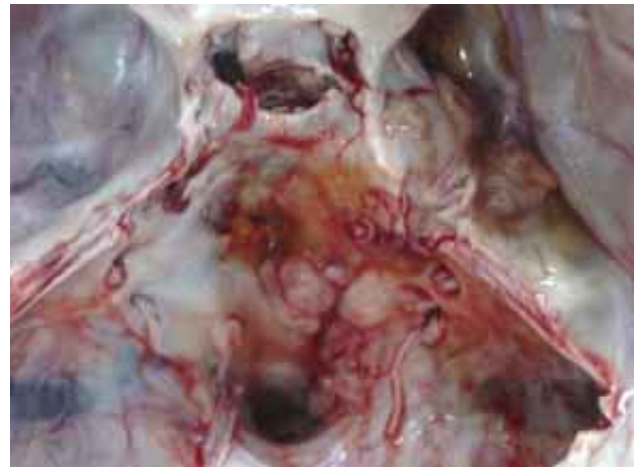

Figura 2. Nódulos metastásicos meníngeos en el lado derecho del piso de la fosa media, fosa posterior y canal medular.

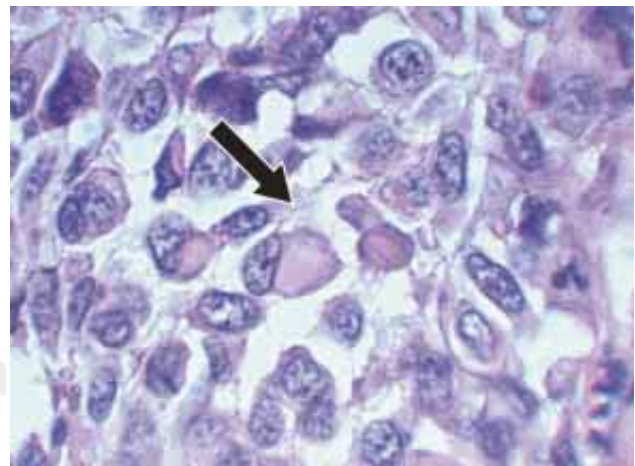


Figura 3. Células de aspecto epitelioides y con fenotipo rabdoide (flecha). H&E, 100X.

(Dako dilución 1/200), desmina (Dako dilución 1/200), CD34 (Dako dilución 1/50), CD99 (Dako dilución 1/100), BCL₂ (Dako dilución 1/50), PS100 (Dako dilución 1/2000) HMB45 (Dako dilución 1/400), colágeno IV COL IV (Dako dilución 1/80), sinaptofisina SIN (Dako dilución 1/100 y miogenina MGN (Dako dilución 1/50); resultaron positivos para el antígeno de membrana epitelial, la citoqueratina y la vimentina.

Para el estudio de microscopía electrónica se utilizó tejido fijado en formalina del que se obtuvieron cortes que se hidrataron y posfijaron en tetróxido de osmio; se incluyeron en resina epóxica, se cortaron en un ultramicrotomo y se tiñeron con uranil acetato y se observaron en un microscopio electrónico de transmisión Carl Zeiss, donde las células mostraron borlas paranucleares de filamentos intermedios (*Figura 4*).

DISCUSIÓN

Resulta evidente la agresividad del SEP puesto que el 65% de los pacientes tienen recurrencias entre cuatro y cinco meses; 75% desarrollan metástasis sobre todo ganglionares y 65% mueren a causa de la lesión.²

El diagnóstico histológico del SEP resulta difícil por su aspecto histológico, pues puede confundirse con múltiples tumores, incluyendo carcinomas indiferenciados, melanoma, sarcomas con patrón epitelioides o rabdoide. De ahí la necesidad de un muestreo adecuado, y la ayuda de inmunohistoquímica y microscopía electrónica. El diagnóstico diferencial de SEP comprende al carcinoma indiferenciado: melanoma, tumor rabdoide extrarrenal y varios sarcomas con patrón epitelioides como el sarcoma de vaina de nervio periférico epitelioides, angiosarcoma epitelioides, leiomiomasarcoma epitelioides, rhabdomiosarcoma epitelioides y sarcoma sinovial epitelioides. Probablemente el diagnóstico diferencial más difícil para descartar es el carcinoma indiferenciado, donde no existen formaciones glandulares o tubulares, ni diferenciación epidermoide. En este caso, los marcadores epiteliales son de poca utilidad ya que ambos tienen positividad para éstos; el CD34 es de ayuda ya que es positivo en la mitad de los casos del SEP y negativo en carcinomas; las tinciones para mucoproteínas, como el hierro coloidal y azul anciano, también son de poca utilidad ya que los carcinomas indiferenciados prácticamente no producen mucina. El melanoma es una lesión con histología que imita al SEP; pero a diferencia de este último, mostrará positividad a

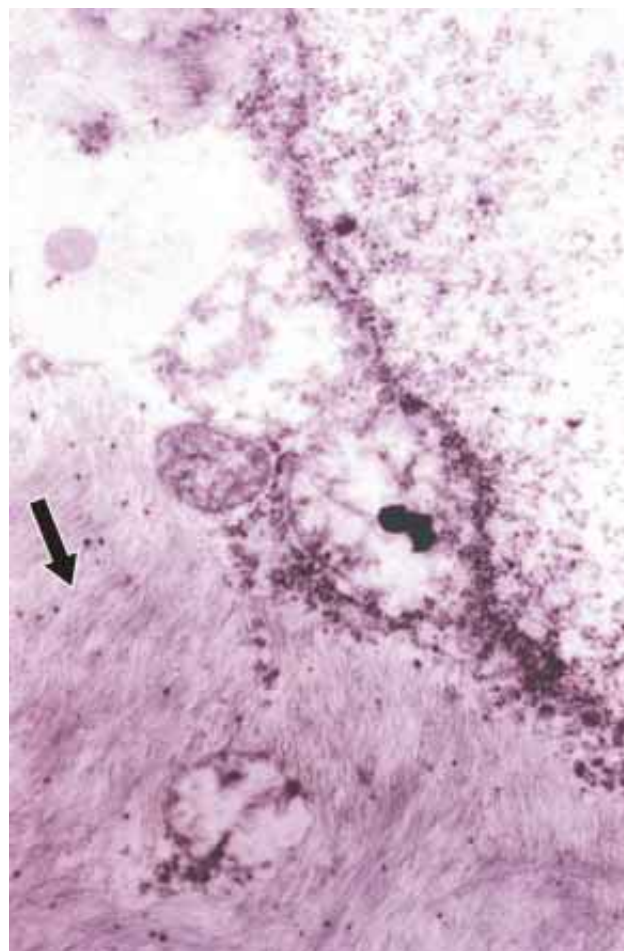


Figura 4. Borlas de filamentos intermedios paranucleares (flecha). ME 64,000X.

la PS100, HMB45 y MART-1. Además, la identificación de premelanosomas o melanosomas intracitoplásmicos mediante microscopía electrónica, o la presencia de actividad de unión (melanocitos atípicos en la capa basal epidérmica) características del melanoma, excluyen al SEP. El tumor rabdoide se caracteriza por ser una neoplasia de alto grado de malignidad, pronóstico desfavorable e histogénesis desconocida⁷ que afecta a niños menores de tres años de edad y que, no obstante su enorme parecido al rhabdomiosarcoma, no muestra los marcadores característicos de esta lesión. El cariotipo del tumor rabdoide muestra una traslocación entre el cromosoma 1 y 22^{8,9} y recientemente se ha descrito un gen supresor el MRT, IN1 1 en el cromosoma 22q11 con delección del 22q;⁹ la gran semejanza histológica entre el tumor rabdoide y el sarcoma epitelioides ha generado polémica acerca de si son

o no el mismo tumor y si es posible su separación, la que en un momento puede ser arbitraria, así como su relación con otros tumores y su diagnóstico diferencial.¹⁰⁻¹⁶ Debido a que el patrón rabdoide no es exclusivo de los tumores renales del niño, ya que se puede presentar en diferentes tipos de carcinomas, melanomas mesoteliomas y sarcomas en un adulto con un tumor que contenga un patrón rabdoide con marcadores epiteliales, el diagnóstico más probable será SEP, en tanto que si el paciente es un niño, con traslocación 11-22, seguramente se trata de un tumor rabdoide.¹¹⁻¹⁶

Por otro lado, el tumor maligno de vaina nerviosa periférica (sarcoma neurogénico) con patrón epitelioides puede estar asociado a la enfermedad de Von Recklinghausen, tener áreas identificables como neurofibroma, ser positivo en un 80% a citoqueratinas, al antígeno de membrana epitelial y una fuerte reactividad de PS100. El SEP comparte con el sarcoma neurogénico su positividad a las citoqueratinas y antígeno de membrana epitelial, pero no a la PS100, ni se encuentra asociado con neurofibromatosis. Además, por ultraestructura, no muestra diferenciación hacia células de Schwann. Otra lesión que debe incluirse en el diagnóstico diferencial es el angiosarcoma epitelioides, tumor muy poco frecuente pero de amplia distribución, que puede ser confundido fácilmente con SEP, máxime si no forma hendiduras o espacios que semejen vasos. En este caso, la inmunorreactividad positiva para marcadores endoteliales CD31 y CD34,¹⁷ factor VIII y citoqueratinas, pero negativas al antígeno de membrana epitelial, permiten separarlo del SEP. Otro de los tumores que tienen semejanza histológica con el SEP es el leiomioma sarcoma epitelioides. Una tercera parte de éstos es positiva para citoqueratinas y antígeno epitelial que, asociado a un patrón focal fusocelular de núcleos alargados y bordes romos, así como su negatividad a la actina y desmina, permiten separarlo del SEP.¹⁸ El rabiomiosarcoma epitelioides es otra de las neoplasias que se prestan a diagnóstico diferencial; el patrón alveolar y su positividad para miogenina¹⁹ permite la separación entre ambas entidades. Finalmente, la variante epitelioides del sarcoma sinovial también tiene afinidad por los marcadores epiteliales, como la citoqueratina y el antígeno de membrana epitelial; pero el patrón bifásico, la negatividad a CD34 y las características epiteliales por ultraestructura permiten su identificación.^{20,21}

El caso que presentamos muestra las características clínicas, morfológicas, inmunohistoquími-

cas y ultraestructurales del SEP. A diferencia del sarcoma epitelioides convencional, tiene una localización centrocórporea, infiltra más profundamente y tiene peor pronóstico. Histológicamente, son características las células grandes de aspecto epitelioides con fenotipo rabdoide variable y la frecuente ausencia de pseudogranulomas caracterizan al SEP. El estudio inmunohistoquímico y de microscopía electrónica son necesarios en todos los casos para confirmar y descartar otras neoplasias morfológicamente muy similares.

BIBLIOGRAFÍA

- Guillou L, Wadden C, Coindre JM, Krausz T, Fletcher C. Proximal-type epithelioid sarcoma, a distinctive aggressive neoplasm showing rhabdoid features. *Am J Surg Pathol* 1997; 21: 130-146.
- Tadashi H, Yoshihiro M, Todakazu S, Toru U, Ryohei Y, Setsuo H. Proximal-type epithelioid sarcoma: A clinicopathologic study of 20 cases. *Mod Pathol* 2001; 14 (7): 655-663.
- Enzinger FM. Epithelioid sarcoma: A sarcoma simulating a granuloma or a carcinoma. *Cancer* 1970; 26: 1029-1041.
- Cardiel G, Alvarez A, Martínez T. "Proximal-type" epithelioid sarcoma: A case report with immunohistochemical study. *Rev Esp Patol* 2000; 33 (3): 245-249.
- Miettinen M, Fanburg-Smith JC, Virolainen M, Shmookler BM, Fetsch JF. Epithelioid sarcoma: An immunohistochemical analysis of 112 classical and variant cases and a discussion of the differential diagnosis. *Human Pathol* 1999; 30: 934-942.
- Manivel JC, Wick MR, Dehner LP, Sibley RK. Epithelioid sarcoma: An immunohistochemical study. *Am J Clin Pathol* 1987; 87: 319-326.
- Beckwith JB, Palmer NF. Histopathology and prognosis of Epithelioid sarcoma. *Cancer* 1978; 41: 1937-1948.
- Simons J, Teshima I, Zielenska M, Edwards V, Taylor G, Squire J. Analysis of chromosome 22q as an Aid to the Diagnosis of Rhabdoid tumor. *Am J Surg Pathol* 1999; 23: 982-988.
- White FV, Dehner LP, Belchis DA, Conard K, Davis MM, Stocker JM et al. Congenital Disseminated Malignant Rhabdoid Tumor. A distinct clinicopathologic entity demonstrating abnormalities of chromosome 22q11. *Am J Surg Pathol* 1999; 23: 249-256.
- Molenaar W, De Jong B, Dam Meiring A et al. Epithelioid sarcoma or malignant rhabdoid tumor of soft tissues? *Hum Pathol* 1989; 20: 347-351.
- Shuji Ogino, Jae J, Raymond W. Malignant Rhabdoid Tumor: A phenotype? An entity? A controversy revisited. *Advan Anat Pathol* 2000; 7 (3): 181-190.
- Perrone T, Swason P, Twiggs L, Ulbright T, Dehner L. Malignant rhabdoid tumor of the vulva: Is distinction from epithelioid sarcoma Possible? *Am J Surg Pathol* 1989; 13: 848-858.
- Chase DR. Rhabdoid versus epithelioid sarcoma. *Am J Surg Pathol* 1990; 14: 792-794.
- Parham DM, Weeks DA, Beckwith JB. The clinicopathologic spectrum of putative extrarenal rhabdoid tumors: An analysis of 42 cases studied with immunohistochemistry or electron microscopy. *Am J Surg Pathol* 1994; 18: 1010-29.

15. Tsuneyoshi M, Daimaru Y, Hashimoto H, Enjoji M. The existence of rhabdoid cells in specified soft tissues sarcomas. Histopathological, ultrastructural and immunohistochemical evidence. *Virchows Arch A* 1987; 411: 509-14.
16. Wick MR, Ritter JH, Dehner LP. Malignant rhabdoid tumors: A clinicopathologic review and conceptual discussion. *Semin Diagn Pathol* 1995; 12: 233-248.
17. Miettinen M, Lindenmayer E, Chaubal A. Endothelial cell markers CD31, CD34, an BNH9 antibody to α and γ antigens: evaluation of their specificity and sensitivity in the diagnosis of vascular tumors and comparison with Von Willebrand factor mod. *Pathol* 1994; 7: 82-90.
18. Iwata J, Fletcher CDM. Immunohistochemical detection of cytokeratin and epithelial membrane antigen in leiomyosarcoma: A systemic study of 100 cases. *Pathol Int* 2000; 50: 7-14.
19. Kumar S, Perlman E, Harris CA, Raffaele M, Tsokos M. Myogenin is a specific marker for rhabdomyosarcoma: An immunohistochemical study in paraffin-embedded tissues. *Mod Pathol* 2000; 13: 988-993.
20. Weidner N, Goldman R. Epithelioid monophasic synovial sarcoma. *Ultrastruct Pathol* 1993; 17: 287-294.
21. Folpe AL, Schmidt RA, Chapman D, Gown AM. Poorly differentiated synovial sarcoma: Immunohistochemical distinction from primitive neuroectodermal tumors and high grade malignant peripheral nerve sheath tumors. *Am J Surg Pathol* 1998; 22: 647-682.

Correspondencia:

Ma. Esther Gutiérrez Díaz Ceballos
Hospital General de México
Unidad de Patología
Dr. Balmis 148
Col. Doctores
06720 México, D.F.

