

Revista Médica del Hospital General de México

Volumen **68**
Volume

Número **1**
Number

Enero-Marzo **2005**
January-March

Artículo:




Tratamiento de la cefalalgia pospunción
dural: Pasado, presente y futuro
(*Parte 2*)

Derechos reservados, Copyright © 2005:
Sociedad Médica del Hospital General de México, AC

Otras secciones de
este sitio:

-  [Índice de este número](#)
-  [Más revistas](#)
-  [Búsqueda](#)

*Others sections in
this web site:*

-  [Contents of this number](#)
-  [More journals](#)
-  [Search](#)



[Medigraphic.com](http://www.Medigraphic.com)



Tratamiento de la cefalalgia pospunción dural: Pasado, presente y futuro (*Parte 2*)

G Patricia López-Herranz*

RESUMEN

Hasta el día de hoy, la cefalalgia se presenta como una complicación frecuente de la punción lumbar, ya sea ésta intencional (para procedimientos diagnósticos o terapéuticos) en la anestesia subaracnoidea, o accidentalmente durante el bloqueo epidural. Los conocimientos generados en el pasado con relación a las medidas de tratamiento más útiles y con buenos resultados, aún se aplican en el presente. En los siguientes años, se investigan y se aportan nuevas alternativas terapéuticas para la cefalalgia pospunción dural (CPPD). En la segunda parte de esta revisión, se presentan las evidencias más recientes en el tratamiento de la cefalalgia pospunción dural, así como las aplicaciones que tienen en pacientes con otras patologías que requieren punción lumbar, y que presentan cefalalgia pospunción sin respuesta al tratamiento conservador y en los que está contraindicado el parche hemático epidural.

Palabras clave: Cefalalgia pospunción dural, sumatriptán, gelatina epidural, adhesivo de fibrina epidural.

ABSTRACT

Until today the headache appears as a frequent complication of the lumbar puncture or intentional, for diagnostic, therapeutic procedures, in the subarachnoid anesthesia, or accidentally during the epidural blockade. The knowledge were generated in the past in relation to the more useful measures of treatment and with good results, still are applied in the present. In the following years, the investigation and contribution to new therapeutic alternatives for the post-dural puncture headache (PDPH). In the second part of this review, the most recent evidences in the treatment of the PDPH appear, and the applications in patients with other pathologies, that require lumbar puncture, and PDPH is present, without answer to the preservative treatment and the PHE is contraindicated.

Key words: Post-dural puncture headache, sumatriptan, epidural gelatin, epidural fibrin glue.

INTRODUCCIÓN

Hombre de 38 años de edad, VIH positivo. Requiere punción lumbar diagnóstica. Se realiza sin dificultad con una aguja de calibre 25, con aspiración cuidadosa de líquido cefalorraquídeo (LCR). Cuarenta horas después, desarrolla cefalalgia postural, náusea y diplopía. Se recomienda incrementar los líquidos por vía oral, analgésicos y cafeína. No se registra mejoría de la sintomatología. Se sugiere la aplicación de parche hemático epidural (PHE).

La cefalalgia es consecuencia de la punción lumbar, ya sea intencional (para diagnóstico o trata-

miento) en la anestesia subaracnoidea, o como complicación del bloqueo epidural (BED). Estos procedimientos se realizan en todos los pacientes que así lo requieran. De las múltiples aportaciones terapéuticas del pasado para la cefalalgia pospunción dural (CPPD), fueron excluidas las que se consideraron ineficaces y poco seguras. Las numerosas investigaciones señalan al parche hemático epidural como el tratamiento más conveniente para la CPPD, sin olvidar que no está exento de complicaciones. Sin embargo, este tratamiento merece especial atención en pacientes con otras patologías, con resultados poco favorables a las medidas conservadoras, y en los que la aplicación del parche esté contraindicado. ¿Es adecuada la indicación del parche hemático epidural? ¿Existen otras

* Servicio de Anestesiología. Hospital General de México, O. D.

opciones de tratamiento cuando las medidas conservadoras fracasan? En esta segunda parte de la revisión se presentan las nuevas evidencias y líneas de investigación para el tratamiento de la CPPD en el presente y las expectativas a futuro para pacientes con características especiales.

EL PRESENTE

Hoy en día, después de una serie de observaciones de muchos años para establecer el tratamiento más conveniente para la CPPD, aún se emplean las medidas conservadoras e invasivas que se consideraron adecuadas años atrás. Sin embargo, nuevas líneas de investigación proponen otras teorías sobre la fisiopatología de la CPPD, y se agregan otras opciones de tratamiento.

Fisiopatología: La fisiopatología precisa de la CPPD aún permanece confusa. Si bien, la primera teoría propuesta por August Bier para explicar la CPPD sugiere que se debe a fuga persistente de líquido cefalorraquídeo en mayor cantidad a la que producen los plexos coroideos, lo cual causa disminución en el volumen y presión intracraneal, no es totalmente aceptada, en la actualidad es la que goza de mayor número de seguidores¹ Más recientemente, Grant y colaboradores, mediante imagen por resonancia magnética, en su estudio demostraron que 19 de 20 pacientes presentaron disminución en el volumen de líquido cefalorraquídeo 24 horas después de la punción lumbar y que 11 de los 20 manifestaron cefalalgia.²

Otra teoría involucra mecanismos bioquímicos, tales como la estimulación de receptores de adenosina, en la patogénesis de este síndrome. Los receptores de adenosina pueden activarse directamente por la disminución del volumen de líquido cefalorraquídeo, lo que ocasiona vasodilatación, tracción de las estructuras cerebrales sensibles al dolor y CPPD.³ En 1995, Solomon GD y su grupo proponen que la CPPD puede estar mediada por la liberación de sustancia P (determinada por radioinmunoensayo) debida a la punción lumbar, con predisposición a la cefalalgia por hipersensibilidad a la sustancia P.^{4,5} Más recientemente, Levine y Rapalino proponen la hipótesis de que la CPPD se origina por distribución anormal de la elasticidad craneoespinal.⁶

Tratamiento actual de la CPPD: De todos los tratamientos propuestos en el pasado, se menciona las medidas que actualmente se emplean y las nuevas modalidades terapéuticas para la CPPD tanto conservadoras como invasivas.

A. Tratamiento conservador: La indicación dentro de las primeras horas posteriores a la punción lumbar, es una medida que previene la aparición de sintomatología.

1. Reposo en cama: El decúbito dorsal obligado sin almohada, se considera una medida profiláctica efectiva. No obstante, posteriormente se publicó que la posición no es un factor que influya en la incidencia de cefalalgia. La intensidad de la sintomatología es la misma con posición libre que en decúbito dorsal.^{7,8}

2. Hidratación: Abundantes líquidos por vía intravenosa (3,000 mL en 24 horas) o por vía oral.

3. Analgésicos: Se recomiendan analgésicos antiinflamatorios no esteroideos.

4. Vendaje abdominal: No siempre se indica. Se aplica con el objetivo de elevar la presión intraabdominal, la presión del espacio epidural y disminuir la fuga de líquido cefalorraquídeo.

5. Cafeína y ergotamina: Si las medidas anteriores inicialmente fallan, se administran cafeína y ergotamina por vía oral.

6. Sumatriptán: Investigaciones en humanos sugieren que la serotonina, un vasoconstrictor cerebral, juega un papel central en la fisiología de la migraña. El sumatriptán, agonista de receptor de serotonina tipo-1d, es un tratamiento efectivo para la migraña. Carp H y colaboradores reportan seis casos de CPPD, que fueron tratados con sumatriptán subcutáneo; cuatro de ellos presentaron mejoría de la sintomatología a los 30 minutos, otro caso requirió una segunda dosis a las 21 horas y el restante parche hemático epidural por recurrencia de la cefalalgia. Este último caso correspondió a una mujer que había tenido manejo previo con magnesio parenteral por preeclampsia. El efecto vasodilatador del magnesio contrarresta la vasoconstricción cerebral promovida por el sumatriptán. No se presentaron efectos colaterales. Sin embargo, origina dolor precordial en 5% de los pacientes que reciben este medicamento para migraña, por lo que debe evitarse en cardiopatía isquémica y asociada a otros vasoconstrictores (eleva la tensión arterial). Concluyen que la administración subcutánea de 6 mg de sumatriptán disminuye transitoriamente la CPPD.⁹

7. Hormona adrenocorticotrópica (HACT): Análogos sintéticos de la HACT, han sido reportados como tratamiento eficaz de la CPPD. Carter BL obtuvo éxito con la administración de cosintropina (una alfa 1-24 corticotropina, subunidad sintética de la HACT) en infusión intravenosa de 0.5 mg en un litro de solución Ringer lactato aplicada en ocho ho-

ras, con lo que logró alivio completo de la cefalalgia. El posible beneficio de la cosintropina es incrementar la producción de líquido cefalorraquídeo. Es menos antigénica que la HACT natural, con bajo riesgo en su administración.¹⁰ En otro estudio prospectivo, aleatorio y doble ciego, el propósito fue investigar la efectividad de una dosis única de acetato de tetracosactrin, análogo sintético de la HACT, para tratar la CPPD en dos grupos de pacientes obstétricas con PAD. A un grupo de nueve mujeres se les administró tetracosactrin 1 mg (1 mL) y al otro grupo solución salina 0.9% (1 mL) intramuscularmente. Fueron excluidas pacientes con asma, alergia, diabetes mellitus. Se concluyó que no existe ventaja con el uso de este tratamiento para la CPPD.¹¹ Cánovas y colaboradores utilizaron el tetracosactrin (1.5 U/kg en 250 mL de solución salina) por vía intravenosa en 40 pacientes con CPPD. Después de seis horas, 38 presentaron alivio completo del dolor. La HACT induce la producción de aldosterona que causa aumento en el volumen intravascular y puede determinar el cierre del orificio por otros medios: edema de la duramadre o por oposición física de los bordes del orificio. Además, se especula con la posibilidad de que la HACT incrementa la producción de líquido cefalorraquídeo a través de un mecanismo de transporte activo de sodio, así como por posible aumento en la producción de beta endorfinas en el sistema nervioso central, con incremento del umbral al dolor.¹²

B. *Tratamiento invasivo:*

1. Solución salina subaracnoidea: Recientemente, se investigó la inyección inmediata de 10 mL de solución salina en el espacio subaracnoideo después de PAD con aguja epidural en 28 pacientes. En 22, se administró a través de la aguja y en seis por el catéter antes de retirarlo, con lo que se disminuyó la incidencia de CPPD y la necesidad de parche hemático epidural.¹³

2. Dextrán epidural: Aldrete y colaboradores depositaron dextrán 40 en el espacio epidural, 2 mL por cada 10 cm de talla, después del tratamiento sin éxito con reposo, hidratación, analgésicos, esteroides, solución salina epidural, parche hemático epidural y acupuntura. El dextrán 40 ejerce una presión positiva en la duramadre que detiene o impide la pérdida de líquido cefalorraquídeo. Obtuvieron buenos resultados y mínimas complicaciones.¹⁴

3. Parche hemático epidural (PHE): Se conocen dos teorías que explican la eficiencia del parche hemático epidural en la CPPD. Una de ellas sugiere que la inyección de sangre origina un coágulo que se adhiere a la duramadre, el cual sella directamente el

orificio y previene la fuga de líquido cefalorraquídeo. La otra menciona que el volumen de sangre en el espacio epidural eleva la presión del líquido cefalorraquídeo y reduce la tracción en el encéfalo y las meninges, lo que conduce a la mejoría de los síntomas. El mecanismo de la visualización de la fuga de líquido cefalorraquídeo en la CPPD y la extensión del taponamiento que causa el parche hemático epidural fue examinado por Vakharia y asociados mediante imagen de resonancia magnética.¹⁵ En un estudio que realizó Safa-Tisseront y su grupo, en un periodo de dos años, estudiaron 504 con CPPD (anestesia epidural, espinal, punción lumbar diagnóstica) y colocación de parche hemático epidural con un promedio de 23 ± 5 mL de sangre autóloga. Confirmaron que el parche hemático epidural es un tratamiento efectivo en 93% de los casos. En esta serie sólo tres pacientes presentaron fiebre después del parche hemático.¹⁶

Con relación al volumen óptimo que se recomienda de sangre autóloga que se inyecta durante el parche hemático epidural, todavía está en controversia. Inicialmente, se obtuvieron excelentes resultados con 2 o 3 mL de sangre.¹⁷ Estudios pasados reportan fallas o recaída de los síntomas con volumen menor de 10 mL.^{18,19} Con técnicas de imagen con el uso de gammacámara, el promedio de sangre que se requiere para un parche hemático epidural efectivo fue de 14.8 mL, suficiente para cubrir un área de 8 a 10 segmentos espinales.²⁰ En la investigación de Taivainen y colaboradores, se compararon volúmenes de 10 a 15 mL de sangre, sin detectar ventajas con grandes cantidades.²⁰ Con el uso de 20 mL de volumen de sangre, Crawford consiguió 96% de éxito.²¹ La tendencia es administrar aproximadamente 20 mL.

EL FUTURO

Nuevas líneas de investigación se introducen como otras opciones de tratamiento a futuro para la CPPD, especialmente en situaciones patológicas que contraindiquen parcial o absolutamente el parche hemático epidural.

1. **Opioides epidurales:** El uso exitoso de la morfina epidural como profilaxis en el desarrollo de cefalalgia después de punción dural con aguja de Tuohy lo mencionan Boskovski y Thangathurai en un total de 24 pacientes. Sugieren que la ausencia de cefalalgia se puede explicar por la utilización de opioides epidurales posoperatorios.^{22,23} Eldor y colaboradores señalan a la morfina epidural como tratamiento de la

CPPD. Obtienen alivio de la cefalalgia con la segunda administración de 3.5 a 4.5 mg de morfina a través del catéter epidural posoperatoriamente. El éxito de los opioides epidurales modifica la teoría de que el mecanismo de la CPPD se relaciona simplemente con la fuga de líquido cefalorraquídeo.²⁴

2. Parche de gelatina epidural (PGE): En 1991, Ambesh y Kumar reportan el tratamiento de la CPPD con parche de gelatina epidural en plasma autólogo. En 1945, Light y Prentice sugirieron su uso para sellar la fuga de líquido espinal y como puente en defectos de la duramadre. Examinaron la reacción histológica tisular al implante de la esponja de gelatina (gelfoam), con resultados que mostraron una reacción inflamatoria a los seis días, con un infiltrado de leucocitos, que alcanza un máximo a los 12 días con predominio de linfocitos y células gigantes. La absorción del material fue entre los 25 y 40 días. Se utilizó con seguridad en procedimientos quirúrgicos y en neurocirugía. Ambesh y asociados lo utilizaron en dos pacientes que sufrieron CPPD con aguja de Tuohy calibre 18, tratados con medidas conservadoras y con parche hemático epidural (10 mL) en uno de ellos, sin mejoría. Se preparó una mezcla de 600 a 700 mg de Gelfoam en 10 mL de plasma autólogo bajo condiciones estériles. Se aplicó en el espacio epidural a través de la aguja de Tuohy con una jeringa de plástico, con mejoría completa de la sintomatología 40 minutos después. El parche de gelatina epidural forma una adhesión absorbible que se preserva por la precipitación de fibrina y el efecto de aglutinación plaquetaria. La gelatina sella el orificio dural sin irritación.²⁵

2. Adhesivo de fibrina epidural (AFE): Schlenker y Ringelstein, modificaron el método de parche hemático epidural que usó Gormley, y lo llamaron inyección epidural de trombina-fibrinógeno, con la ventaja de que se utiliza menos volumen y la coagulación es más rápida.²⁶ Cuando la respuesta al parche hemático epidural no es favorable y la fuga de líquido cefalorraquídeo persiste, Gerritse y colaboradores propusieron inyectar adhesivo de fibrina epidural. Lo aplicaron en tres pacientes oncológicos (4 mL en dos enfermos y 3 mL en el otro) con fístula de líquido cefalorraquídeo durante la fase inicial de infusión intratecal de analgésicos. El adhesivo de fibrina es una preparación de plasma humano que se obtiene por plasmaféresis, por la mezcla de dos soluciones. La primera contiene fibrinógeno, factor XIII, fibronectina, apotrinina y plasminógeno. La segunda, trombina y calcio. Al combinarse, el fibrinógeno se convierte en monómeros de fibrina y

forma un adhesivo. El coágulo de fibrina produce un sello biológico temporal de la duramadre mientras cicatriza. Tiene riesgo potencial de infección viral. Los resultados en estos tres casos fueron satisfactorios.²⁷ Estos autores también describen la aplicación de 3 mL de este adhesivo de fibrina como tratamiento de CPPD persistente, posterior a anestesia espinal y sin mejoría de la sintomatología posterior a la administración de parche hemático epidural (10 mL). Con el adhesivo de fibrina epidural, no se presentó recurrencia de CPPD.²⁸

El tratamiento con el adhesivo de fibrina epidural se determinó en un número reducido de pacientes, por lo que, un grupo de anestesiólogos, neurocirujanos y patólogos españoles, inicialmente exploraron la posibilidad de reparar la fuga de líquido cefalorraquídeo que se origina por la PAD durante la anestesia epidural con aguja de Tuohy calibre 17, con la inyección de 0.8 mL de adhesivo de fibrina, a través de la misma aguja para sellar el defecto en un modelo presurizado *in vitro* de saco dural cadavérico liofilizado humano y espacio epidural. En los cinco casos estudiados, la fuga se selló por el tapón de fibrina, con presiones al cierre de 25-35 cm H₂O, sin detectar fuga posterior. Histológicamente, se demostró que el adhesivo de fibrina ocluye el orificio dural.²⁹ Dos años después, este mismo grupo investigó el efecto de la inyección de adhesivo de fibrina en el sitio de la punción dural con aguja de Tuohy calibre 17 en cerdos. La cantidad de adhesivo de fibrina fue de 1.4 mL, a través de la aguja en el espacio epidural. Concluyeron que la técnica de la inyección percutánea de adhesivo de fibrina, en este modelo inicial, detiene la salida de líquido cefalorraquídeo y es una manera prometedora para la profilaxis de la cefalalgia que se asocia con la fuga de líquido cefalorraquídeo.³⁰

No obstante, el empleo de una gran diversidad de tratamientos para restaurar y mantener la presión del líquido cefalorraquídeo después de una punción lumbar y, ya que el parche hemático epidural con sangre autóloga es relativamente fácil de realizar, existen ciertas situaciones en las que no está totalmente indicado. Debido a ello, Kroin y asociados desarrollaron recientemente un modelo de punción posdural en ratas para la evaluación cuantitativa de la magnitud y duración de los cambios en la presión del líquido cefalorraquídeo en la cisterna magna en respuesta a la administración epidural de sangre y sustitutos no sanguíneos como cristaloides (solución salina), coloides (hetastarch, dextrán 40) y adhesivo de fibrina, y para comparar la eficacia de estos métodos.

Los resultados confirmaron la utilidad de la inyección epidural de sangre o adhesivo de fibrina para corregir la hipotensión de líquido cefalorraquídeo después de la punción dural, y también proporcionaron profundo conocimiento en los mecanismos de modulación de la presión intracraneal. Sellar el defecto dural no corrige efectivamente la presión de líquido cefalorraquídeo, a menos que el efecto de taponamiento epidural también se mantenga.³¹

Existen ciertas situaciones especiales de CPPD en las que el tratamiento conservador no es efectivo, y existe controversia en la aplicación de parche hemático epidural.

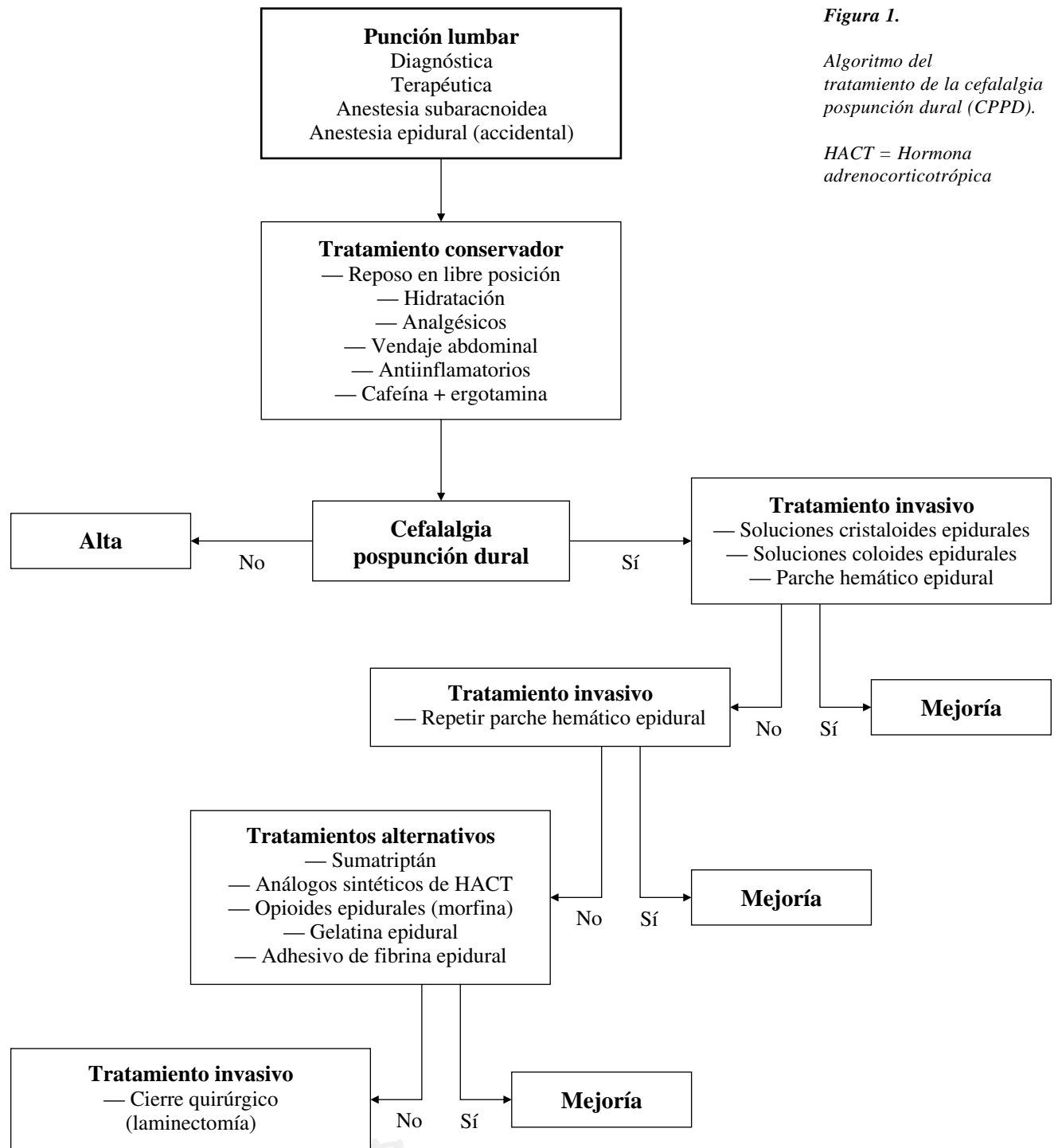
1. CPPD y paciente pediátrico: Las punciones lumbares diagnósticas y terapéuticas se realizan con frecuencia en niños. La incidencia de CPPD en niños es muy baja. En 1984, Ghia describe un caso pediátrico de 12 años de edad, con CPPD posterior a una mielografía con aguja calibre 18. Bajo anestesia con 0.4 mg de atropina y ketamina (2 mg x kg) por vía intramuscular, se inserta una aguja de Tuohy calibre 17 y se inyectan lentamente 8 mL de sangre autóloga en el espacio epidural, con remisión total de la cefalalgia.³² Posteriormente, en una revisión de un periodo de seis años se analizaron siete casos de parche hemático epidural correspondientes a niños con edades de 12 años o menores. El parche hemático epidural se practicó entre los dos a 19 días después de la punción lumbar con un promedio de 0.3 mL x kg⁻¹ de sangre autóloga en el espacio epidural, con mejoría de la sintomatología y sin complicaciones.³³

2. CPPD y cáncer: Sher y colaboradores reportan el caso de una paciente de 19 años con diagnóstico de rhabdiosarcoma de células embrionarias, que presenta cefalalgia severa de 24 horas de evolución, posterior a una punción lumbar diagnóstica. No se logró mejoría con las medidas conservadoras (hidratación y reposo en decúbito). Se decide la colocación de parche hemático epidural con 15 mL de sangre autóloga, con lo cual se obtiene mejoría completa de los síntomas. Como terapias alternativas, se examinaron las infusiones de solución salina y cafeína, así como la posibilidad de usar sangre de banco para el parche hemático epidural en el paciente oncológico. La otra posibilidad a futuro en el paciente con cáncer es la administración del adhesivo de fibrina, como lo reporta Gerritse y asociados en tres pacientes con persistencia de fuga de líquido cefalorraquídeo, cuando otras medidas de tratamiento, incluyendo el parche hemático epidural fallan.²⁷

3. CPPD y VIH: La seguridad del tratamiento con parche hemático epidural en pacientes con VIH seropositivos se mantuvo en debate debido al riesgo de inyectar sangre infectada con este virus al sistema nervioso central. Se reporta un caso de CPPD severa, con una semana de tratamiento conservador en un paciente VIH positivo, con persistencia de la sintomatología. Se realizó parche hemático epidural con 15 mL de sangre autóloga, con alivio inmediato de los síntomas. En 19 meses no hay datos que revelen complicaciones neurológicas por el parche hemático epidural.³⁴ Por otro lado, se considera que en pacientes VIH positivos y CPPD es necesario insistir en el tratamiento conservador (líquidos intravenosos y cafeína) antes del parche hemático epidural.³⁵ Ante esta controversia, Tom y colaboradores demostraron en siete pacientes VIH-positivos con CPPD sin respuesta a las medidas conservadoras, y la aplicación de parche hemático epidural, que no aparecen secuelas neurológicas adversas que pudieran relacionarse con el parche hemático epidural en un periodo de seis a 24 meses.³⁶

4. CPPD y Testigos de Jehová: Debido a sus creencias religiosas, se niegan a la transfusión de sangre y sus derivados. No aceptan la transfusión de su propia sangre, si físicamente pierde la continuidad con su circulación. Se reportan dos casos de parche hemático epidural como tratamiento de CPPD en Testigos de Jehová mediante un circuito continuo que comunica la circulación venosa con el espacio epidural. Se aspiran 20 mL de sangre con una jeringa y se inyectan en el espacio epidural, con resolución completa en 60 minutos.^{37,38}

5. CPPD y leucemia aguda: El tratamiento de la CPPD con parche hemático epidural es controversial en pacientes severamente inmunocomprometidos. Se reporta un caso de CPPD después de PAD en una parturienta con leucemia mielogénica aguda (LMA), la cual tenía persistencia de la cefalalgia después de iniciar con ibuprofeno y cafeína intravenosa. Se consideraron tres opciones de tratamiento: parche hemático epidural autólogo, parche hemático epidural de donador e infusión de solución salina epidural. El parche hemático epidural autólogo tiene el riesgo de siembra neoplásica, leucemia en el sistema nervioso central, infección e incremento en la mortalidad. Una alternativa sería sangre cruzada de donador directo. Esta sangre inyectada en el espacio epidural puede resultar en una enfermedad de injerto contra huésped en pacientes inmunocomprometidos. La infusión de solución salina epidural ofrece mínimo beneficio, si se considera el riesgo potencial de complicaciones que se asocian al catéter. En esta



paciente, la CPPD se resolvió espontáneamente a los 10 días después de la punción dural.³⁹

Una guía de tratamiento se plantea en un algoritmo para valorar la conducta a seguir cuando se presenta CPPD (Figura 1).

DISCUSIÓN

Después de muchos años transcurridos a partir del primer reporte de CPPD y de las numerosas medidas de tratamiento para la CPPD, desde las que enlista

Tourtellote⁴⁰ (algunas en desuso por su poca efectividad y seguridad) hasta las que más se utilizan (como las medidas conservadoras y el parche hemático epidural), hoy en día se proponen nuevas teorías fisiopatológicas que involucran a la sustancia P^{4,5} o a los receptores de adenosina³ en la patogénesis de la CPPD, así como otras opciones terapéuticas en investigación. Es importante recordar los factores que propician la CPPD, en especial el calibre de la aguja que se utiliza para la anestesia epidural, ya que, debido al calibre, puede condicionar sintomatología severa. Las nuevas agujas espinales y epidurales están diseñadas para reducir el tamaño del orificio de la duramadre y tratar de disminuir la fuga de líquido cefalorraquídeo y la CPPD.⁴¹ Es indiscutible, de acuerdo a los resultados obtenidos en estudios pasados, considerar al parche hemático epidural como el "patrón de oro" para tratar la CPPD, ya que el beneficio aparentemente es mayor, a pesar de que no es rigurosamente aceptado, puesto que no está exento de complicaciones severas que, aunque raras, no dejan de ser alarmantes. Hoy en día, con el uso de nuevas opciones terapéuticas (como el sumatriptán, análogos sintéticos de la HACT, opioides epidurales, gelatina epidural, adhesivo de fibrina epidural) se reportan resultados alentadores. Estas nuevas posibilidades establecen otra pauta terapéutica para aquellos pacientes en quienes debido a la poca información enfocada a decidir la colocación de parche hemático epidural, éste aún es discutible.^{42,43} En los pacientes pediátricos, oncológicos, VIH-positivo, inmunodeprimidos, e incluso Testigos de Jehová, con CPPD, en los cuales fallan las medidas conservadoras, la conducta del anestesiólogo para realizar el parche hemático epidural se dirige a una adecuada y cuidadosa valoración, junto con el pediatra, oncólogo, infectólogo, hematólogo y familiares, para determinar el riesgo/beneficio. En estos casos, las nuevas modalidades terapéuticas tienen justificación para su empleo.

Una visión al futuro muestra las nuevas formas de tratar la CPPD como el sumatriptán (como otra opción cuando falla el parche hemático epidural o en pacientes con sepsis),⁴⁴⁻⁴⁵ el parche hemático epidural con sangre de banco, el adhesivo de fibrina epidural, o tal vez la epiduroscopia para la visualización directa del espacio epidural; sin embargo, son necesarias evaluaciones ulteriores para colocar estos tratamientos dentro del armamentario terapéutico del anestesiólogo. También lo es el abrir otras líneas de investigación, que seguramente proporcionarán novedosas opciones de tratamiento para la CPPD. El objetivo primordial es conjuntar los conocimientos

del pasado con el presente y con líneas de investigación futuras, que seguramente proporcionarán nuevas y prometedoras opciones para encontrar el tratamiento óptimo de la CPPD.

BIBLIOGRAFÍA

1. Abraham SE, Palmer SK. Delayed response to epidural blood patch for post-lumbar puncture headache. *Reg Anesth* 1984; 9: 210-211.
2. Grant R, Condon B, Hart I, Teasdale GM. Changes in intracranial CSF volume after lumbar puncture and their relationship to post-LP headache. *J Neurol Neurosurg Psychiatry* 1991; 54: 440-442.
3. Fearson W. Post-lumbar puncture headache. http://cpmcnet.columbia.edu/news/review/archives/medrev_v1n2_0003.html
4. Solomon-GD, Clark-JW, de Senanayake-P, Kunkel-RS. Hypersensitivity to substance P in the etiology of postlumbar puncture headache. *Headache* 1995; 35: 25-28.
5. Clark-JW, Solomon-GD, Senanayake-PD, Gallagher-C. Substance P concentration and history of headache in relation to postlumbar puncture headache: towards prevention. *J Neurol Neurosurg Psychiatry* 1996; 60: 681-683.
6. Levine DN, Rapalino O. The pathophysiology of lumbar puncture headache. *J Neurol Sci* 2001; 15: 1-8.
7. Hilton-Jones D, Harrad RA, Gill MW, Warlow CP. Failure of postdural manoeuvres to prevent lumbar puncture headache. *J Neurol Neurosurg Psych* 1982; 45: 743-746.
8. Joseph N. Tratamiento de la cefalea pospunción dural. <http://www.anestesia.hc.edu.uy/actualizaciones/cefalea/3%20Tratamiento%20de%201a%20cefalea%20post.htm>.
9. Carp H, Singh PJ, Vadhera R, Jayaram A. Effects of the serotonin-receptor agonist sumatriptan on postdural puncture headache: report of six cases. *Anesth Analg* 1994; 79: 180-182.
10. Carter BL, Pasupuleti R. Use intravenous cosyntropin in the treatment of postdural puncture headache. *Anesthesiology* 2000; 92: 272-274.
11. Rucklidge MWM, Yentis SM, Paech MJ. Synacthen Depot for the treatment of postdural puncture headache. *Anaesthesia* 2004; 59: 138-141.
12. Cánovas L, Barros C, Gómez A, Castro M, Castro A. Use of intravenous tetracosactin in the treatment of postdural puncture headache: Our experience in forty cases. *Anesth Analg* 2002; 94: 1369.
13. Charsley MM, Abram SE. The injection of intrathecal normal saline reduces the severity of postdural puncture headache. *Reg Anesth Pain Med* 2001; 26: 293-295.
14. Aldrete JA, Barrios-Alarcón J, Tapia D, Penas M, Lavine L. Treatment of post-spinal headache with epidural dextran 40. *Anesthesiology* 1987; 67: A221.
15. Vakharia SB, Thomas PS, Rosenbaum AE, Wasenko JJ, Fellows DG. Magnetic resonance imaging of cerebrospinal fluid leak and tamponade effect of blood patch in postdural puncture headache. *Anesth Analg* 1987; 84: 585-590.
16. Safa-Tisseront V, Thormann F, Malassine P, Henry M, Riou B, Coriat P et al. Effectiveness of epidural blood patch in the management of post-dural puncture headache. *Anesthesiology* 2001; 95: 334-339.
17. Ostheimer GW, Palahniuk RJ, Shnider SM. Epidural blood patch for post-lumbar-puncture headache. *Anesthesiology* 1974; 41: 397-398.

18. Abouleish E, de la Vega S, Blendinger T, Tio TO. Long-term follow-up of epidural blood patch. *Anesth Analg* 1975; 54: 459-463.
19. Szeinfeld M, Ihmeidan IH, Moser MM, Machado R, Klose KJ, Serafini AN. Epidural blood patch: evaluation of the volume and spread of blood injected into the epidural space. *Anesthesiology* 1986; 64: 820.
20. Taivainen T, Ritkänen M, Tuominen M, Rosenberg PH. Efficacy of epidural blood patch for postdural puncture headache. *Acta Anaesthesiol Scand* 1993; 37: 702-705.
21. Crawford JS. The prevention of headache consequent upon dural puncture. *Brit J Anaesth* 1972; 44: 598-600.
22. Boskovski N, Lewinski A. Epidural morphine for the prevention of headache following dural puncture. *Anaesthesia* 1982; 37: 217-218.
23. Thangathurai D, Bowles HF, Allen HW, Mikhail MS. Epidural morphine and headache secondary to dural puncture. *Anaesthesia* 1988; 43: 519.
24. Eldor J, Guedj P, Cotev S. Epidural morphine injections for the treatment of post-spinal headache. *Can J Anaesth* 1990; 37: 710-711.
25. Ambesh SP, Kumar A, Bajaj A. Epidural gelatin (Gelfoam) patch treatment for post dural puncture headache. *Anaesth Intens Care* 1991; 19: 444-453.
26. Schlenker M, Ringelstein EB. Epidural fibrin clot for the prevention of postlumbar puncture headache: A new method with risks. *Neurol Neurosurg Psychiatry* 1987; 50: 1715.
27. Gerritse BM, van Dongen RTM, Crul BJP. Epidural fibrin glue injection stops persistent cerebrospinal fluid leak during long-term intrathecal catheterization. *Anesth Analg* 1997; 84: 1140-1141.
28. Crul BJP, Gerritse BM, van Dongen RTM, Schoonderwaldt HC. Epidural fibrin glue injection stops persistent postdural puncture headache. *Anesthesiology* 1999; 91: 576-577.
29. Gil F, Garcia-Aguado R, Barcia JA, Guijarro E, Hostalet F, Tommasi-Rosso M et al. The effect of fibrin glue patch in an *in vitro* model of postdural puncture leakage. *Anesth Analg* 1998; 87: 1125-1128.
30. Garcia-Aguado R, Gil F, Barcia JA, Aznar J, Hostalet F, Barbera J et al. Prophylactic percutaneous sealing of lumbar postdural puncture hole with fibrin glue to prevent cerebrospinal fluid leakage in swine. *Anesth Analg* 2000; 90: 849-848.
31. Kroin JS, Nagalla SKS, Buvanendran A, McCarthy RJ, Tuman KJ, Ivankovich AD. The mechanisms of intracranial pressure modulation by epidural blood and other injectates in a postdural puncture rat model. *Anesth Analg* 2002; 95: 423-429.
32. Ghia JN, Spielman FJ, Stieber SF. The diagnosis and successful treatment of post-lumbar puncture headache in a pediatric patient. *Reg Anesth* 1984; 9: 102-105.
33. Ylonen P, Kokki H. Management of postdural puncture headache with epidural blood patch in children. *Paediatr Anaesth* 2002; 12: 526-529.
34. Bevacqua BK, Slucky AV. Epidural blood patch in a patient with HIV infection. *Anesthesiology* 1991; 74: 952-953.
35. Gibbons JJ. Postdural puncture headache in the HIV-positive patient. *Anesthesiology* 1991; 74: 953.
36. Tom DJ, Gulevich SJ, Shapiro HM, Heaton RK, Grant I. Epidural blood patch in the HIV-positive patient. *Anesthesiology* 1992; 76: 943-947.
37. Bearb ME, Pennant JH. Epidural blood patch in a Jehovah's Witness. *Anesth Analg* 1987; 66: 1052.
38. Kanumilli V, Kaza R, Johnson C, Nowacki C. Epidural blood patch for Jehovah's Witness patient. *Anesth Analg* 1993; 77: 872-873.
39. Bucklin BA, Tinker JH, Smith CV. Clinical dilemma: A patient with postdural puncture headache and acute leukemia. *Anesth Analg* 1999; 88: 166-167.
40. DiGiovanni AJ, Dunbar BS. Epidural injection of autologous for postlumbar puncture headache. *Anesth Analg* 1970; 49: 268-271.
41. Halpern S, Preston R. Postdural puncture headache and spinal needle design. Metaanalyses. *Anesthesiology* 1994; 81: 1376-1383.
42. Eldor J. No more blood patch in cancer patients. *Can J Anaesth* 1993; 40: 578.
43. Chiron B, Laffon M, Ferrandiere M, Pittet JF. Postdural puncture headache in a parturient with sickle cell disease: use of an epidural colloid patch. *Can J Anaesth* 2003; 50: 812-814.
44. Sprigge JS. The use of sumatriptan in the treatment of postdural puncture headache after accidental lumbar puncture complicated a blood patch procedure. *Anaesthesia* 1999; 54: 86-101.
45. Roberts RG. Management of a septic patient with postdural puncture headache. *Anaesthesia* 2000; 55: 695-730.

Dirección para correspondencia:

G Patricia López-Herranz
Hospital General de México
Servicio de Anestesiología
Dr. Balmis 148
Col. Doctores.
06726 México, D.F.

