

## Revista Médica del Hospital General de México

Volumen **68**  
Volume

Número **2**  
Number

Abril-Junio **2005**  
April-June

*Artículo:*




Utilización del colgajo cervical  
dermoplastismo fascia para la  
reconstrucción en un solo tiempo de  
defectos laringofaríngeos parciales.  
Presentación de un caso

Derechos reservados, Copyright © 2005:  
Sociedad Médica del Hospital General de México, AC

Otras secciones de  
este sitio:

-  [Índice de este número](#)
-  [Más revistas](#)
-  [Búsqueda](#)

*Others sections in  
this web site:*

-  [Contents of this number](#)
-  [More journals](#)
-  [Search](#)



# Utilización del colgajo cervical dermoplatisma fascia para la reconstrucción en un solo tiempo de defectos laringofaríngeos parciales. Presentación de un caso

Ángel Daniel Huerta-Delgado,\* José Luis Llorente Pendas,\*\*  
 Alberto Labra,\*\*\* Frank Deleyiannis,\*\* Carlos Suárez-Nieto \*\*

## RESUMEN

Los defectos laringofaríngeos parciales que no se pueden cerrar de forma directa por problemas de fístulas o estenosis, se reconstruyen principalmente mediante el uso de colgajos regionales o libres. El colgajo cervical dermoplatisma fascia es un colgajo miocutáneo bien vascularizado, que se disecciona de forma rutinaria en la cirugía de tumores faríngeos y laríngeos. Los autores describen la técnica para la reconstrucción de la hipofaringe con el colgajo dermoplatisma fascia. En pacientes con defectos laringofaríngeos parciales o subtotales, este colgajo debe considerarse como una alternativa sencilla y en un solo tiempo, lo que evita la reconstrucción más compleja con otro tipo de colgajos regionales o libres. Se presenta un caso clínico de un paciente intervenido exitosamente con esta técnica.

**Palabras clave:** Reconstrucción laringofaríngea, colgajo dermoplatismal.

## ABSTRACT

*Laryngopharyngeal defects that can not be directly closed due to fistulae or stenosis, may be reconstructed using free or regional flaps. The cervical dermoplatisma fascia flap is a mucocutaneous one, which is well vascularized, and it is elevated during laryngeal and pharyngeal tumors resection. We describe a technique for hypopharyngeal reconstruction with a dermoplatisma facial flap. In patients with partial laryngopharyngeal defects, this flap should be considered as easy to do in one time alternative, versus a more complex kind of reconstruction.*

**Key words:** *Laryngopharyngeal reconstruction, dermoplatisma flap.*

## INTRODUCCIÓN

Históricamente, la reconstrucción de la faringe tras la resección de un tumor hipofaríngeo ha pasado por múltiples fases. Wookey popularizó inicialmente el uso de piel cervical en forma de tubo para reconstruir

la faringe y el esófago cervical.<sup>1</sup> Posteriormente, se utilizaron colgajos fasciocutáneos regionales, colgajos miocutáneos y vísceras abdominales pediculadas.<sup>2</sup> Desde que aparecieron nuevas técnicas de resección de neoplasias faríngeas, laríngeas y de cavidad oral, se hizo evidente la necesidad de reconstruir sus lesiones secundarias. Así, se empezaron a utilizar colgajos cutáneos no axiales de piel cervical, pediculados completos o en isla, al igual que injertos libres de piel, con la finalidad de cerrar fístulas o reconstruir defectos en la cavidad oral. La realización de las primeras laringofaringectomías totales trajo como consecuencia la necesidad de idear métodos

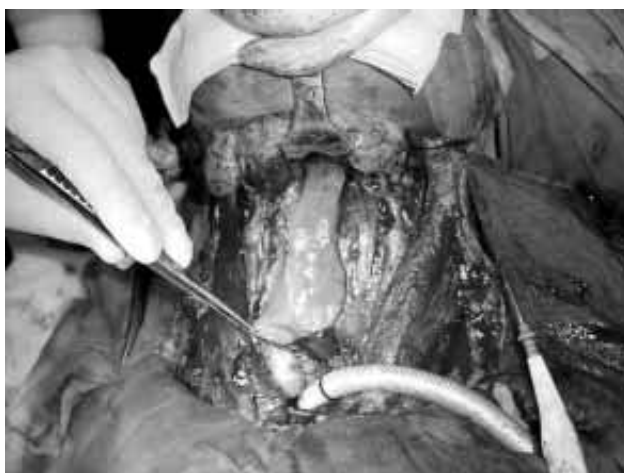\* Servicio de Otorrinolaringología Pediátrica, Hospital General de México.

\*\* Departamento de Otorrinolaringología, Hospital Central de Asturias, Universidad de Oviedo, España.

\*\*\* Clínica de Trastornos del Sueño, Universidad Nacional Autónoma de México.

para restablecer el tránsito digestivo. Si tras una laringofaringectomía parcial, aún queda suficiente mucosa faríngea, el defecto se puede cerrar en forma primaria en la gran mayoría de los casos. El cierre a tensión de la mucosa faríngea residual llevará frecuentemente a una fístula o a estenosis posoperatoria. Para prevenir estas complicaciones, los defectos laringofaríngeos muy amplios se reconstruyen principalmente ya sea con un colgajo regional (fundamentalmente de pectoral mayor) o uno libre (principalmente el antebraquial radial, o el de yeyuno)<sup>3-5</sup>. Durante la reconstrucción, si es posible preservar una tira o banda mucosa remanente en la faringe posterior, se pueden reparar los 180° o 270° anteriores con un colgajo de pectoral mayor o un colgajo libre. Si es preciso la extirpación total de la faringe, la reconstrucción circunferencial con un colgajo libre es la primera elección.<sup>5</sup>

El colgajo dermoplastisma fascia cervical es un colgajo miocutáneo bien vascularizado que se diseña y disecciona de forma rutinaria durante el abordaje de la cirugía ablativa de los tumores faríngeos y laríngeos, que no ha sido descrito como una técnica específica para el manejo de estas lesiones. Si tras la resección del tumor queda una banda de mucosa faríngea posterior de unos 2 o 3 cm (insuficiente para un cierre directo), creemos que este colgajo es la alternativa reconstructiva de elección pues, al hacerse en un solo tiempo, se evitan reconstrucciones más complejas, con mayor morbilidad o de mayor tiempo quirúrgico. En este artículo, se describe nuestra técnica y su uso en un paciente típico.

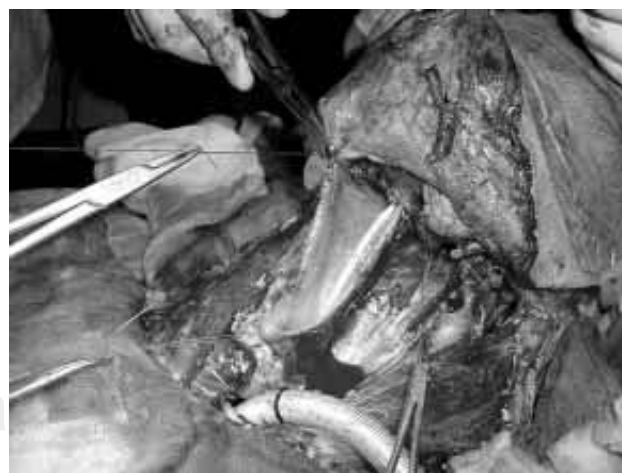

**Figura 1.** Se muestra un típico defecto faríngeo posterior tras una laringofaringectomía subtotal con una banda mucosa faríngea posterior de aproximadamente 2 cm.

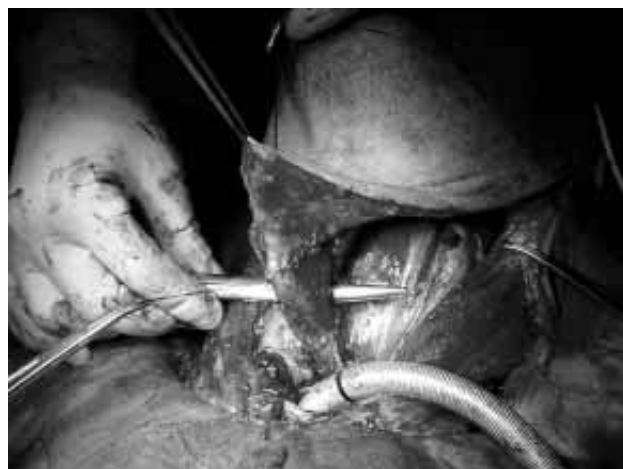## Técnica

Se realiza una incisión cervical de mastoides a mastoides con la incisión extendiéndose hacia abajo, sobre los bordes posteriores de ambos músculos esternocleidomastoideos, para conectarse alrededor de 2 cm por encima de las clavículas, en la línea media. Este colgajo se disecciona en el plano inmediatamente por debajo del platisma, incluyendo la fascia cervical superficial. En la línea media anterior, entre los músculos esternocleidomastoideos, donde no existe músculo platisma,<sup>6</sup> la disección continúa a la misma profundidad a la que se levantó lateralmente; una buena referencia anatómica es la ligadura de las venas yugulares anteriores que se incluyen con el colgajo. Una vez levantado el colgajo hasta el borde inferior de la mandíbula, se procede a la resección tumoral y vaciamientos cervicales según proceda en cada caso. Extirpado el tumor, para reconstruir el defecto faríngeo (siempre y cuando no sea posible realizar un cierre directo) (Figura 1), se suturan los bordes laterales de la mucosa faríngea posterior remanente a la cara inferior del colgajo dermoplastisma fascia, con suturas de vicryl 3-0 a través de la fascia cervical superficial, el platisma y el tejido subcutáneo (Figura 2). El borde anterior del esófago cervical y la base de la lengua también se suturan al colgajo. La mucosa faríngea remanente forma así la pared posterior de la neofaringe, y el colgajo dermoplastisma fascia reconstruye la pared anterior.

A diferencia de la descripción de Herrmann del colgajo platismal-fascial para cirugía funcional de la



**Figura 2.** Se observa el defecto faríngeo de la figura anterior, siendo cerrado con el colgajo dermoplastisma fascia (véase descripción de la técnica).



**Figura 3.** Cierre completo en forma tubular utilizando el colgajo en delantal.

faríngea y para restauración de la voz, el músculo constrictor inferior no se secciona.<sup>7</sup> Para proteger el aporte sanguíneo a la piel y al platisma, nosotros tampoco diseccionamos el platisma de la piel adyacente en los bordes laterales del colgajo.<sup>8</sup> Se puede diseccionar y separar el músculo constrictor inferior de la fascia prevertebral para aumentar la movilidad del remanente mucoso y así facilitar la realización de las suturas (*Figura 3*).

### PRESENTACIÓN DEL CASO

Paciente masculino de 56 años de edad, con un carcinoma de células escamosas T3 N0 M0 del seno piriforme derecho y región retrocricóidea, que fue sometido a una laringectomía total, faringectomía subtotal y disección funcional bilateral de cuello. Al completar la resección del tumor, quedó una banda de 2.5 cm en la mucosa faríngea posterior. La reconstrucción se realizó con el colgajo dermoplastisma fascia. El posoperatorio del paciente cursó sin complicaciones, y fue dado de alta del hospital el día 13 del posoperatorio con dieta oral normal. El paciente recibió radioterapia posoperatoria complementaria con 60 Gy. En la última visita de seguimiento (nueve meses), el paciente ha mantenido su peso, con dieta normal, sólo con mínimas molestias provocadas fundamentalmente por la xerostomía. En esta ocasión, se realizó de rutina una tomografía axial computarizada (TAC) de cuello, la cual no mostró evidencia de recurrencia, y además mostró la permeabilidad de la neofaríngea en el lugar de la reconstrucción.

### DISCUSIÓN

Junto con la mandíbula, la reconstrucción de la hipofaríngea tras una faringolaringectomía es una de las situaciones más complejas con la que nos encontramos en el territorio de cabeza y cuello. Se debe a que se necesita restaurar un tubo con una funcionalidad relativamente compleja (fonación/deglución), en un medio séptico (boca/faríngea) donde aún las pequeñas complicaciones como fístulas o estenosis provocan importantes déficits funcionales (disfagia). La existencia de cirugía y/o radioterapia previa complica sobremanera una solución óptima.

En este artículo, se presenta el uso del colgajo dermoplastisma fascia para el cierre primario de un defecto faríngeo anterior tras faringolaringectomía sin usar colgajos adicionales.

En defectos parciales la reconstrucción con colgajos locales o regionales (pectoral mayor, platisma, deltopectoral) aún tienen ciertas indicaciones; sin embargo, cuando la resección tumoral hace inviable la conservación de un fragmento de mucosa hipofaríngea se deberá recurrir casi inexorablemente a la reconstrucción con un colgajo libre.<sup>9</sup>

Al realizar una laringofaringectomía en nuestro servicio, durante el abordaje se disecciona de forma rutinaria un colgajo dermoplastisma fascia. Actualmente, el principal método de reconstrucción de los defectos completos o circulares de la hipofaríngea incluyen el uso de un colgajo libre de antebrazo radial, o bien un colgajo libre de yeyuno.<sup>3-5</sup> En estos casos el colgajo dermoplastisma fascia se usa para cubrir el colgajo libre y la neofaríngea, y constituye una segunda capa de cierre. Sirve también para usarse en caso de que se necesite para ser la pared anterior de la neofaríngea y el resto se cierra con un colgajo libre en U.

Sin embargo, la verdadera utilidad de este colgajo la suponen las ocasiones —no excepcionales— en las que el remanente mucoso es de 2-3 cm de ancho y no permite un cierre tubular de la mucosa. En estos casos límites se puede optar por realizar un colgajo libre para dar más amplitud a la neofaríngea, pero si no es posible por dificultades técnicas, una opción muy interesante es el colgajo dermoplastisma fascia.

Nuestra experiencia clínica y la de otros autores cuestiona la idea tradicional de que la reconstrucción faríngea requiere que toda la mucosa reseccionada sea reemplazada con epitelio. De hecho, la hipofaríngea se puede reconstruir con la superficie interna del colgajo dermoplastisma fascia (fascia cervical superficial) que se reepitelizará secundariamente.

La incidencia publicada de estenosis faríngea y fístula en las pocas series grandes de pacientes reconstruidos con un colgajo libre de antebrazo radial o yeyuno varía respectivamente entre el 9% y el 39%, y entre 4% y 38%.<sup>3,4</sup>

El colgajo dermoplastisma fascia,<sup>6,7</sup> ha sido usado ampliamente para la reconstrucción faríngea de las laringectomías totales con colocación de prótesis fonatoria con el fin de aumentar el volumen y disminuir la presión de la neofaringe y de esta forma favorecer el habla. Sin embargo, faltan datos sobre los resultados, respecto a las variables que pueden afectar a la tasa de estenosis y fístula, así como a la cantidad de mucosa preservada y al uso de radioterapia posoperatoria.

Las arterias cervicales del colgajo dermoplastisma fascia son numerosas, y proveen una excelente circulación.<sup>10,11</sup> Múltiples ramas de la arteria carótida externa dan riego a la piel cervical y al platismo en la mitad superior del cuello, así como la mitad inferior de éste recibe aporte de ramas de la arteria subclavia.<sup>12</sup> Debido a que el colgajo es pediculado cranealmente, su aporte sanguíneo viene de las ramas directas platismo-cutáneas de las arterias faciales, tiroideas superiores y occipitales, que perforan el platismo para formar los plexos vascular platismal y dérmico-subdérmico.<sup>12</sup> En el curso de una disección radical o radical modificada de cuello, muchas de estas ramas arteriales se pueden seccionar, aunque deben preservarse (sobre todo las faciales) cuando sea posible. Sin embargo, existen múltiples anastomosis en la línea media y entre las ramas arteriales ipsilaterales para asegurar la viabilidad del colgajo.<sup>12</sup>

#### BIBLIOGRAFÍA

1. Wookey H. The surgical treatment of carcinoma of the pharynx and upper esophagus. *Surg Gynecol Obstet* 1942; 75: 499-510.
2. Schuller DE, Mountain RE, Nicholson RR, Bier-Laning CM, Powers B, Repasky M. One-stage reconstruction of partial laryngopharyngeal defects. *Laryngoscope* 1997; 107: 247-251.
3. Cho BC, Kim M, Lee JH, Byun JS, Park JS, Baik BS. Pharyngoesophageal reconstruction with a tubed free radial forearm flap. *J Reconstr Microsurg* 1998; 14: 535-540.
4. Nakatsuka T, Harii K, Asato H, Ebiharas S, Yoshizumi T, Saikawa M. Comparative evaluation in pharyngo-oesophageal reconstruction: Radial forearm flap compared with jejunal flap. A 10 year experience. *Scand J Plast Reconstr Surg Hand Surg* 1998; 32: 307-310.
5. Anthony JP, Neligan PC, Rotstein LE, Coleman J. Reconstruction of partial laryngopharyngectomy defects. *Head Neck* 1997; 19: 541-547.
6. Cardoso de Castro C. The anatomy of platysma muscle. *Plast Reconstr Surg* 1980; 66: 680-688.
7. Herrmann IF. Glottoplasty with functional pharynx surgery and tracheostomoplasty. In: IF Herrmann (ed). *Speech Restoration via voice prostheses*. Berlin: Springer-Verlag, 1986.
8. Herrmann IF. Possible ways of reconstructing the pharynx with a one-step operation while attempting voice restoration. In: IF Herrmann (ed). *Speech restoration via voice prostheses*. Berlin: Springer-Verlag, 1986.
9. Llorente JL, Suárez C. Indicaciones de los colgajos libres. En: *Colgajos libres en las reconstrucciones de cabeza y cuello*. Madrid: Ed Garsi, 1997: 11-31.
10. Edgerton BW. Anterior cervical and lateral cervical apron skin flaps. In: Strauch B, Vasconez LO, Hall-Findlay EJ (eds). *Grabb's encyclopedia of flaps*. Vol 1, 2nd ed. Philadelphia: Lippincott-Raven, 1998.
11. Ariyan S. Discussion: The anatomic basis for the platysma skin flap. *Plast Reconstr Surg* 1993; 72: 313-319.
12. Rabson JA, Hurwitz DJ, Futrell JW. The cutaneous blood supply of the neck: relevance to incision planning and surgical reconstruction. *Br J Plast Surg* 1985; 38: 208-212.

Correspondencia:

**Dr. Ángel Daniel Huerta Delgado**  
Hospital General de México  
Servicio de Pediatría  
pabellón 505  
Dr. Balmis 148,  
Col. Doctores  
06726 México, D.F.  
Tel: 5623-2685.  
E-mail: adhd@correo.unam.mx

