



## La prueba de sensibilidad de contraste en el diagnóstico temprano de la retinopatía por cloroquina

Guadalupe Tenorio,\* Pilar Zambrano Santander\*

### RESUMEN

**Introducción:** La cloroquina es frecuentemente indicada en enfermedades reumatológicas y dermatológicas como coadyuvante antiinflamatorio y por su efecto protector en las reacciones de fotosensibilidad; sin embargo tiende a depositarse en los pigmentos, entre éstos el epitelio pigmentado de la retina. **Objetivo:** determinar la utilidad de la prueba de sensibilidad de contraste (PSC) en pacientes que reciben cloroquina, comparando la dosis diaria. **Metodología:** se revisaron 52 expedientes de pacientes que recibieron diariamente cloroquina por más de un año, obteniendo los antecedentes de la población y los resultados de la PSC en los sujetos con agudeza visual igual o mejor de 20/40. **Resultados:** De los 52 pacientes todas fueron mujeres excepto un hombre; los diagnósticos fueron artritis reumatoide en 52%, lupus eritematoso en 46% y dermatosis solar en el resto. Las agudezas visuales fueron de 20/20, 20/25, 20/30 y 20/40. La PSC demostró frecuencias espaciales dentro de límites normales. En el estudio del fondo de ojo se observaron cambios en el epitelio pigmentado subfoveal correspondientes a dos pacientes con lupus eritematoso, con 20/30 de agudeza visual y dosis diaria de 300 y 450 mg, respectivamente. **Conclusiones:** La PSC no demostró diferencias con las frecuencias espaciales normales, quizá por ser la dosis total la retinotóxica.

**Palabras clave:** Cloroquina, prueba de sensibilidad de contraste, agudeza visual, retinopatía tóxica

### ABSTRACT

**Introduction:** Chloroquine is indicated frequently in rheumatic and dermatologic diseases as an anti-inflammatory and to protect the photosensitivity reactions of the skin. One of the adverse effect of the chloroquine is that it is deposited in the retinal pigment. **Objective:** to determine the efficacy of the contrast sensitivity test (CST) in patients with chloroquine treatment, comparing dose per day. **Methods:** We reviewed 52 medical histories of patients under chloroquine treatment for more than one year, including with visual acuity (VA) of 20/40 or better because the CST works with this lines of VA. **Results:** From the 52 patients, studied 51 women, the diagnostic was of rheumatoid arthritis in 52%, eritematosus lupus in the 46% and the rest dermatitis solar. The VA were 20/20, 20/25, 20/30 and 20/40. The CST was normal. The fundus eye was abnormal in 2 patients with lupus eritematosus, they had subfoveal pigment, with VA of 20/30 and were taking 300 mg and 450 mg of chloroquine daily. **Conclusions:** The CST did not demonstrate difference with normal spacial frequencies, maybe only the total dose is retino-toxic.

**Key words:** Chloroquine toxic, retinopathy, contrast sensitivity test.

### INTRODUCCIÓN

Desde mediados del siglo pasado, los medicamentos antimaláricos, como la cloroquina y la hidroxiclороquina, se empezaron a utilizar para el trata-

miento de enfermedades reumatológicas y dermatológicas como artritis reumatoide, lupus eritematoso generalizado o discoide, el tratamiento de la amibiasis, otras enfermedades del tejido conectivo y reacciones de fotosensibilidad. Desde la década de los 60, se observó que el uso de estos medicamentos por largos periodos puede producir cambios en el ojo, como son: depósitos corneales, pareasias de los

\* Servicio de Oftalmología, Hospital General de México.

músculos extraoculares, disminución de la sensibilidad corneal y daño retiniano. La afección en la retina se caracteriza por la pérdida del reflejo foveolar, dispersión de pigmento y, en casos más avanzados, se presenta alteración macular conocida como «mácula en diana».<sup>1</sup>

La cloroquina y la hidroxicloroquina son muy utilizadas para tratar las enfermedades reumatoideas y tienen el potencial de producir toxicidad retiniana grave. Sin embargo, la toxicidad es poco frecuente con dosis de cloroquina por debajo de 3.0 mg/kg/día o con dosis de hidroxicloroquina por debajo de 6.5 mg/kg/día. Las recomendaciones más recientes de la Academia Americana de Oftalmología establecen que a los pacientes que utilizan dosis por debajo de dichos niveles se les debe realizar un examen de retina basal, pero si no existen otros factores de riesgo no es necesario iniciar los controles anuales hasta después de cinco años de tratamiento. Luego de los cinco años, o en presencia de factores de riesgo adicionales (enfermedad retiniana, más de 60 años, enfermedad hepática o renal, obesidad), se debe realizar un examen anual que incluya evaluación del campo central con cartilla de Amsler o campo visual automatizado. Los últimos informes publicados acerca de la toxicidad de estas drogas apoyan estas recomendaciones.<sup>2</sup>

**Alteraciones retinianas y síntomas.** La manifestación inicial consiste en la aparición de un escotoma paracentral y éste precede al desarrollo de alteraciones clínicas del fondo y electrorretinográficas. Los primeros datos clínicos incluyen un moteado pigmentado leve con pérdida del reflejo foveal para evolucionar, en estadios avanzados, a la típica imagen en blanco de tiro u ojo de buey (*bull's eye*), que consiste en un anillo hipopigmentado centrado en la fovea y rodeado por un área de hiperpigmentación. La agudeza visual se ve comprometida cuando existe afección macular. La media periferia suele presentar alteraciones pigmentadas moteadas, que, en casos graves, dan la apariencia de una degeneración tapetoretiniana con adelgazamiento vascular, atrofia del nervio óptico y, por último, ceguera. Las alteraciones, si son leves, pueden revertirse tras la suspensión del medicamento. En casos avanzados, es posible que las anomalías continúen a pesar de la suspensión. Esto se debe en parte a que la cloroquina tiene una tasa de eliminación muy baja, lo que explica de manera parcial la aparición tardía de la enfermedad (hasta siete años o más) después de interrumpir el medicamento.<sup>3</sup>

La retinopatía tóxica por cloroquina se ha observado más frecuentemente con la dosis diaria de 500 mg y con la dosis total mayor a 1,000 g; raramente llega a producirse retinopatía con dosis total menor a 100 g.<sup>4</sup> Se ha encontrado retinopatía con dosis mantenidas por corto tiempo, una dosis total de 100 g puede ser retinotóxica con daño perifoveal, y puede ser mayor cuando la dosis total de cloroquina supera los 100 g. Sin embargo, estudios más recientes han demostrado que la retinopatía por cloroquina se encuentra más relacionada con la dosis diaria que con la dosis total.<sup>5-8</sup>

La prueba de sensibilidad de contraste (PSC) de Vistech consiste en una cartilla de 93 por 68 cm con cinco hileras de círculos de tres pulgadas de diámetro (A, B, C, D, E, respectivamente) con barras de diferente grosor; la hilera A con barras de mayor grosor y la hilera E con barras muy delgadas, lo que equivale a diferentes frecuencias espaciales: 1.5, 3, 6, 12, y 18 ciclos por grado, respectivamente. Las barras se encuentran dirigidas en una de tres orientaciones, -15 grados, cero grados y +15 grados. Cada hilera evalúa una frecuencia espacial específica (ciclos por grado), la cual mide la sensibilidad del observador al tamaño del objeto en particular. Las bajas frecuencias examinan sensibilidad a objetos grandes; las altas frecuencias miden la sensibilidad a objetos pequeños, con un perfil luminoso que varía sinusoidalmente. La separación entre una barra clara y una oscura de una rejilla es un ciclo o un periodo de la rejilla. La recíproca del periodo es la frecuencia espacial. La frecuencia espacial es expresada por el número de ciclos de la rejilla que se encuentran sobre una distancia determinada. La diferencia luminosa de las barras claras y oscuras determina el contraste de la rejilla. Si el contraste de una rejilla se incrementa por debajo de su visibilidad hasta donde es vista, entonces se dice que la rejilla ha alcanzado un umbral de contraste. La recíproca del umbral de contraste es llamada sensibilidad de contraste.<sup>9</sup>

En nuestra institución, hay pacientes que se encuentran bajo tratamiento con cloroquina, con el riesgo de desarrollar retinopatía con daño macular por lo que es indispensable la realización de revisiones periódicas. Debido a la experiencia que tenemos con la prueba de sensibilidad de contraste en estos casos,<sup>9</sup> consideramos importante determinar la prueba de sensibilidad al contraste como un simple método rápido y económico para poder detectar dichas patologías y orientarlos a un mejor tratamiento y seguimiento.

En la actualidad no existe una prueba diagnóstica «estándar de oro» para la retinopatía por cloroquina, por lo que diseñamos un estudio con los siguientes objetivos: 1) Determinar si la prueba de sensibilidad al contraste es anormal en pacientes que reciben cloroquina a partir de un año. 2) Comparar en la misma población los resultados de la PSC con el estudio de fondo de ojo.

## MATERIAL Y MÉTODOS

Se trata de un estudio retrospectivo, transversal y observacional, realizado en el Servicio de Oftalmología del Hospital General de México. Se revisaron los expedientes de pacientes con el antecedente de ingesta de cloroquina por un año o más tiempo. Los pacientes fueron remitidos de los Servicios de Reumatología y de Dermatología del mismo hospital, con diagnóstico de lupus eritematoso generalizado o discoide, artritis reumatoide o reacciones de fotosensibilidad. A todos los pacientes se les practicó examen oftalmológico, incluyendo estudio de fondo de ojo bajo dilatación pupilar, agudeza visual y prueba de sensibilidad al contraste. Se excluyeron del estudio los expedientes de los pacientes con agudeza visual corregida o menor de 20/40 en uno o en ambos ojos (para valorar la PSC con los parámetros normales de la misma); también se excluyeron sujetos con alteraciones en los medios transparentes que impidieran la observación del fondo de ojo, incluyendo cataratas incipientes, miopías mayores de ocho dioptrías, antecedentes de trauma ocular con secuelas en retina o cicatrices en córnea; así como los enfermos diabéticos, hipertensos en descontrol, o bien con otras alteraciones en retina reconocidas por su causa. Sólo se incluyeron expedientes de pacientes bajo control de su enfermedad y en vigilancia de retinopatía por cloroquina.

Se obtuvieron datos generales de cada enfermo:

1) Diagnóstico sistémico de acuerdo a la nota de referencia del médico que lo enviaba.

2) Mediante datos escritos en el expediente, se obtuvo información del enfermo y, de acuerdo a nota de interconsulta, calculamos la dosis diaria total de cloroquina promedio desde que inició el tratamiento hasta la última cita que se reportó en el expediente; cada tableta de la presentación comercial contiene 250 mg de difosfato de cloroquina; calculamos la dosis diaria total multiplicando 150 mg x número de tabletas diario.

## RESULTADOS

Se analizaron 52 expedientes de pacientes que tenían el antecedente de estar consumiendo cloroquina y que acudieron a consulta externa de oftalmología general de primera vez en el periodo comprendido de junio del 2006 a junio del 2007 con un total de 104 ojos, todos los pacientes ya tenían un diagnóstico sistémico establecido por parte de los diferentes Servicios de Reumatología y Dermatología.

De los 52 pacientes, sólo uno fue del sexo masculino. El rango de edad fue de 18 a 63 años, siendo el grupo con más pacientes el de 21 a 30 años (Figura 1). De los 52 casos, se obtuvieron cuatro grupos con diagnóstico sistémico de base: 27 (51%) tienen artritis reumatoide, 23 (44%) lupus eritematoso sistémico y dos (5%) síndrome de Sjögren y dermatosis solar. Se dividieron de acuer-

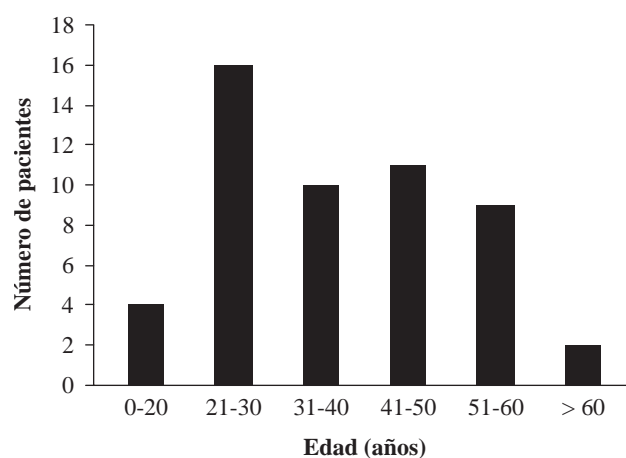


Figura 1. Distribución de los pacientes por grupo de edad.

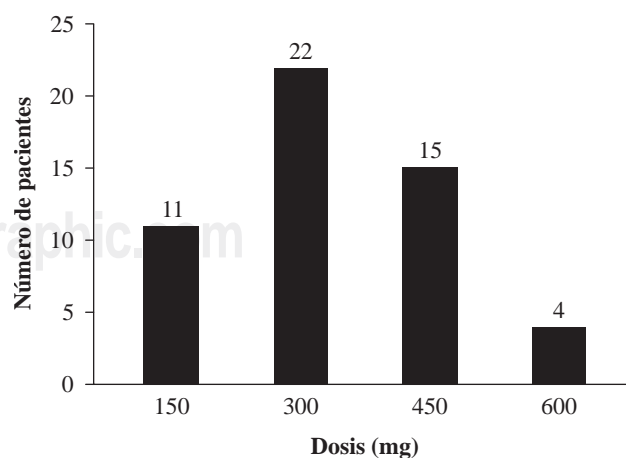


Figura 2. Dosis de cloroquina.

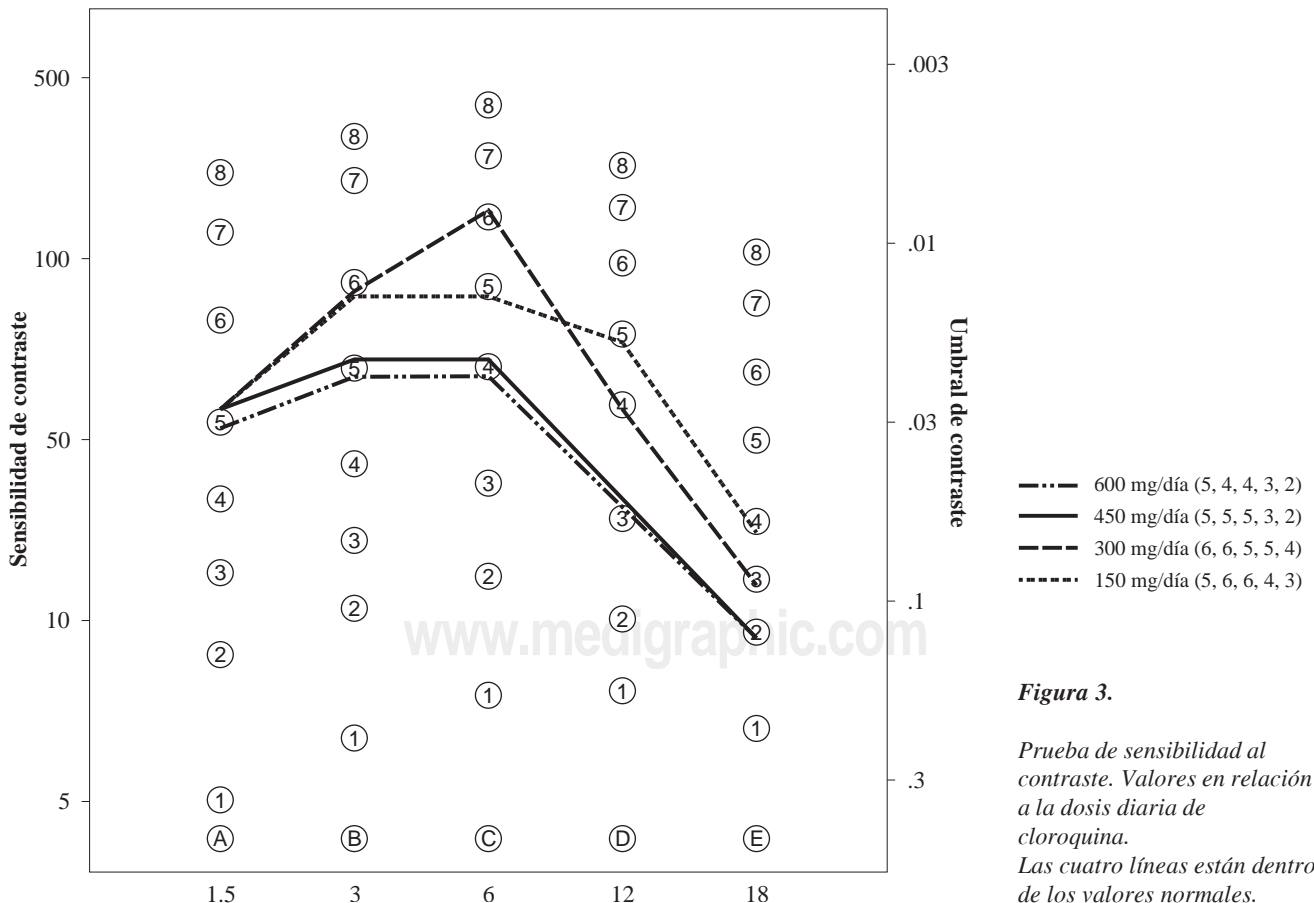
do con la dosis diaria consumida de cloroquina (*Figura 2*); el mayor porcentaje (42.30%) correspondió a 300 mg diarios.

En lo que respecta a la toma de agudeza visual en comparación con la prueba de sensibilidad al contraste se observó una disminución de umbral de contraste en agudezas visuales de 20/30 y 20/40, compatible con la PSC definida por el estudio según Vistech. De igual manera se observó disminución de la misma en los pacientes que consumían de 450 a 600 mg diarios (*Figura 3*). En lo referente a la exploración física del segmento anterior y fondo de ojo, se encontró que, de los 52 pacientes, 12 tenían síndrome de ojo seco leve que fue bien controlado con lubricación tópica, en el fondo de ojo sólo dos pacientes tenían alteración perifoveal con dispersión del pigmento, correspondiendo con una agudeza visual de 20/30 en los dos casos con dosis diaria total de cloroquina de 300 y 450 mg respectivamente, además de padecer lupus eritematoso sistémico, enfermedad que puede manifestar vasculitis retiniana con cambios de pigmento retiniano.

## DISCUSIÓN

Los mecanismos por lo que se produce la retinopatía tóxica no son bien conocidos, aunque es posible que el estrés oxidativo que ocasionan los antipalúdicos a nivel de la retina tenga un papel importante. De igual forma, se ha visto que las mutaciones en el gen ABCR (también conocido como ABCA4), relacionado con la enfermedad de Stargardt y con la degeneración macular asociada a la edad, predisponen a desarrollar maculopatía tóxica.<sup>10</sup>

Como se refirió antes, en publicaciones recientes nacionales y extranjeras, es raro observar alteraciones retinianas en los pacientes que reciben cloroquina. En un estudio realizado en el Hospital General de México, la fundoscopia demostró alteraciones retinianas en cinco de 38 pacientes que recibían cloroquina.<sup>9</sup> En 1987, con base en la cartilla de Amsler y la perimetría central con mira blanca y roja, Easterbrook demostró que las dosis de 250 mg diarios de cloroquina y 400 mg diarios de hidroxiclороquina son seguras.<sup>1</sup> Más recientemente



te, en 1999, el mismo autor, después de valorar el uso de la hidroxiclороquina con examen oftalmológico cada tres meses, estableció que la dosis diaria es más importante que la duración del tratamiento para desarrollar maculopatía y sugiere que la revisión oftalmológica se haga anualmente si la dosis diaria de hidroxiclороquina es igual o menor de 6.5 mg/kg/día.<sup>4</sup>

Matsumura y colaboradores demostraron que la cloroquina daña al fotorreceptor;<sup>11</sup> más recientemente, Wainer y asociados, mediante un modelo experimental en conejo albino y pigmentado, demuestran que la hidroxiclороquina se acumula mediante uniones no enantioespecíficas en el tejido ocular pigmentado; mientras que la acumulación del fármaco tiene lugar por uniones reversibles y enantioselectivas en el tejido ocular no pigmentado.<sup>12</sup>

La rutina del examen oftalmológico para valorar retinopatía por cloroquinas es medir la agudeza visual, hacer examen biomicroscópico y oftalmoscopia. Algunos autores hacen pruebas de visión al color o bien registro fotográfico de la mácula. Grier-son y colaboradores utilizan también la cartilla roja de Amsler para estudio de campo visual, consignando que la cloroquina es segura si se mantienen dosis menores a 800 mg diarios y si la dosis acumulada es menor de 200 g.<sup>13</sup>

En Munich, Alemania, el grupo de Neubauer AS estudió a 93 pacientes con artritis reumatoide que recibían cloroquina y/o hidroxiclороquina, observando cuatro pacientes con alteraciones de maculopatía por cloroquina con dosis total de 250, 365 y 550 g de cloroquina y un caso con 1,500 g de hidroxiclороquina. Al comparar la prueba de visión de color y el oculograma, demostraron sensibilidad de 75% y especificidad de 91% con la prueba de color y no se encontraron alteraciones del oculograma, concluyendo que las pruebas funcionales visuales son más efectivas para detectar oportunamente alteraciones de retinotoxicidad por cloroquina.<sup>14</sup>

En este trabajo, la PSC se realizó en pacientes que tuvieran 20/40 o mejor agudeza visual con el propósito de comparar ambas pruebas visuales cuando aún no se ha dañado irreversiblemente la mácula, no encontrando cambios significativos; sólo aquellos pacientes que consumen de 450 a 600 mg diarios de cloroquina tuvieron una menor sensibilidad de contraste en comparación con las dosis más bajas (*Figura 2*).

En conclusión, en este trabajo no fue posible determinar la sensibilidad de la PSC. Es de hacer

notar que nuestro estudio se realizó con cloroquina y no con hidroxiclороquina, ya que en nuestro país es mucho más barata en comparación con la anterior y es de primera elección como tratamiento coadyuvante a diferentes patologías, por lo que en el Servicio de Oftalmología la mayoría de los pacientes se encuentran bajo tratamiento crónico con cloroquina.

En lo referente a los cambios retinianos en pacientes con lupus eritematoso generalizado, en el presente estudio, de 52 pacientes con esta enfermedad, dos tuvieron alteraciones en el fondo de ojo, reconocidas como asociadas a toxicidad por cloroquina, uno de estos dos sujetos estaba con 450 mg diarios y el otro con 600 mg. Entre los 52 pacientes se encontraron a 12 de ellos con datos de «ojo seco» leve.

Si consideramos la importancia de hacer detección temprana de la retinopatía por cloroquina, los resultados del presente estudio no determinaron utilidad de la PSC, probablemente porque son pocos los pacientes que llegan a ingerir dosis totales mayores de 600 mg diarios. La PSC es una prueba fácil y económica, accesible para cualquier oftalmólogo, lo que hace de esta prueba visual un instrumento de diagnóstico eficaz en las alteraciones de las retinopatías tóxicas como puede suceder por daño de la cloroquina.

#### BIBLIOGRAFÍA

1. Easterbrook M. Dose relationships in patients with early chloroquine retinopathy. *J Rheumatol* 1987; 13: 472-480.
2. David J, Browning MD. Hydroxychloroquine and chloroquine Retinopathy: Screening for drug toxicity. *Am J Ophthalmol* 2002; 6: 649-655.
3. Quiroz M, Jiménez S, Ochoa C, Morales C, Dalma W. En: *Retina Diagnóstico y Tratamiento*. 2a ed. México: Laboratorios Sophia, 2006; 229-230.
4. Easterbrook M. An ophthalmological view on the efficacy and safety of chloroquine versus hydroxychloroquine. *J Rheumatol* 1999; 26: 1866-1867.
5. Ferreras A, Pinilla I, Abecia E, Pajarin AB. Toxicidad retiniana secundaria a tratamiento con cloroquina. *Arch Soc Esp Ophthalmol* 2007; 82: 103-108.
6. Vu L, Easterbrook M, Hovis JK. Detection of color vision defects in chloroquine retinopathy. *Ophthalmology* 1999; 106: 1799-1804.
7. Gouras P, Gunkel RD. The EOG in chloroquine and other retinopathies. *Arch Ophthalmol* 1963; 70: 91-101.
8. Henkind P, Carr RE, Siegel IM. Early chloroquine retinopathy: Clinical and functional findings. *Arch Ophthalmol* 1964; 71: 65-73.
9. Tenorio G, Hernández C, Robles B. La prueba de sensibilidad de contraste y el campo visual central en el diagnóstico de retinopatía por cloroquina. *Rev Med Hosp Gen* 1998; 61: 140-146.



10. Shroyer NF, Lewis RA, Pupski JR. Analysis of the ABCR (ABCA4) gene in 4-aminoquinoline retinopathy: Is retinal toxicity by chloroquine and hydroxychloroquine related to Stargardt disease? *Am J Ophthalmol* 2001; 131: 761-766.
11. Matsumura M, Onkuma M, Tsukahara I. Experimental chloroquine retinopathy. *Ophthalmic Res* 1986; 18: 172-180.
12. Wainer IW, Chen JC, Parenteau H, Abdullah S, Duchame J. Distribution of the enantiomers of hydroxychloroquine and its metabolites in ocular tissues of the rabbit after oral administration of racemic-hydroxychloroquine. *Chirality* 1994; 6: 347-354.
13. Grierson DJ. Hydroxychloroquine and visual screening in a rheumatology outpatient clinic. *Ann Rheumatol Dis* 1997; 56: 188-190.
14. Neubauer AS, Samari-Kermani K, Schaller U, Welgi-Lübentzen U, Rudolph G, Berninger I. Detecting chloroquine retinopathy: Electro-oculogram *versus* color vision. *Br J Ophthalmol* 2003; 87: 902-908.

*Correspondencia:*

**Dra. Guadalupe Tenorio**  
Zempoala # 537-PB  
Col. Narvarte  
03020 México, D.F.  
E-mail: mgtenorio9@yahoo.com