

Linfoma anaplásico extranodal de columna dorsal ALK positivo

RESUMEN

El linfoma no Hodgkin anaplásico de células T grandes es una entidad poco frecuente, agresiva, con manifestación clínica en estadios avanzados. La afección extranodal se observa en más de la mitad de los casos y es más frecuente en los huesos y los tejidos blandos. El linfoma no Hodgkin que se manifiesta de manera inicial como compresión de la médula espinal es poco frecuente y ocurre en menos de 5% de los casos. En México no hay reportes previos de casos clínicos de pacientes con linfoma anaplásico con localización primaria en la columna vertebral. Comunicamos el caso de un paciente con cuadro clínico manifestado por alteraciones motoras y sensitivas en las extremidades inferiores sin síntomas sistémicos. La resonancia magnética de la columna dorsal mostró un tumor extrarraquídeo en T3-T5 con compresión medular. Al paciente se le realizó resección tumoral y el resultado de patología fue linfoma anaplásico de células grandes en tejidos blandos de la columna dorsal ALK+, CD30, EMA, CD45, CD68 y vimentina positivos. Recibió radioterapia local y quimioterapia con esquema MACOP B. La tomografía computada por emisión de positrones postratamiento no evidenció actividad tumoral. En términos clínicos, el paciente se encuentra en remisión completa y con alivio de las manifestaciones neurológicas.

Palabras clave: linfoma anaplásico ALK positivo de células grandes, tejidos blandos, linfoma extranodal de la columna dorsal, tumor de la columna dorsal.

ALK positive spine extranodal anaplastic lymphoma

ABSTRACT

The non-Hodgkin's anaplastic large T cells is a rare, aggressive with advanced disease entity. Extranodal involvement is seen in more than half of the cases; it is more frequent in bone and soft tissue. The non-Hodgkin's lymphoma presented as spinal cord compression is rare and occurs in less than 5% of cases. In Mexico there are no previous reports of clinical cases of patients with anaplastic lymphoma with primary localization in spinal cord. We report the case of a patient with clinical manifestations of motor and sensory deficits in the lower extremities without systemic symptoms. MRI of thoracic spine showed spinal additional tumor in T3-T5 with spinal cord compression. The patient tumor resection was performed and histopathologic result was anaplastic large cell lymphoma in soft tissue spine ALK +, positive CD30, EMA, CD45, CD68 and vimentin. Patient received local radiotherapy and chemotherapy with MACOP scheme B. The post-treatment PET/CT showed no tumor activity. Clinically the patient is in complete remission with relieve of neurological manifestations.

Key words: ALK positive anaplastic large cell in soft tissues, spine extranodal lymphoma, tumor spine.

María de los Ángeles Corona-Hernández¹
Sonia Hernández-Rodríguez²
Alicia Rivera-Trujillo²

¹ Residente de cuarto año de Medicina Interna.

² Profesoras titulares del servicio de Hematología.
Hospital General de Morelia Dr. Miguel Silva, Morelia,
Michoacán, México.

Recibido: 23 de junio 2014

Aceptado: 28 de agosto 2014

Correspondencia: Dra. María de los Ángeles Corona Hernández
Rafael Márquez 566
58040 Morelia, Michoacán, México
mar-ang-84@hotmail.com

Este artículo debe citarse como

Corona-Hernández MA, Hernández-Rodríguez S, Rivera-Trujillo A. Linfoma anaplásico extranodal de columna dorsal ALK positivo. Rev Hematol Mex 2014;15:190-195.

ANTECEDENTES

El linfoma anaplásico es una variante de linfoma no Hodgkin que afecta a los linfocitos T. Es una entidad poco frecuente, representa 5% de todos los linfomas no Hodgkin de los adultos y 30 a 40% en los niños. Tiene comportamiento muy agresivo, generalmente se manifiesta en estadios avanzados.¹ Es más frecuente en hombres que en mujeres, con edad de aparición promedio de 35 años² y generalmente se asocia con síntomas B.¹ El linfoma anaplásico ALK positivo tiene la translocación t(2:5) (p23;q35) en relación con el gen ALK, expresa la proteína ALK y CD30, lo que le confiere mejor pronóstico y mejor respuesta terapéutica que cuando carece de la expresión de estas proteínas, con supervivencia a cinco años de 70 a 90%, en comparación con 15 a 37% en pacientes ALK negativos.² Esta variante afecta con más frecuencia los ganglios linfáticos, el origen extranodal ocurre en 24 a 48% de los casos, es más frecuente en los tejidos blandos y el hueso.²⁻⁴ La localización en la columna vertebral es de 0.1 a 6.5% de los casos de linfomas no Hodgkin y puede manifestarse como lesión primaria que involucra al espacio epidural sin afección sistémica o como invasión en linfomas diseminados.⁵ Las localizaciones más frecuentes son: columna torácica (75%) y columna cervical (10%).⁶ En la bibliografía hay dos casos comunicados de linfoma anaplásico ALK positivo con localización primaria en la columna vertebral; uno en un paciente con VIH⁷ y el otro en una paciente asociado con fascitis eosinofílica.⁸ En México, éste es el primer caso comunicado.

Los factores asociados con peor pronóstico incluyen: afección del mediastino, el bazo, los pulmones y el hígado, expresión de CD56 y tener la variante de células pequeñas.²

Comunicamos el caso de un paciente adulto con linfoma anaplásico de células T grandes,

ALK-1 +, localizado en los tejidos blandos de la columna dorsal con manifestaciones clínicas y radiológicas de compresión medular en la columna dorsal; aunque la afectación extragan-glionar en el linfoma anaplásico es frecuente en los tejidos blandos, hay pocos casos comunicados en la bibliografía con esta localización. El paciente ha tenido excelente respuesta al tratamiento con radioterapia y quimioterapia con el esquema MACOP B y actualmente está en remisión de la enfermedad.

CASO CLÍNICO

Paciente masculino de 36 años de edad, bisexual, sin otros antecedentes de importancia. Fue hospitalizado en octubre de 2013 en el servicio de Medicina Interna del Hospital General de Morelia por padecer un cuadro de un año de evolución que inició de manera súbita con dolor en la región dorsal, retroescapular izquierda, tipo transfectivo, sin irradiaciones ni síntomas acompañantes, con duración de pocos días, que desapareció con la ingestión de analgésico y relajante muscular. Estuvo asintomático durante 10 meses hasta dos meses previos a su ingreso, tuvo un nuevo episodio de dolor dorsal con las mismas características mencionadas; en esta ocasión tuvo mejoría parcial con analgésicos. Quince días previos a su hospitalización se agregó debilidad progresiva de los miembros pélvicos con dificultad para la marcha y mantenerse de pie, además de parestesias e hipoestesias en las extremidades inferiores, el abdomen y la región inferior del tórax que fue el motivo de ingreso. Negó haber tenido fiebre, diaforesis y pérdida de peso durante su evolución y no hubo alteración en el control de esfínteres. La exploración física reveló alteraciones en la sensibilidad superficial con nivel de T5, fuerza muscular en los miembros inferiores disminuida 3/5 con reflejos de estiramiento muscular aumentados, sin signo de Babinski y tono del esfínter anal conservado. El resto de la exploración no mostró hallazgos

relevantes; no se encontraron adenomegalias, hepato ni esplenomegalia.

Los estudios de laboratorio no mostraron alteraciones, el perfil para virus B, C y VIH fue negativo, el citoquímico de líquido cefalorraquídeo mostró hiperproteinorraquia de 650 mg/dL.

El estudio de resonancia magnética nuclear de la columna dorsal evidenció una lesión extradural con componente intra y extrarraquídeo con invasión a la cavidad torácica en T4-T5, con erosión de cuerpos vertebrales y compresión severa de la médula en estas zonas (Figura 1A). El paciente fue valorado por el servicio de Traumatología, módulo de columna, se le realizó descompresión medular con exéresis del tumor en toda su extensión. A los siete días de la operación se detectó una fístula de líquido cefalorraquídeo que fue reparada sin complicaciones.

A los 15 días hubo alivio parcial de los síntomas motores y sensitivos e inició la deambulación. El reporte preliminar del estudio anatomopatológico fue de neoplasia linfoproliferativa con resultado de inmunohistoquímica pendiente. Un mes posterior a la cirugía, y aún sin tener el diagnóstico definitivo de patología por la dificultad de contar con todas las tinciones de inmunohistoquímica, el paciente mostró de nuevo deterioro de la función motora en las extremidades inferiores; se realizó nuevamente una resonancia magnética que evidenció una lesión sólida intrarraquídea, extramedular y extradural de T3 a T5, con importante reducción del conducto vertebral con compresión del saco dural y de la médula espinal, así como afectación tumoral de las raíces de T5 del lado izquierdo e imagen tumoral en la región dorsal de 8.1 x 53.3 mm, localizada en el sitio de la herida quirúrgica (Figura 1B). Debido a estos hallazgos y el rápido deterioro motor, se decidió administrar 10 sesiones de radioterapia local paliativa. El resultado final de Patología fue de linfoma anaplásico

de células grandes en los tejidos blandos de la columna dorsal, ALK+, CD30, EMA, CD45, CD68 y vimentina positivos (Figura 2). En los estudios de extensión no se encontró actividad tumoral linfática ni en otros sitios extralinfáticos, la biopsia de médula ósea no mostró infiltración tumoral. Se clasificó como estadio 1_E A de Ann Arbor, con índice pronóstico internacional de riesgo bajo. Se inició quimioterapia con esquema MACOP B, con administración de 12 ciclos hasta mayo de 2014; no ocurrieron complicaciones significativas. La tomografía computada por emisión de positrones realizada a los seis meses de terminada la radioterapia no evidenció actividad tumoral (Figura 3). Hasta el momento el paciente continúa su seguimiento con estabilidad clínica en la consulta de Hematología.

DISCUSIÓN

Los linfomas anaplásicos de células grandes, variedad poco frecuente (5%) de los linfomas no Hodgkin, los describieron inicialmente Stein

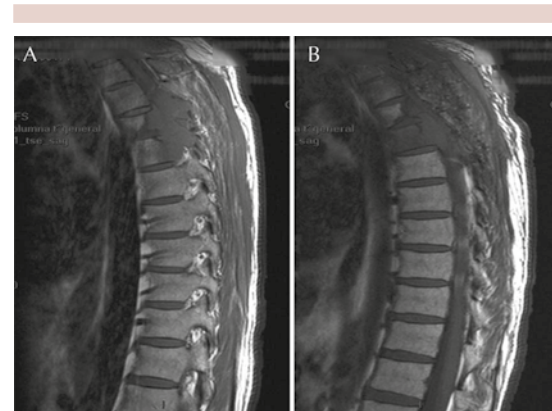


Figura 1. A. Resonancia magnética de columna dorsal en la que se observa una imagen tumoral de T4 a T5 intra y extrarraquídea con compresión severa de la médula y destrucción de los cuerpos vertebrales. **B.** Imagen tomada un mes posterior a la cirugía de resección tumoral en la que se observa la lesión extradural de mayor tamaño con extensión de T3 a T5 con compresión importante de la médula espinal.

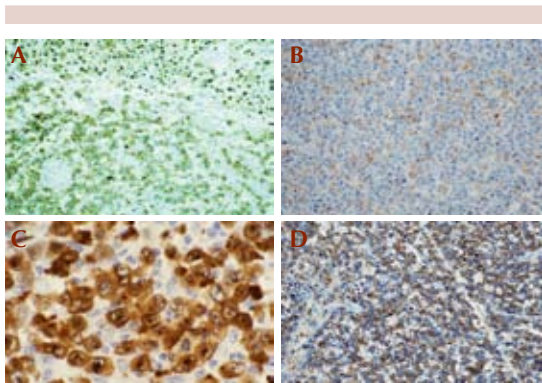


Figura 2. Tinciones de inmunohistoquímica positivas: **A.** CD30. **B.** EMA. **C.** CD68 y **D.** ALK 1.

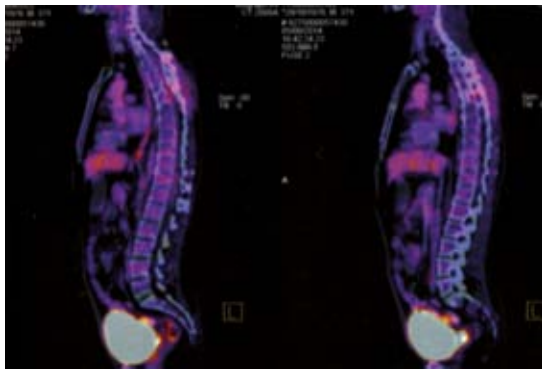


Figura 3. Tomografía computada por emisión de positrones donde se observa mínimo incremento de la actividad glucolítica en T5-T6 con cambios líticos que sugieren tejido en proceso de desvitalización, cambios posradioterapia y de reparación ósea, sin evidencia macroscópica de tejido hipermetabólico que sugiera actividad tumoral.

y su grupo en 1982. Es un linfoma de células T periférico que está formado por células neoplásicas grandes, polimórficas, con abundante citoplasma y que muestran la translocación t(2;5) (p23;q35) que expresa a la proteína NPM/ALK.² La cinasa del linfoma anaplásico (ALK) es un receptor transmembrana de tirosina cinasa cuya expresión en seres humanos está limitada a las células de origen neural, por lo que también se

ha encontrado en neuroblastoma y rhabdomiocoma. De los tumores hematopoyéticos sólo se ha identificado en los linfomas anaplásicos de extirpe T y de células indeterminadas.⁹ Hasta el momento no se han encontrado factores de riesgo directamente asociados con esta neoplasia.

Los linfomas anaplásicos ALK positivos muestran un amplio espectro morfológico con proporción variable de células con núcleos excéntricos en forma de riñón. Se han descrito cinco patrones morfológicos: el patrón clásico, que representa 60% de los casos con células que pueden parecer las células de Reed Sternberg; el patrón linfocítico (10%), que se distingue por un gran número de histiocitos reactivos; el patrón de células pequeñas (5-10%), con células de tamaño pequeño a mediano con núcleos irregulares; el patrón similar al linfoma de Hodgkin (3%), con características similares a la variante de esclerosis nodular del linfoma de Hodgkin, y el patrón compuesto (15%), en el que se observa más de uno de los patrones anteriores. El patrón histológico puede cambiar en las recidivas tumorales.^{10,11}

Las células tumorales son positivas para CD30 en la membrana celular y en el aparato de Golgi. Cuando existe la translocación t(2;5) se puede identificar el ALK en el núcleo y en el citoplasma. La mayor parte de los linfomas anaplásicos ALK positivos son positivos para EMA y expresan uno o más antígenos para células T; la mayor parte son inmunorreactivos para marcadores citotóxicos (TIA1, granzima B y perforina).^{12,13}

La alteración genética más frecuente es la translocación t(2;5) (p23;q35) entre los genes del cromosoma 2 y el gen de la nucleofosmina en el cromosoma 5. Pueden ocurrir otras alteraciones que involucren el ALK en genes localizados en los cromosomas 1, 2, 3, 17, 19, 22 y X.^{14,15}

El linfoma anaplásico es un linfoma agresivo que afecta más frecuentemente a personas jóvenes,

principalmente hombres (relación H:M=1.5) a edad promedio de 34 años, generalmente en estadios avanzados (estadios III o IV en 65% de los casos) y con síntomas sistémicos en 75% de los casos. El paciente del caso informado no manifestó síntomas B.

La afección extranodal se encuentra en 60% de los casos, principalmente en los tejidos blandos y el hueso. Se han descrito pocos casos en la bibliografía donde el sitio primario de afección por linfoma anaplásico es en los tejidos blandos de la columna vertebral sin daño ganglionar ni síntomas sistémicos. La localización de los linfomas no Hodgkin en la columna vertebral representa 0.1 a 6.5% de los casos. La afectación en la columna puede ocurrir de dos formas: como lesión primaria que daña el espacio epidural sin afectación sistémica o como invasión del espacio epidural en linfomas no Hodgkin diseminados.⁵ Los sitios más comunes de manifestación son la columna torácica (75%) y la columna cervical (10%).⁶ El sistema de estadiaje aceptado en este tipo de linfomas es la clasificación de Ann Arbor.^{2,16}

El pronóstico de los linfomas anaplásicos de células T grandes, ALK positivos, es mejor que el de otros linfomas de extirpe T. Aproximadamente 90% de los pacientes tratados con esquemas de quimioterapia que contienen antraciclinas logran una respuesta tumoral y 60% se mantiene libre de enfermedad a cinco años. La supervivencia de los pacientes con linfomas anaplásicos ALK positivos es mejor que la de los que padecen linfomas anaplásicos ALK negativos: 71 y 15%, respectivamente. Los factores relacionados con mejor pronóstico son: pacientes jóvenes, DHL normal, índice pronóstico internacional bajo y ser negativo a CD65.^{2,17}

En cuanto al tratamiento de los linfomas anaplásicos de células T grandes, no hay esquemas de quimioterapia bien definidos, la mayor parte

de los estudios prospectivos se han realizado en niños. Los esquemas administrados se basan en series retrospectivas de esquemas de poliquimioterapia que contienen antraciclinas, principalmente doxorubicina. El esquema CHOP (ciclofosfamida, doxorubicina, vincristina y prednisona) constituye el tratamiento de primera línea, logra la remisión en 90% de los casos, con supervivencia a cinco años de 70 a 80%.¹⁸ Los esquemas MACOP B (metotrexato, doxorubicina, ciclofosfamida, vincristina, prednisona y bleomicina) y ABVD (doxorubicina, bleomicina, vincristina y dacarbacina) también pueden ser buenas alternativas de acuerdo con lo demostrado en un estudio italiano que evaluó ambos esquemas en pacientes con linfoma anaplásico con la variante histológica similar al linfoma de Hodgkin; se logró la remisión en 90% de los casos y la probabilidad de estar libre de enfermedad a tres años fue de 94% con el esquema MACOP B y de 91% con el esquema ABVD.¹⁹ En pacientes con recaída o enfermedad resistente, la combinación de dosis altas de quimioterapia de consolidación y trasplante autólogo de células madre es superior a la quimioterapia convencional a dosis altas. Aún están en estudio nuevos fármacos dirigidos contra el CD30 (brentuximab vedotin, SGN-35) y contra ALK (crizotinib, PF-02341066), con resultados prometedores hasta el momento.

REFERENCIAS

1. Sagaert X, De Wolf-Peeters C. Anaplastic large cell lymphoma. *Current Diagnostic Pathology* 2003;9:252-258.
2. Ferreri AJM, Govi S, Pileri SA, Savage KJ. Anaplastic large cell lymphoma, ALK-positive. *Crit Rev Oncol/Hematol* 2012;83:293-302.
3. Tsukada T, Ohno T, Tsuji K, Kita K, et al. Primary epidural non-Hodgkin's lymphoma in clinical stage IEA presenting with paraplegia and showing complete recovery after combination therapy. *Intern Med* 1992;31:513-515.
4. Otter R, Gerrits WB, Sandt MM, Hermans J, Willemze R. Primary extranodal and nodal non-Hodgkin's lymphoma. A survey of a population-based registry. *Eur J Cancer Clin Oncol* 1989;25:1203-1210.

5. Salvati M, Cervoni L, Artico M, Raco A, et al. Primary spinal epidural non-Hodgkin's lymphomas: A clinical study. *Surg Neurol* 1996;46:339-343.
6. Monnard V, Sun A, Epelbaum R, Poortmans P, et al. Primary spinal epidural lymphoma: patient's profile, outcome, and prognostic factors: a multicenter Rare Cancer Network study. *Int J Radiat Oncol Biol Phys* 2006;65:817-823.
7. Kumar S, Wanchu A, Sharma A, et al. Spinal cord compression caused by anaplastic large cell lymphoma in an HIV infected individual. *J Can Res Ther* 2010;6:376-378.
8. Schmidt MA, Ramírez BD, Rome SM, Ramos CS. Fascitis eosinofílica asociada a un linfoma anaplásico de células grandes KI-1 CD-30 positivo. Presentación de un caso. *Revista de Posgrado de la VIa Cátedra de Medicina* 2002;120
9. Kelleher FC, McDermott R. The emerging pathogenic and therapeutic importance of the anaplastic lymphoma kinase gene. *Eur J Cancer* 2010;46:2357-2368.
10. Banharroch D, Meguerian-Bedoyan Z, Lamant L, et al. ALK positive lymphoma: a single disease with a broad spectrum of morphology. *Blood* 1998;91:2076-2084.
11. Falini B, Bigerna B, Fixxotti M, et al. ALK expression defines a distinct group of T/null lymphomas "ALK lymphomas" with a wide morphological spectrum. *Am J Pathol* 1998;153:875-886.
12. Foss HD, Anagnostopoylos I, Araujo I. Anaplastic large-cell lymphomas of T-cell and null-cell phenotype express cytotoxic molecules. *Blood* 1996;88:4005-4011.
13. Krenacs L, Wellmann A, Sorbara L. Cytotoxic cell antigen expression in anaplastic large cell lymphomas of T and null-cell type and Hodgkin's disease: evidence for distinct cellular origin. *Blood* 1997;89:980-989.
14. Lamant L, Meggetto F, Al Saati T, et al. High incidence of t(2;5)(p23;q35) translocation in anaplastic large cell lymphoma and its lack of detection in Hodgkin's disease. Comparison of cytogenetic analysis, reverse transcriptase-polymerase chain reaction, and P-80 immunostaining. *Blood* 1996;87:284-291.
15. Mason DY, Bastard C, Rimokh R, et al. CD30-positive large cell lymphomas ('Ki-1 lymphoma') are associated with a chromosomal translocation involving 5q35. *Br J Haematol* 1990;74:161-168.
16. Carbone PP, Kaplan HS, Musshoff K. Report of the Committee on Hodgkin's Disease Staging Classification. *Cancer Res* 1971;31:1860-1861.
17. Kako S, Izutsu K, Ota Y, et al. FDG-PET in T-cell and NK-cell neoplasms. *Ann Oncol* 2007;18:1685-1690.
18. Brugières L, Deley MC, Pacquement H, et al. CD30(+) anaplastic large-cell lymphoma in children: analysis of 82 patients enrolled in two consecutive studies of the French Society of Pediatric Oncology. *Blood* 1998;92:3591-3598.
19. Krieger G, Kreysing E, Kneba M. Anaplastic large cell lymphoma Hodgkin's-like: a randomized trial of ABVD vs MACOP B with and without radiation therapy. *Blood* 1998;92:790-794.