

15 años de experiencia en un centro médico en la atención de pacientes con hemoglobinuria paroxística nocturna

Martha Alvarado-Ibarra
Antonio De la Peña-Celaya
Manuel López-Hernández

Servicio de Hematología, Centro Médico Nacional 20 de Noviembre, ISSSTE, México, DF.

RESUMEN

Antecedentes: la hemoglobinuria paroxística nocturna (HPN) es una enfermedad rara que afecta profundamente la calidad de vida y productividad de los pacientes. Nuestra unidad, al tratarse de un centro médico de tercer nivel, tiene la capacidad de diagnosticar y tratar a estos pacientes; sin embargo, no contamos con casuística exacta.

Objetivo: conocer las características clínicas, de laboratorio y epidemiológicas, así como la evolución, intervenciones terapéuticas y la respuesta de los pacientes con hemoglobinuria paroxística nocturna, atendidos en el curso de 15 años en el servicio de Hematología del Centro Médico Nacional 20 de Noviembre.

Pacientes y método: estudio retrospectivo, descriptivo, longitudinal de los pacientes ingresados en el periodo del 1 de enero del año 2000 al 31 diciembre de 2014; se analizaron las variables edad, sexo, hemoglobina, número de transfusiones, variedad de hemoglobinuria paroxística nocturna, tratamiento y respuesta. Se les diagnosticó con prueba de Ham positiva, sacarosa positiva o FLAER, a todos los pacientes se les realizó aspirado de médula ósea. Los datos se obtuvieron del expediente clínico, electrónico y hojas de recolección del servicio. Todas las variables se analizaron en el paquete SPSS 21.

Resultados: durante el periodo de estudio se recibieron en el servicio 2,551 pacientes de primera vez, de los que 8 cumplían los criterios de hemoglobinuria paroxística nocturna, con media de edad de 38 años, 38% de los pacientes eran del género femenino. Al momento de su ingreso se pudo clasificar a 63% como hemoglobinuria paroxística nocturna clona III y 37% clona II. El 50% de los pacientes recibía tratamiento con eculizumab y el resto, danazol, esteroide o medidas de sostén (o una combinación de éstos). Sólo un paciente inició con trombosis. La media de hematócrito basal de los enfermos que recibieron eculizumab fue de 23% y después del tratamiento, de 31% y los que recibieron otro tratamiento fue de 32%, cifra que se mantuvo igual. La DHL basal de los pacientes que recibieron eculizumab fue de 2,960 mg/L y la posterior de 298 mg/dL y en el otro grupo fue de 690 mg/dL y de 1,545 mg/dL, respectivamente. La media de reticulocitos basales de los pacientes con eculizumab fue de 13.5% y posterior al tratamiento, de 4%; en los pacientes que recibieron otro tratamiento fue de 3 y 4%. La media de glóbulos rojos transfundidos por mes a los pacientes tratados con eculizumab fue de 3 y posterior a tratamiento fue de 0.75, para los tratados en el otro grupo fue de 0.5, cifra que se mantuvo igual posterior al tratamiento. Un paciente que recibió eculizumab falleció debido a complicaciones no relacionadas con la enfermedad ni con el tratamiento.

Conclusión: los pacientes que recibieron eculizumab se diagnosticaron con clona tipo III y se demostró mejoría de los parámetros evaluados y de la calidad de vida, el resto de los pacientes fueron clona tipo II y los

Recibido: 21 de julio 2015

Aceptado: 23 de septiembre 2015

Correspondencia: Dra. Martha Alvarado Ibarra
Félix Cuevas y Coyoacán
03100 México, DF
normoblasto@gmail.com

Este artículo debe citarse como

Alvarado-Ibarra M, De la Peña-Celaya A, López-Hernández M. 15 años de experiencia en un centro médico en la atención de pacientes con hemoglobinuria paroxística nocturna. Rev Hematol Mex 2015;16:239-248.

resultados actuales muestran aumento de reticulocitos y de DHL aún sin repercusión en la cifra de hematócrito y en la terapia transfusional.

Palabras clave: hemoglobinuria paroxística nocturna.

15-year experience in a medical center of care of patients with paroxysmal nocturnal hemoglobinuria

ABSTRACT

Background: Paroxysmal nocturnal hemoglobinuria (PNH) is an orphan disease that affects deeply the quality of life and productivity of the patients. Our unit, on having treated itself about a medical center of the third level, has the aptitude to diagnose and treat these patients; nevertheless we do not possess casuistry of these patients.

Objective: To know the clinical, biochemical and epidemiological characteristics, as well as the evolution, therapeutic interventions and the response of patients with PNH attended in the course of 15 years in Service of Haematology of the Medical National Center 20 de Noviembre, Mexico City.

Patients and method: A retrospective, descriptive, longitudinal study was done with patients joined the period from January 1st, 2000 to December 31st, 2014, the variables analyzed were: age, sex, hemoglobin and number of transfusions, PNH variety, treatment and response. Diagnose was made with Ham's positive test, positive Saccharose or FLAER, all the patients get through bone marrow aspiration. The information was obtained of the clinical and electronic records and own sheets of compilation of the Service. All the variables were analyzed in the software SPSS 21.

Results: During the period of study there were received in the Service 2,551 first time patients, managing to fulfill criteria for PNH in 8 cases, with an average age of 38 years, distributed in 38% women and 62% men. To the moment of their revenue it was possible to classify to 63% as PNH type III clone and 37% PNH type II clone. 50% of them received treatment with eculizumab and the rest, with danazol, steroid and/or measures of support. Only one patient presented with thrombosis. The average of initial hematocrit of the patients who received eculizumab was 23% and later to the treatment of 31%, and those who received another treatment was 32% and it kept equal. The basal DHL of the patients who received eculizumab was of 2,960 mg/L and the later one of 298 mg/dL and in other treatment group of 690 mg/dL and 1,545 mg/dL, respectively. The average of basal reticulocyte of the patients with eculizumab was 13.5% and later to treatment 4%, those of another treatment were 3% and 4%. The average of red blood cells transfused per month for the patients treated with eculizumab was of 3 and later to treatment it was of 0.75, for the agreements in another treatment group it was of 0.5 and later to treatment they kept equal. A patient who received eculizumab died due to complications not related to the disease or the treatment.

Conclusion: Patients who received eculizumab were diagnosed with type III clone and demonstrated improvement in the evaluated parameters and quality of life, the rest of patients were PNH type II clone and the current results show increase of reticulocytes and DHL still without repercussion in the number of hematocrit and transfusional therapy.

Key words: paroxysmal nocturnal hemoglobinuria.

ANTECEDENTES

La hemoglobinuria paroxística nocturna (HPN) es un trastorno clonal adquirido de la célula hematopoyética. Es una enfermedad huérfana que aumenta la sensibilidad de estas células al complemento. Su prevalencia reportada por la Organización Orphanet es de 1.9 por cada millón de habitantes en el mundo.¹ En México no hay datos de su prevalencia exacta, con algunas estimaciones por parte de institutos y centros médicos que se dedican a su estudio y tratamiento, como el Hospital General de México, que reporta una frecuencia de 28% de hemoglobinuria paroxística nocturna en pacientes con anemia aplásica. En 1981, Ruiz-Argüelles y colaboradores realizaron unos de los primeros trabajos descriptivos de esta enfermedad en población mexicana, en el que no lograron determinar una prevalencia, pero observaron el patrón de edad de aparición de la enfermedad que, en promedio, fue de 37 años.²

La hemoglobinuria paroxística nocturna surge al haber preponderancia de una clona anómala de células progenitoras hematopoyéticas, deficientes o carentes de glicosilfosfatidilinositol que fija más de 150 proteínas a la membrana celular, entre ellas CD55 y CD59.³ La fijación deficiente de CD55 y CD59 a la membrana celular genera una constante conversión de C3 a C3 convertasa, esta constante formación de CAM sin restricciones da lugar a la hemólisis

característica. Se han formulado diversas teorías acerca de este fenómeno, entre ellas la existencia de una enfermedad inmunológica de base, como la anemia aplásica, que se reporta en 21%.^{4,5}

Los métodos diagnósticos han cambiado considerablemente, en la actualidad el uso de una variante marcada por fluorescencia de proaerolisina, FLAER por sus siglas en inglés, determina de manera más exacta la cantidad de glicosilfosfatidilinositol presente en la membrana, así como el porcentaje de células de acuerdo con su sensibilidad a complemento; se consideran tres categorías: HPN I a III, con poca sensibilidad para aquéllos HPN I y muy alta para HPN III; el grado de hemólisis y los síntomas son directamente proporcionales.⁶ El tratamiento ha evolucionado con los años. Inicialmente sólo se contaba con medidas de sostén como apoyo transfusional, inmunomoduladores y esteroides para el control de los síntomas y la hemólisis. En 2007, la Dirección de Alimentos y Fármacos de Estados Unidos aprobó la administración de eculizumab para el tratamiento de la hemoglobinuria paroxística nocturna. Este anticuerpo monoclonal contra C5 inhibe la formación del complejo de ataque a la membrana y ha demostrado beneficio, principalmente en la dependencia transfusional, que se logra en 73%, mientras que en los pacientes en los que no se logra independencia, se reporta reducción de 44% en la tasas de transfusiones al año, según el estudio TRIUMPH, realizado en 2006.⁷ Otra

ventaja es la reducción de los eventos trombóticos, que disminuyen, incluso, en 84%.⁸

A largo plazo, se reporta supervivencia de 98% a 36 meses, sostenida a 66 meses. Respecto a la trombosis secundaria a hemoglobinuria paroxística nocturna, en población mexicana la incidencia de la misma varía en comparación con las reportadas en estudios como el previamente discutido, con apenas 10%.⁸ Por ello, continúa siendo un reto para el médico de unidades especializadas donde se diagnostica y trata.

El objetivo de este estudio es conocer la evolución de los pacientes con hemoglobinuria paroxística nocturna, atendidos en el curso de 15 años en el servicio de Hematología del Centro Médico 20 de Noviembre.

PACIENTES Y MÉTODO

Estudio retrospectivo, retrolectivo, observacional y longitudinal, en el que se revisó la base de datos del Servicio de Hematología del 1 de enero del año 2000 a 31 diciembre del 2014 para obtener los datos de los pacientes que reunían los criterios diagnósticos de hemoglobinuria paroxística nocturna; posteriormente se revisaron los expedientes clínicos, electrónicos y hojas de concentración del servicio de cada enfermo para obtener todas las variables del estudio. Los pacientes se eligieron de acuerdo con los criterios de inclusión: hombres y mujeres mayores de 15 años diagnosticados con hemoglobinuria paroxística nocturna, con prueba de Ham positiva, sacarosa positiva o FLAER con más de 50% de clona en cualquier serie hematopoyética, de acuerdo con la disponibilidad en el tiempo del diagnóstico. A todos los pacientes se les realizó aspirado de médula ósea basal y durante el seguimiento, así como prueba de Coombs.

Durante el periodo evaluado los pacientes que reunían los criterios de inclusión se dividían

en dos grupos, unos tratados con danazol, prednisona, terapia de apoyo o ambas y otros con eculizumab, que se administró mediante el siguiente esquema: inducción con dosis de 600 mg semanales vía intravenosa, en infusión de 30 minutos, durante cuatro semanas, con descanso de una semana, con posterior mantenimiento de 900 mg cada 14 días vía intravenosa en infusión de 30 minutos. A todos los pacientes que recibieron eculizumab se les premedicó con difenhidramina, 25 mg dosis única intravenosa y 100 mg de hidrocortisona, dosis única intravenosa 30 minutos previos a la infusión.

A todos los pacientes se les determinó la clona de hemoglobinuria paroxística nocturna con base en el porcentaje reportado en monocitos, neutrófilos y serie roja en la realización del estudio FLAER, a partir de 2012 que se contó con este recurso. La dosis de eculizumab se basó en lo reportado en las guías mexicanas de estudio de hemoglobinuria paroxística nocturna.⁹ A todos los pacientes que recibieron eculizumab y se encontró prueba de Coombs positiva se agregó prednisona.

Análisis estadístico

Se utilizó el programa estadístico SPSS versión 21.0 para Windows. El análisis descriptivo se realizó con medidas de tendencia central y de dispersión. Las variables numéricas se expresaron en medias con mínimos y máximos y las variables nominales, en porcentaje.

RESULTADOS

Se encontraron 2,551 ingresos de primera vez para estudio y tratamiento, de los que 8 cumplieron con los criterios diagnósticos de hemoglobinuria paroxística nocturna, lo que equivale a 0.3% del registro total. De estos ocho pacientes, tres eran del sexo femenino, con media de edad de 38 años (límites: 22-57).

Al momento de su ingreso 5 se clasificaron como HPN clona III y 3, HPN clona II. La médula ósea fue normal en 5 pacientes e hipoplásica en 3. Los tres enfermos que iniciaron con anemia aplásica severa evolucionaron a hemoglobinuria paroxística nocturna variedad hemolítica en cinco años en promedio. Las pruebas de Ham como sacarosa se han dejado de utilizar como estándar debido a la posibilidad de su alteración por las transfusiones previas.¹⁰

Durante los 15 años de revisión, 4 pacientes se trataron con eculizumab y 4 con danazol, esteroide, apoyo transfusional o los tres.

Al ingreso de los pacientes se consideraron las características clínicas y de laboratorio; destacó la astenia severa en 4 y DHL elevada. Las variables se describen en el Cuadro 1.

Los pacientes tratados con eculizumab lo recibieron a partir de 2011. Los 4 se clasificaron como clona III y tenían astenia severa. Las medias basales de glóbulos rojos fue de 3, hematócrito de 23%, reticulocitos de 13.5%, leucocitos 5.5×10^9 , neutrófilos 3.35×10^9 , plaquetas 221×10^9 y DHL 2,960 mg/dL. De los pacientes que recibieron otros tratamientos, todos tenían astenia severa, tres se clasificaron como clona II y

uno como clona III. Las medias basales fueron glóbulos rojos 0.5 por mes, hematócrito 32%, reticulocitos 3%, leucocitos 3.2×10^9 , neutrófilos 1.1×10^9 , plaquetas 130×10^9 , DHL 690 mg/dL. Posterior al tratamiento con eculizumab se encontró lo siguiente: la astenia se curó en los 4, la media de glóbulos rojos fue de 0.75 por mes, media de hematócrito 31%, reticulocitos 3.8%, leucocitos 3.3×10^9 , neutrófilos 1.7×10^9 , plaquetas 197×10^9 y DHL 298 mg/dL.

De los pacientes que recibieron otros tratamientos, todos continuaban con astenia severa, la media de glóbulos rojos por mes fue de 0, media de hematócrito de 32%, reticulocitos 4%, leucocitos 6.7×10^9 , neutrófilos 3.7×10^9 , plaquetas 199×10^9 y DHL 1,525 mg/dL (Cuadro 2).

Se obtuvo respuesta parcial en tres pacientes, uno con respuesta subóptima y uno sin respuesta, independientemente del tratamiento recibido. Al final del análisis se encontró a 7 de 8 pacientes con aspirado de médula ósea de características normales, mientras que uno tenía datos de mielodisplasia en serie eritroide (Cuadro 3).

De los pacientes que recibieron eculizumab ninguno alcanzó respuesta completa, en uno fue subóptima y en tres, parcial; después del sexto mes del tratamiento todos padecieron anemia hemolítica inmunitaria con prueba de Coombs positiva a complemento. Dos pacientes continúan dependientes de trasfusión de glóbulos rojos; uno de ellos requirió incremento de dosis a 1,200 mg cada 14 días, sin observar mejoría de los parámetros a 12 meses de seguimiento. Todos los pacientes recibieron deferasirox 30 mg/kg/día vía oral al alcanzar 10 unidades de glóbulos rojos trasfundidas desde su diagnóstico.

Respecto de los efectos adversos y complicaciones, éstos sólo se observaron en pacientes tratados con eculizumab, un paciente tuvo micosis profunda (mucormicosis) y uno, reacción

Cuadro 1. Características clínicas y de laboratorio basales (n=8)

Dato	Resultados
Astenia sí/no (n=)	8/0
Trombosis sí/no (n=)	1/7
Hematuria sí/no (n=)	3/5
Hematócrito% (media)	27 (18-33)
Reticulocitos % (media)	8 (1-24)
Leucocitos $\times 10^9$ (media)	4.0 (2.3-7.8)
Neutrófilos $\times 10^9$ (media)	2.2 (0.6-4.0)
Plaquetas $\times 10^9$ (media)	175 (10-380)
DHL mg/dL (media)	1,830 (350-4,514)
Bilirrubina directa (media)	0.5 (0.2-1.1)
Bilirrubina indirecta (media)	1.3 (0.3-2.6)

Cuadro 2. Resultados con eculizumab y con otros tratamientos

	Eculizumab		Otros tratamientos	
	Antes	Después	Antes	Después
Astenia	Severa	Sin astenia	Severa	Severa
Glóbulos rojos x mes (media)	3	0.75	0.5	0.5
Hematócrito (%)	23	31	32	32
Reticulocitos (%)	13.5	3.8	3	4.3
Leucocitos (x 10 ⁹)	5.5	3.3	3.2	6.7
Neutrófilos (x 10 ⁹)	3.3	1.7	1.1	3.7
Plaquetas (x 10 ⁹)	221	197	130	199
Deshidrogenasa láctica (mg/dL)	2,960	298	690	1,545

Cuadro 3. Respuesta por tratamiento y evolución morfológica

Sexo	Edad	Clona	Respuesta	Tratamiento	Médula ósea
M	22	III	Subóptima	Eculizumab	Mielodisplásica
M	57	III	Parcial	Eculizumab	Normal
M	35	III	Parcial	Eculizumab	Normal
M	41	III	Parcial	Eculizumab	Normal
F	31	II	Sin respuesta	Otro	Normal
F	36	II	Sin respuesta	Otro	Normal
M	32	III	Sin respuesta	Otro	Normal
F	53	II	Sin respuesta	Otro	Normal

anafiláctica no inmunológica al momento de la infusión del medicamento, que se corrigió con la aplicación de esteroide y antihistamínico en infusiones posteriores. No se encontró donador de células progenitoras hematopoyéticas compatible en ningún paciente.

Al momento del cierre de la recolección de datos se concluyó un seguimiento global medio de 65 meses con mediana de 52 meses; se mantienen vivos siete pacientes. La única muerte sobrevino en un paciente debido a complicaciones de diabetes mellitus, sin relación con la hemoglobinuria paroxística nocturna ni con el tratamiento con eculizumab (Figura 1).

DISCUSIÓN

La hemoglobinuria paroxística nocturna es una enfermedad poco frecuente, adquirida, que con-

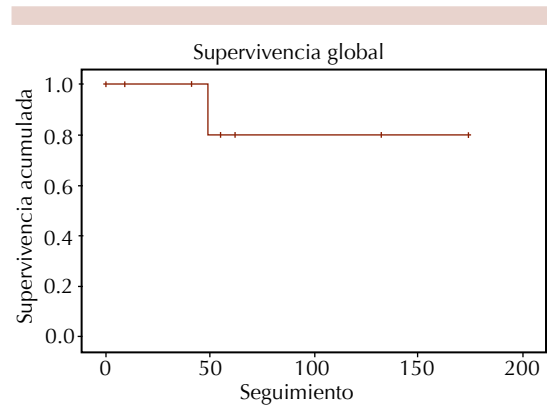


Figura 1. Supervivencia global de los pacientes con hemoglobinuria paroxística nocturna.

diciona insuficiencia medular y alta dependencia trasfusional en los afectados, así como otras alteraciones que repercuten profundamente en la calidad de vida de estos enfermos. Diversos

grupos mundiales han descrito en numerosas ocasiones de manera retrospectiva su historia natural.¹¹ En México existe información respecto de su prevalencia y experiencia de manera retrospectiva.^{12,13} Estos estudios realizaron un esfuerzo por caracterizar la enfermedad en la población local, de manera descriptiva. De éstos surgieron observaciones, como el hecho de que incluso 28% de los casos de anemia aplásica muestra clona de hemoglobinuria paroxística nocturna en algún grado.²

En este estudio se analizó y describió la evolución de ocho pacientes, correspondientes a la serie de enfermos diagnosticados con hemoglobinuria paroxística nocturna durante 15 años en el servicio de Hematología del Centro Médico Nacional 20 de Noviembre. En esta serie encontramos relación de la hemoglobinuria paroxística nocturna con anemia aplásica en 37% de los casos, cifra mayor que la reportada por el grupo mexicano y que la reportada en la bibliografía internacional.^{2,5} La edad media de manifestación fue de 38 años, que corresponde a lo reportado por el grupo del Hospital General de México, mientras que en una serie realizada recientemente en un centro de alta especialidad en Brasil se reporta una media de 24.1 años.^{2,14} Esta diferencia se explica por el hecho de que el grupo brasileño incluyó a pacientes menores de 20 años con clona de hemoglobinuria paroxística nocturna y diagnóstico de anemia aplásica, lo que influyó considerablemente en el cálculo de la media de edad de este estudio.

La hemoglobinuria paroxística nocturna se distingue clínicamente por hemólisis en todos los casos, trombosis en 40% y sangrado, manifestado como hematuria en 25%.^{6,8,13,15,16} La gravedad de las alteraciones está directamente relacionada con el tipo de clona o grado de deficiencia que se tenga de glicosilfosfatidilinositol en las células hematopoyéticas del paciente. Se considera que los pacientes con hemoglobinuria paroxística nocturna clona I tienen menos manifestaciones

clínicas y éstas son menos graves, mientras que los pacientes con hemoglobinuria paroxística nocturna clona II y III padecen enfermedades más catastróficas e incapacitantes.^{5,17,18} Estas mismas manifestaciones se encontraron en nuestra serie, ninguno de los pacientes se clasificó como clona I, por lo que los síntomas y signos se observaron de manera más notoria; se encontró trombosis en 1 de los 8 pacientes (12.5%), menor a la reportada, y hematuria en 3 de 8 pacientes (37.5%), lo que coincide con lo registrado. La hemólisis se reportó en los 8 pacientes, esta alteración se evidenció en las cifras medias de hematócrito, DHL y reticulocitos.

El tratamiento de esta enfermedad evolucionó significativamente los últimos 10 años. Los primeros esfuerzos terapéuticos se centraban en el apoyo transfusional y en la limitación de la hemólisis mediante inmunosupresión y regulación de la hematopoyesis. El danazol tiene un papel preponderante en esta era, por lo que es el medicamento de elección durante un largo periodo con resultados diversos reportados, sin mejoría significativa en la calidad de vida de los pacientes con enfermedad más grave.^{12,13} El trasplante alogénico de células progenitoras hematopoyéticas no mostró resultados alentadores y se ha observado una alta tasa de morbilidad y mortalidad relacionadas con enfermedad de injerto contra huésped.¹⁹ A partir de la completa descripción del papel del sistema de complemento en la fisiopatología, se logra ofrecer un medicamento específico contra los síntomas de la enfermedad. En 2007 la Dirección de Alimentos y Fármacos de Estados Unidos aprobó la administración del agente anti C5 eculizumab en pacientes con hemoglobinuria paroxística nocturna; posterior a ello diversos estudios analizaron su eficacia, seguridad, utilidad y efecto en la enfermedad, destacan los estudios TRIUMPH y SHEPARD. Estos trabajos concluyen que el mayor beneficio de este nuevo fármaco es el alivio de la astenia inicial, las cifras de hematócrito y la dependencia transfusional.^{7,20}

La astenia, una de las manifestaciones pivote en la evaluación de estos enfermos, se encontró de manera inicial en los ocho casos, la cifra media de hematócrito fue de 27% y la dependencia trasfusional se observó en 100%. En nuestra serie, 4 de 8 pacientes recibieron danazol como tratamiento principal y los otros 4, eculizumab, lo que dependió de los momentos históricos de diagnóstico y tratamiento de cada paciente y de la disponibilidad del último fármaco. De esta manera determinamos que la dependencia trasfusional de los pacientes tratados con danazol se evidencia en la media de 0.75 concentrados de glóbulos rojos/mes, mientras que los tratados con eculizumab tenían una media de transfusiones de tres al mes, esta diferencia se explica por el hecho de que todos los pacientes del grupo de eculizumab se detectaron como hemoglobinuria paroxística nocturna clona III, mientras que 87.5% de los pacientes que recibieron danazol, como clona II. La frecuencia con que se encuentran estas alteraciones en nuestra serie coincide con la reportada por Scherezzenmeier y su grupo en su estudio realizado en 2013, en el que, de manera retrospectiva y en diversos centros de varios países, actualizaron las características basales de los enfermos con hemoglobinuria paroxística nocturna.¹⁴

Al analizar de manera individual a los pacientes tratados con danazol y eculizumab llama la atención el relativo mejor estado en que estaban los primeros al momento del diagnóstico, porque su dependencia trasfusional y manifestaciones clínicas eran menores que las de los pacientes que posteriormente recibieron eculizumab; la distribución de los pacientes se realizó de acuerdo con el tiempo de su llegada a este centro médico y no de manera aleatoria u organizada. Posterior a la organización de los parámetros medidos se observó mejoría en todos ellos en los pacientes tratados con eculizumab, especialmente la frecuencia de la transfusión de glóbulos rojos, que fue casi

nula al final del análisis y la total ausencia de astenia en estos cuatro pacientes; respuestas esperadas a este medicamento. En cambio, en el grupo de pacientes que recibieron danazol, la mejoría fue mínima en comparación con las características de ingreso, la necesidad de transfusión de glóbulos rojos y la astenia no se modificaron, lo que denota el poco resultado que este tratamiento ofrece, a pesar de que la mayoría de los pacientes se catalogaron con una clona de hemoglobinuria paroxística nocturna de menor agresividad que la de los primeros.

Sin embargo, las únicas complicaciones y la única muerte ocurrieron en el grupo de pacientes tratados con eculizumab. Las complicaciones infecciosas se observaron sólo en un paciente (mucormicosis), que logró remisión de la infección con tratamiento antimicótico. La única muerte registrada en nuestra serie se debió a complicaciones de comorbilidades de este paciente, sin relación con el tratamiento de la hemoglobinuria paroxística nocturna. Las complicaciones infecciosas son raras y generalmente tienen un buen pronóstico con el tratamiento adecuado iniciado a tiempo, como lo describen DeZern y colaboradores, en su estudio retrospectivo de 73 pacientes con hemoglobinuria paroxística nocturna, efectuado en el Hospital Johns Hopkins, en el que sólo hubo un caso de complicación infecciosa, con detección de citomegalovirus que requirió tratamiento antiviral.²¹

Al momento de terminar el análisis, y posterior a una media de seguimiento de 65 meses, los cuatro pacientes tratados con eculizumab se consideraron con respuesta parcial, al igual que sólo un paciente que recibió otros tratamientos; el resto permanecía sin respuesta y en evidente evolución.

Un fenómeno descrito en la bibliografía con relativa frecuencia es la necesidad de aumento

de la dosis debido a reactivación de la hemólisis, de manera intra o extravascular, que se manifiesta por elevación de DHL y reticulocitos y en algunos casos, detección de hemólisis mediante prueba de Coombs en los pacientes tratados con eculizumab.²¹ Esta última alteración se observó en nuestra serie en todos los casos tratados con este medicamento; sin embargo, las manifestaciones clínicas y de laboratorio de hemólisis sólo se detectaron en uno de ellos, que actualmente recibe una dosis superior.

Las diferencias encontradas en nuestra revisión, aunque descriptivas, pueden considerarse para decisiones futuras en el tratamiento de pacientes con hemoglobinuria paroxística nocturna. La principal debilidad de este estudio es el pequeño número de pacientes incluidos, porque, al tratarse de sólo una institución en todo el país, la casuística se ve reducida a sus derechohabientes, lo que limita demostrar de manera significativa las diferencias analizadas.

CONCLUSIONES

Los pacientes con diagnóstico de hemoglobinuria paroxística nocturna tratados en este centro médico tienen características clínicas y bioquímicas similares a las descritas en la bibliografía internacional. Existen profundas diferencias, por lo pronto observacionales, entre los dos tratamientos principales ofrecidos en esta institución a los pacientes con hemoglobinuria paroxística nocturna, como la disminución de los síntomas y de los parámetros de laboratorio que miden hemólisis y hematopoyesis, todos a favor de eculizumab. A pesar de los datos a favor del tratamiento con eculizumab respaldados en los múltiples análisis internacionales, los pacientes aún tratados con danazol no han podido recibir este medicamento por cuestiones ajenas al quehacer de los médicos del servicio de Hematología.

REFERENCIAS

1. www.orpha.net
2. Hernandez-Reyes J, Gonzalez-Ramirez M, Martagon-Herrera N, Rosales-Duron A, Ruiz-Delgado G, Ruiz-Arguelles G. Paroxysmal nocturnal hemoglobinuria in México: a 30-year, single institution experience. *Rev Invest Clin* 2014;66:12-16.
3. Lubin DM, Atkinson JP. Decay-accelerating factor, biochemistry, molecular biology and function. *Annu Rev Immunol* 1989;7:35-58.
4. Rotterdam RP, Rollins SA, Mojcik CF, Brodsky RA, Bell L. Discovery and development of the treatment of paroxysmal nocturnal hemoglobinuria. *Nat Biotechnol* 2007;11:1256-1264.
5. Timeus F, Crescenzo N, Longoni D, Doria A, et al. Paroxysmal nocturnal hemoglobinuria clones in children with acquired aplastic anemia: A multicentre study. *PLoS One* 2014;9:1-5.
6. Ware RE, Pickens CV, DeCastro CM, Howard TA. Circulating PIG-A mutant T lymphocytes in healthy adults and patients with bone marrow failure syndromes. *Exp Hematol* 2001;29:1403-1409.
7. Brodsky R, Young N, Antonioli E, Risitano A, et al. Multicenter phase 3 study of the complement inhibitor eculizumab for the treatment of patients with paroxysmal nocturnal hemoglobinuria. *Blood* 2008;111:1840-1847.
8. Hill A, Rother RP, Arnold L, et al. Eculizumab prevents intravascular hemolysis in patients with paroxysmal nocturnal hemoglobinuria and unmasks low-level extravascular hemolysis occurring through C3 opsonization. *Haematologica* 2010;95:567-573.
9. Fahri S, Ozkani MO, Mete NG, Yilzman M, et al. Multidisciplinary clinical management of paroxysmal nocturnal hemoglobinuria. *Am J Blood Res* 2015;5:1-9.
10. Hillmen P, Young N, Schubert J, Brodsky R, et al. The complement inhibitor eculizumab in paroxysmal nocturnal hemoglobinuria. *N Engl J Med* 355:1233-1243.
11. Seregina EA, Tsvetaeva NV, Nikulina OF, Zaparix AP, et al. Eculizumab effect on the hemostatic state in patients with paroxysmal nocturnal hemoglobinuria. *Blood Cells Mol Dis* 2014;54:144-150.
12. Johnston J, Gropman A, Sapp JC, Teer J, et al. The phenotype of a germline mutation in PIGA: The gene somatically mutated in paroxysmal nocturnal hemoglobinuria. *Am J Human Gen* 2012;90:295-300.
13. Wong ES, Kavanagh D. Anticomplement C5 therapy with eculizumab for the treatment of paroxysmal nocturnal hemoglobinuria and atypical hemolytic uremic syndrome. *Transl Res* 2015;165:306-320.
14. Scherezemeier H, Muus P, Socié G, Szer J, et al. Baseline characteristics and disease burden in patients in the

- International Paroxysmal Hemoglobinuria Registry. *Haematologica* 2014;99:922-929.
15. Kanjaksha G, Manisha M, Maya G, Farah J. Evaluation of danazol, cyclosporine and prednisolone as single agent or in combination for paroxysmal nocturnal hemoglobinuria. *Turk J Hematol* 2013;30:366-370.
16. Saso R, Marsh J, Cevreska L. Bone marrow transplants for paroxysmalnocturnal haemoglobinuria. *Br J Haematol* 1999;104:392-396.
17. Socie GM, de Gramont A, Río B, Leporrier M, et al. Paroxysmal nocturnal hemoglobinuria: long-term follow upand prognostic factors. *French Society of Haematology. Lancet* 1996;348:573-757.
18. DeZern AE, Dorr D, Brodsky RA. Predictors of hemoglobin response to eculizumab therapy in paroxysmal nocturnal hemoglobinuria. *Eur J Haematol* 2013;90:16-24.
19. Antin JH, Ginsburg D, Smith BR, Nathan DG, et al. Bone marrow transplantation for paroxysmal nocturnal hemoglobinuria: eradication of the PNH clone and documentation of complete lymphohematopoietic engraftment. *Blood* 1985;66:1247-1250.
20. Lopez-Rubio M, Morado M, Gaya A, Dora-Alonso R, et al. Tratamiento de la hemoglobinuria paroxística nocturna con eculizumab: Experiencia en España. *Med Clin* 2011;8-13.
21. DeZern A, Dorr D, Brodsky R. Predictors of hemoglobin response to eculizumab therapy in paroxysmal nocturnal hemoglobinuria. *Eur J Haematol* 2013;90:1-16.