

Linfoma adrenal primario: comunicación de dos casos y revisión de la enfermedad en Latinoamérica

Jaramillo-Calle DA¹, Giraldo MB¹, Quintero-Múnera CD¹, Mejía-Buriticá L²,
Pinzón-Tovar A⁴, Cubillos J⁵, Luna R⁶, Rendón-Henao J⁷, Román-González A³

Resumen

El linfoma adrenal primario es una enfermedad poco frecuente con alrededor de 200 casos reportados, de los que sólo cuatro provienen de América Latina. Comunicamos dos nuevos casos en la región, que inicialmente se diagnosticaron como urolitiasis y feocromocitoma. Nuestro objetivo es ilustrar la importancia de considerar a esta enfermedad en el diagnóstico diferencial de casos atípicos de dolor abdominal y masas en imágenes diagnósticas en la topografía adrenal. Además, se revisan conjuntamente todos los casos de la región para describir las formas de manifestación clínica y desenlaces más frecuentes. El primer caso es un paciente masculino de 53 años con dolor abdominal agudo y síntomas B en el que inicialmente se sospechó urolitiasis, pero cuya urografía TC evidenció una masa suprarenal izquierda, que posteriormente se identificó por histopatología como linfoma B difuso de células grandes contra el que recibió quimioterapia R-CHOP, con lo que logró remisión completa. El segundo caso es un paciente masculino de 21 años de edad con antecedente de esquizofrenia que acudió con dolor hipogástrico agudo asociado con enrojecimiento facial, sudoración profusa, palpitaciones, una masa en topografía adrenal y ligera elevación de catecolaminas, por lo que inicialmente se pensó en feocromocitoma. Sin embargo, el estudio histopatológico de la masa la identificó como linfoma B difuso de células grandes sin asociación con neoplasia médula-adrenal, por lo que recibió tratamiento con R-CHOP hasta su muerte. Al analizar en conjunto los seis casos latinoamericanos encontramos que generalmente tienen manifestaciones neurológicas graves por diseminación al sistema nervioso central y se diagnostican en estadios avanzados.

PALABRAS CLAVE: linfoma adrenal primario, linfoma no Hodgkin, linfoma B difuso de células grandes, urolitiasis, feocromocitoma.

¹ Facultad de Medicina, Universidad de Antioquia, Medellín, Colombia.

² Departamento de Medicina Interna.

³ Departamento de Endocrinología y Metabolismo. Hospital Universitario San Vicente Fundación, Medellín, Colombia.

⁴ Departamento de Endocrinología y Metabolismo.

⁵ Departamento de Urología.

⁶ Departamento de Patología.

Hospital Universitario Hernando Moncaleano Perdomo, Neiva, Colombia.

⁷ Dinámica IPS, Medellín, Colombia.

Recibido: agosto 2016

Aceptado: septiembre 2016

Correspondencia

Dr. Alejandro Román González
alejoroman@gmail.com

Este artículo debe citarse como

Jaramillo-Calle DA, Giraldo MB, Quintero-Múnera CD, Mejía-Buriticá L y col. Linfoma adrenal primario: comunicación de dos casos y revisión de la enfermedad en Latinoamérica. Rev Hematol Mex. 2016 octubre;17(4):293-300.

Rev Hematol Mex. 2016 October;17(4):293-300.

Primary adrenal lymphoma: a report of two cases and review of the disease in Latin America.

Jaramillo-Calle DA¹, Giraldo MB¹, Quintero-Múnera CD¹, Mejía-Buriticá L², Pinzón-Tovar A⁴, Cubillos J⁵, Luna R⁶, Rendón-Henao J⁷, Román-González A³

Abstract

Primary adrenal lymphoma is a rare disease with around 200 case reports, of which only 4 come from Latin America. In this article, two new cases in the region are reported which were initially considered to be urolithiasis and pheochromocytoma. Our aim is to show the importance of considering this entity in the differential of atypical cases of abdominal pain and diagnostic images of masses in the adrenal area. Besides, review all the Latin-American cases and describe the most common clinical presentations and outcomes. The first case is a 53 years-old man with acute abdominal pain and B-symptoms in who initially urolithiasis was suspected, but whose CT urography demonstrated a left adrenal mass, which was subsequently identified by histology as a diffuse large B-cell lymphoma, against which he was treated with R-CHOP chemotherapy up to achieving complete remission. The second case is a 21 years-old man with a personal history of schizophrenia who presented acute hypogastric pain associated with facial flushing, profuse sweating, palpitations, a mass in the adrenal area, and a slightly increasing of catecholamines, reasons why he was initially diagnosed with pheochromocytoma. However, the histopathologic study identified the mass as a diffuse large B-cell lymphoma without medullary neoplasia, so he was treated with R-CHOP until his death. After analyzing the 6 Latin-American cases together it was found that they frequently presented severe neurological symptoms due to dissemination of the lymphoma to central nervous system and they were diagnosed in advanced stages.

KEYWORDS: primary adrenal lymphoma; non-Hodgkin lymphoma; diffuse large B cell lymphoma; urolithiasis; pheochromocytoma

¹ Facultad de Medicina, Universidad de Antioquia, Medellín, Colombia.

² Departamento de Medicina Interna.

³ Departamento de Endocrinología y Metabolismo.

Hospital Universitario San Vicente Fundación, Medellín, Colombia.

⁴ Departamento de Endocrinología y Metabolismo.

⁵ Departamento de Urología.

⁶ Departamento de Patología.

Hospital Universitario Hernando Moncaleano Perdomo, Neiva, Colombia.

⁷ Dinámica IPS, Medellín, Colombia.

Correspondence

Dr. Alejandro Román González
alejoroman@gmail.com

ANTECEDENTES

El linfoma adrenal primario es una malignidad hematológica extremadamente rara, con cerca de 200 casos comunicados en todo el mundo,

de los que sólo cuatro son latinoamericanos.¹⁻⁴

Es un linfoma que afecta exclusivamente las glándulas adrenales sin evidencia de linfoma en otras localizaciones. Sin embargo, cuando un linfoma adrenal coexiste con linfoma en otros

órganos puede considerársele linfoma adrenal primario si el daño adrenal es predominante. De igual manera, se considera linfoma adrenal primario cuando coexiste únicamente con un linfoma del sistema nervioso central, pues aún no se han reportado casos de linfoma de sistema nervioso central con metástasis a las glándulas suprarrenales.^{5,6}

El linfoma adrenal primario habitualmente es muy sintomático, por lo que menos de 1% se diagnostica de manera incidental. Las manifestaciones clínicas más frecuentes son síntomas B (fiebre en ausencia de infección, pérdida de peso inmotivada, sudoración nocturna), dolor y fatiga. Con menos frecuencia puede ocurrir intolerancia a la vía oral, síntomas neurológicos, diarrea, adenopatías, hepato o esplenomegalia.⁶ Su diagnóstico es siempre histológico; 95% de los casos son de alto grado y más de 90% corresponde a linfomas B difusos de células grandes. De este último hay dos variantes moleculares: el subtipo centro-germinal (CG) y el no centro-germinal (no-CG). El subtipo centro-germinal es positivo para CD10 y el subtipo no centro-germinal es positivo para MUM1/IRF4.⁷ Este último es el más frecuente⁸ y se asocia con peores desenlaces cuando los pacientes son tratados con quimioterapia convencional sin rituximab.^{9,10}

Como tratamiento, el régimen quimioterapéutico más prescrito es CHOP con adición de rituximab para los casos CD20 (+). En pacientes con concentraciones elevadas de LDH, puntaje de IPI elevado o enfermedad diseminada debe administrarse quimioterapia intratecal. No obstante, a pesar del tratamiento adecuado, el pronóstico del linfoma adrenal primario es malo, con tasas de supervivencia libre de progresión a dos años de 51 a 57%.^{6,11} Entre los factores de mal pronóstico están el diagnóstico tardío, edad avanzada, tumores de gran tamaño, insuficiencia adrenal, diseminación al sistema nervioso central y concentraciones elevadas de LDH.¹²

CASOS CLÍNICOS

Caso 1

Paciente masculino de 53 años de edad con antecedente de hipertensión arterial, hiperplasia prostática benigna y tabaquismo, que acudió al servicio de urgencias por padecer un cuadro de 10 días de evolución de dolor hemiabdominal izquierdo, tipo cólico, 9/10 en la escala análoga del dolor, irradiado a la región lumbar izquierda, que había empeorado en los últimos cuatro días y se asociaba con pérdida de peso (4 kg en 10 días), intolerancia a la vía oral y deposiciones blandas en cinta. Al examen físico inicial se encontró sobrepeso (peso 81.5 kg, talla 167 cm, IMC 29), ligeramente hipoxémico al ambiente (SO₂: 91%) y con una masa palpable en el flanco izquierdo (4 cm de diámetro mayor, sin cambios cutáneos, móvil, blanda, no dolorosa, sin datos acerca de su evolución). En los estudios paraclínicos de ingreso sólo se observó ligera elevación de los reactantes de fase aguda (PCR 2.9 mg/dL, VSG 91 mm) sin leucocitosis. En un inicio se pensó en urolitiasis y se le realizó una urografía TC, que fue negativa para cálculos en las vías urinarias, pero evidenció una masa en la topografía de la glándula suprarrenal izquierda y múltiples adenopatías cruro-diafragmáticas, hilio-renales y paraaórticas ipsilaterales (Figura 1). Ante este hallazgo se ordenó una biopsia guiada por TAC de la masa, que en el estudio histopatológico se identificó un linfoma B difuso de células grandes (CD20, PAX5, CD30, BCL2, BCL6 positivos), de inmunofenotipo no centro-germinal (MUM1/IRF4 positivo) y con índice de proliferación medido con el Ki67 de 80%. Las células neoplásicas de esta muestra fueron negativas para CD3, CD10, CD68, CD34, MPO, ciclina D-1, citoqueratina, EMA, inhibina, cromogranina, sinaptofisina, S100, lo que permitió descartar otros tipos de tumores (Figura 2). Posteriormente, se realizó una biopsia de médula ósea por aspiración que fue negativa para daño por

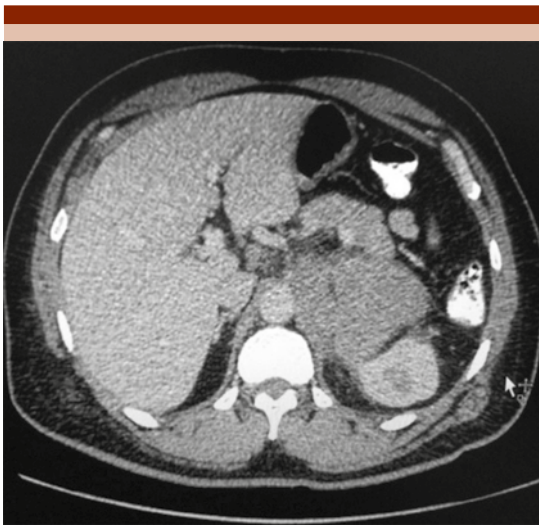


Figura 1. Tomografía abdominal simple (caso 1). Se observa una masa adrenal izquierda de 57x78x63 mm y densidad aproximada de 50 HU, asociada con conglomerado de adenopatías paraaórticas izquierdas superiores e inferiores a los vasos renales.

linfoma. Se inició tratamiento quimioterapéutico con rituximab, ciclofosfamida, clorhidrato de doxorrubicina (hidroxidaunorrubicina), sulfato de vincristina y prednisona (R-CHOP), con lo que la masa desapareció y se logró la remisión completa de la enfermedad, sin recidivas hasta el último seguimiento (18 meses postratamiento).

Caso 2

Paciente masculino de 21 años de edad con antecedente personal de esquizofrenia, que ingresó al servicio de urgencias por padecer durante cinco horas dolor abdominal hipogástrico, irradiado a la región lumbar izquierda, asociado con vómito, enrojecimiento facial y distensión abdominal, del que ya había sufrido un episodio similar hacía un año. Al examen físico se le encontró taquicárdico y con una masa palpable que afectaba el flanco izquierdo y el hipogastrio (8 cm en el diámetro mayor,

sin cambios cutáneos, móvil, blanda, dolorosa, sin datos de la evolución). En los estudios paraclínicos iniciales sólo mostró elevación de los reactantes de fase aguda (PCR 8 mg/dL, leucocitos 14,600, 84% de neutrófilos). La tomografía axial computada abdominal evidenció una masa adrenal izquierda de 12 cm en el diámetro mayor, por lo que se diagnosticó incidentaloma adrenal vs feocromocitoma. Se midieron catecolaminas en plasma y orina, que se encontraron elevadas (orina 24 horas: metanefrinas totales: 838 ug, normetanefrinas: 642 ug, metanefrinas: 196 ug, catecolaminas totales 747 pg. Plasma: norepinefrina 727 pg/mL, epinefrina 20 pg/mL, dopamina 40 pg/mL). Aunque la elevación fue menor a tres veces el límite superior normal, ante el cuadro clínico sugerente el paciente se diagnosticó con feocromocitoma e ingresó a cirugía, en la que se resecó la masa adrenal en su totalidad. El estudio histopatológico del tejido extraído descartó afectación medular compatible con feocromocitoma y demostró un linfoma B difuso de células grandes (CD20, CD10 y BCL6), de inmunofenotipo centro-germinal y con índice de proliferación celular Ki-67 de 90%. La muestra fue negativa para CD3, CD30, ALK, CD117, VVT-1, desmina, cromogranina y sinaptofisina. Luego se inició el tratamiento quimioterapéutico con R-CHOP, del que sólo pudo recibir cinco ciclos debido a que el paciente murió a causa de sepsis secundaria a un absceso intraabdominal.

DISCUSIÓN

El linfoma adrenal primario es una malignidad hematológica extremadamente rara, de la que se tiene poca información en Latinoamérica, por lo que no existen datos acerca de las manifestaciones clínicas más frecuentes o del pronóstico de los pacientes de esta región. Según la revisión sistemática de Rashidi y Fisher,⁶ esta enfermedad es más frecuente en hombres de edades avanzadas, lo que coincide con lo observado en Latinoamérica, donde cinco de

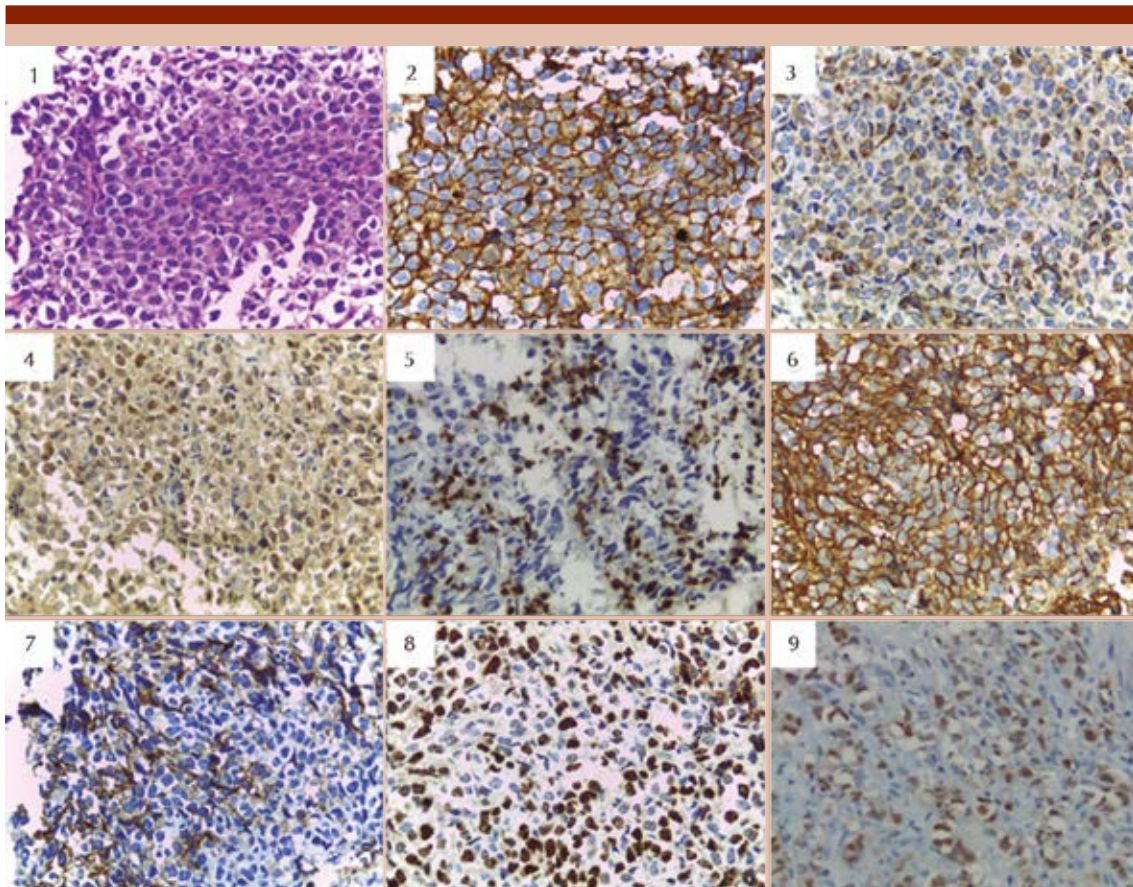


Figura 2. Estudio histopatológico. Linfoma B difuso de células grandes de inmunofenotipo no centro-germinal (caso 1). *Descripción microscópica:* conglomerado ganglionar: neoplasia maligna constituida por células poco cohesivas pleomorfas de núcleos irregulares basófilos y citoplasma escaso; también se observan figuras mitóticas frecuentes (1). *Inmunohistoquímica:* positivos en células neoplásicas: ACL (2), BCL2 focal (3), BCL6 (4), CD20 (6), CD30 (7), Ki67 de 80% (8), MUM1/IRF4 (9), PAX5. Negativos en células neoplásicas: CD3 (5), CD10, CD68, CD34, MPO, ciclina D-1, citoqueratina, EMA, inhibina, cromogranina, sinaptofisina, S100.

los seis casos reportados eran hombres mayores de 50 años. Según ese estudio, entre las manifestaciones clínicas más frecuentes están los síntomas B y el dolor,⁶ igual a lo observado en los pacientes latinoamericanos (Cuadro 1). Sin embargo, tres de los casos de esta región tuvieron predominantemente alteraciones neurológicas causadas por diseminación secundaria del linfoma adrenal primario al sistema nervioso central. Esta forma de manifestación

fue infrecuente en la revisión mencionada, pero su existencia fue predictor de metástasis al sistema nervioso central al momento del diagnóstico, como sucedió en los casos latinoamericanos.⁶ Entre éstos, el caso de Nacif y su grupo mostró alteración del estado de conciencia, desorientación, rigidez de nuca y nistagmos ocasionados por diseminación del linfoma al III y IV ventrículos.² El paciente de Solares y su grupo manifestaba principalmente dolor lumbar

Cuadro 1. Características de los casos de linfoma adrenal primario en Latinoamérica

Autor	Sexo/Edad	Antecedentes	Manifestaciones clínicas	Metástasis	Tipo	Desenlace*
Nacif y col., ² 2005	Masc, 72	Diabetes mellitus tipo 2	Alteración de la conciencia, nistagmos, rigidez de nuca	Sistema nervioso central	LBD centro-germinal bilateral	Vivo
Solares y col., ⁴ 2011	Masc, 55		Pérdida de peso, lumbalgia, ataxia, fractura T4 y T8, canal medular estrecho (50%), fiebre vespertina	Vértebra	LBDCG no centro-germinal bilateral	Vivo
Sierra y col., ¹ 2011	Fem, 74	Diabetes mellitus tipo 2, hipertensión arterial, enfermedad de Alzheimer, insuficiencia cardiaca	Neumonía nosocomial, síncope, edemas de los miembros inferiores, ascitis, derrame pleural bilateral	Bazo, hígado, médula ósea, pulmón, cerebro	LBDCG centro-germinal bilateral	Muerte
Meneses y col., ³ 2012	Masc, 61		Dolor abdominal crónico, pérdida de peso involuntaria, astenia, vómito, confusión mental, insuficiencia suprarrenal, insuficiencia renal	Ninguna	LBDCG bilateral	Muerte
Caso 1	Masc, 53	Hipertensión arterial, hiperplasia prostática benigna, tabaquismo	Dolor abdominal agudo, masa palpable, vómito, deposiciones en cinta	Cadenas linfáticas regionales	LBDCG no centro-germinal unilateral	Vivo
Caso 2	Masc, 21	Esquizofrenia	Dolor abdominal agudo, masa palpable, vómito, taquicardia, rubicundez facial, diaforesis excesiva	Ninguna	LBDCG centro-germinal unilateral	Muerte

LBDCG: linfoma B difuso de células grandes; T4/8: vértebras torácicas.

* No corresponde al desenlace final, sino a la condición en el momento del reporte.

y ataxia, lo que se relacionaba con metástasis vertebrales torácicas, fracturas patológicas y estrechamiento de 50% del canal vertebral.⁴ Por último, el paciente de Sierra y su grupo sufría episodios sincopales y durante la autopsia se demostró extensa afectación metastásica al sistema nervioso central y los pulmones.¹ Asimismo, los dos casos comunicados mostraron masas palpables e intolerancia a la vía oral, que también se consideran formas de manifestación infrecuentes. Todas estas observaciones señalan que los casos latinoamericanos reportaron

más comúnmente manifestaciones atípicas, en comparación con otras regiones del mundo. Respecto a los estudios paraclínicos, los dos casos que comunicamos mostraron elevación de los reactantes de fase aguda sin evidencia de infección, lo que es un hallazgo común en los linfomas. No obstante, del segundo caso llamó la atención la elevación de catecolaminas que, a pesar de no ser mayor de tres veces el límite superior normal, condujo a estudiar un posible feocromocitoma que finalmente se descartó por histopatología. Esta situación se ha reportado y

su razón aún no es clara.^{13,14} La asociación real entre un feocromocitoma y un linfoma adrenal primario sólo se ha descrito en el caso reportado por Babinska y su grupo.¹⁵ Sin embargo, esto refuerza la necesidad de descartar el exceso de catecolaminas antes de realizar una biopsia o extracción de una masa adrenal, porque en caso de encontrarse elevadas debe realizarse bloqueo adrenérgico farmacológico antes del procedimiento para prevenir una crisis hipertensiva. En los estudios histopatológicos, todos los casos latinoamericanos correspondieron a linfoma B difuso de células grandes, lo que coincide con los reportes de otras regiones. Respecto al pronóstico, tres de los casos latinoamericanos se reportaron después de su muerte y tres en vida; aunque esto parece sugerir que la mortalidad es similar a la observada en otros lugares, estos datos no permiten hacer tal inferencia porque el estado del paciente corresponde, en general, al momento del diagnóstico y algunos de los casos latinoamericanos no reportaron información de seguimiento.

CONCLUSIONES

En general, los pacientes latinoamericanos con linfoma adrenal primario parecen no diferir de los de otras regiones del mundo. Sin embargo, éstos manifiestan con más frecuencia síntomas poco comunes, como alteraciones neurológicas, masas palpables, intolerancia a la vía oral, síntomas adrenérgicos y elevación de las catecolaminas. De igual manera, se diagnostican en estadios más avanzados de la enfermedad con afectación del sistema nervioso central. Estos hallazgos podrían deberse a variaciones en el comportamiento del linfoma adrenal primario mediadas por la raza –como sucede en otras enfermedades–, a limitaciones en el acceso a los servicios médicos especializados que retrasan la atención o simplemente a un efecto del azar por el bajo número de casos.

REFERENCIAS

1. Sierra JA, Núñez HL, Bonilla LJ, Puentes CA, García E. Informe de caso. Linfoma primario bilateral de adrenales: reporte de caso y revisión de criterios inmunohistoquímicos. *Patol Rev Latinoam* 2011;49:18-25. <http://www.medigraphic.com/pdfs/patrevlat/rlp-2011/rlps111e.pdf>
2. Nacif MS, Jauregui GF, Andrade F de Mello R, Heizer M, et al. Linfoma adrenal primário bilateral com envolvimento do sistema nervoso central: relato de caso. *Radiol Bras* 2005;38:235-238. doi:10.1590/S0100-39842005000300014
3. Meneses L, Meneses A, Meneses A, Junkes A, et al. Linfoma adrenal primário apresentando-se como incidentaloma adrenal: relato de caso e revisão da literatura. *Arq Catarin Med* 2012;41:74-78. <http://www.acm.org.br/revista/pdf/artigos/932.pdf>
4. Solares-Sánchez ME, Camarena-Reynoso H, Martínez-Cervera PF, Ríos MA. Linfoma adrenal bilateral. *Rev Mex Urol* 2011;71:352-355. <http://www.medigraphic.com/pdfs/uro/ur-2011/ur116h.pdf>
5. Singh D, Kumar L, Sharma A, Vijayaraghavan M, et al. Adrenal involvement in non-Hodgkin's lymphoma: four cases and review of literature. *Leuk Lymphoma* 2004;45:789-94. doi:10.1080/10428190310001615756
6. Rashidi A, Fisher SI. Primary adrenal lymphoma: a systematic review. *Ann Hematol* 2013;92:1583-1593. doi:10.1007/s00277-013-1812-3
7. Hans CP, Weisenburger DD, Greiner TC, Gascoyne RD, et al. Confirmation of the molecular classification of diffuse large B-cell lymphoma by immunohistochemistry using a tissue microarray. *Blood* 2004;103:275-282. doi:10.1182/blood-2003-05-1545
8. Meyer PN, Fu K, Greiner TC, Smith LM, et al. Immunohistochemical methods for predicting cell of origin and survival in patients with diffuse large B-cell lymphoma treated with rituximab. *J Clin Oncol* 2011;29:200-207. doi:10.1200/JCO.2010.30.0368
9. Batlle-López A, González S, Mazorra F, Malatxeverria S, et al. Stratifying diffuse large B-cell lymphoma patients treated with chemoimmunotherapy: CG/non-CG by immunohistochemistry is still a robust and feasible marker. *Oncotarget* 2016;7:18036-18049. doi:10.18632/oncotarget.7495
10. Nowakowski GS, Czuczman MS. ABC, GCB, and double-hit diffuse large B-cell lymphoma: does subtype make a difference in therapy selection? *Am Soc Clin Oncol Educ Book* 2015;449-457. doi:10.14694/EdBook_AM.2015.35.e449
11. Burneo M, Pérez MD, García LB, Osorio S y col. Linfoma no-Hodgkin suprarrenal primario. *Rev Cuba Cir* 2014;53:318-323. http://scielo.sld.cu/scielo.php?script=sci_arttext&pid=S0034-74932014000300012

12. Kim YR, Kim JS, Min YH, HyunYoon D, et al. Prognostic factors in primary diffuse large B-cell lymphoma of adrenal gland treated with rituximab-CHOP chemotherapy from the Consortium for Improving Survival of Lymphoma (CISL). *J Hematol Oncol* 2012;5:49. doi:10.1186/1756-8722-5-4
13. Caliskan S, Yencilek E. Large B-cell lymphoma mimicking adrenal pheochromocytoma. *Indian J Med Res* 2013;138:276. http://icmr.nic.in/ijmr/2013/august/clinical_image2.pdf
14. Wang Q, Cao X, Jiang J, Wang T, Jin MS. Bilateral primary adrenal lymphoma accompanying hypertension. *Urology* 2012;79:27-28. doi:10.1016/j.urology.2011.06.032
15. Babinska A, Peksa R, Sworzczak K. Primary malignant lymphoma combined with clinically "silent" pheochromocytoma in the same adrenal gland. *World J Surg Oncol* 2015;13:289. doi:10.1186/s12957-015-0711