Caso clínico
Rev Hematol Mex. 2019 abril-junio;20(2):142-145.

Revista de Hematología

Pseudotrombocitopenia inducida por ácido etilendiaminotetraacético (EDTA)

Pseudothrombocytopenia induced by ethylenediaminetetraacetic acid (EDTA).

Inés María Reyes-Peña,[1] Jorge David Ávila-Zambrano,[2,3] Larissa Fernanda Villacrés-Mosquera[3]

Resumen

Se describe el caso clínico de una paciente de 57 años de edad a quien se le realizó la embolización de un aneurisma después de que tuvo una hemorragia subaracnoidea. La paciente ingresó a la unidad de cuidados intensivos para su recuperación evolucionando favorablemente de su cuadro inicial; sin embargo, cuatro días después de su ingreso mostró valores plaquetarios de 14,000/mm^3, sin manifestaciones clínicas de sangrado. Se realizaron múltiples biometrías hemáticas durante los siguientes dos días que mostraron valores de plaquetas menores a 30,000/mm^3, sin evidencia de sangrado, por lo que se sospechó pseudotrombocitopenia. Para confirmar este diagnóstico, se investigó en el laboratorio de los controles realizados y los tubos utilizados para la obtención de las muestras; se analizó un frotis de la muestra obtenida en un tubo con ácido etilendiaminotetraacético (EDTA), en el que se observaron múltiples precipitados de plaquetas a lo largo de todo el extendido, con lo que se diagnosticó pseudotrombocitopenia. Se procedió a obtener una muestra en un tubo con citrato de sodio, misma que mostró valores plaquetarios normales y cuya observación al microscopio fue normal. Por lo que se confirmó el diagnóstico de pseudotrombocitopenia inducida por EDTA.

PALABRAS CLAVE: Pseudotrombocitopenia; ácido etilendiamino tetraacético; citrato de sodio; trombocitopenia.

Abstract

This paper describes the clinical case of a 57-year-old female patient who underwent an aneurysm embolization after subarachnoid hemorrhage. She was then admitted to the intensive care unit for recovery. The patient evolved favorably from her initial symptoms, however, 4 days after her admission she presented platelet values of 14,000/mm^3, without clinical manifestations of bleeding. Multiple confirmatory tests were performed during 2 days that showed platelet values < 30,000/mm^3 repeatedly without evidence of bleeding, so pseudothrombocytopenia was suspected. To confirm this diagnosis, we conversed with the laboratory about the controls performed and the tubes used to obtain the samples. A smear of the sample obtained in a tube with ethylenediaminetetraacetic acid (EDTA) was analyzed with the microscope, in which multiple precipitates of platelets were observed throughout the spread, and pseudothrombocytopenia was diagnosed. A sample was then obtained in a tube with sodium citrate, which presented normal platelet values, and its observation under a microscope was normal. Therefore, the diagnosis of EDTA-induced pseudotrombocitopenia was confirmed.

KEYWORDS: Pseudothrombocytopenia; Ethylenediaminetetraacetic acid; Sodium citrate; Thrombocytopenia.

[1] Departamento de Hematología/Oncología, Hospital Clínica Kennedy, Guayaquil, Ecuador.
[2] Ministerio de Salud Pública, Ecuador.
[3] Escuela de Medicina, Universidad Espíritu Santo, Samborondón, Ecuador.

Recibido: 13 de noviembre 2018
Aceptado: 31 de enero 2019

Correspondencia
Jorge David Ávila Zambrano
jorgeavila@uees.edu.ec

Este artículo debe citarse como
Reyes-Peña IM, Ávila-Zambrano JD, Villacrés-Mosquera LF. Pseudotrombocitopenia inducida por ácido etilendiaminotetraacético (EDTA). Hematol Méx. 2019 abril-junio;20(2):142-145. https://doi.org/10.24245/rhematol.v20i2.3103

ANTECEDENTES

La pseudotrombocitopenia dependiente de EDTA (PT-EDTA) la describió en 1969 Gowland como una falsa trombocitopenia asociada con anticuerpos anti-plaquetas de tipo IgG activados por EDTA, los mismos que reconocen los receptores glicoproteicos GpIIb-IIIa y estimulan la activación plaquetaria mediante la sobreexpresión de antígenos como GMP140, GP55 y la trombospondina, activando la vía tirosina cinasa y finalmente causando aglutinación *in vitro* de plaquetas.[1] Su prevalencia estimada es de 0.1 a 2% en pacientes hospitalizados y se le relaciona con enfermedades como la mononucleosis infecciosa, enfermedad por crioaglutininas, cirrosis hepática, sepsis y con la administración de fármacos de administración extendida: ácido valproico, anticoagulantes orales, antibióticos (ceftriaxona, levofloxacino), olanzapina, abciximab, etc.[2] Sin embargo, la mayoría de los casos son de causa desconocida.

CASO CLÍNICO

Paciente femenina de 57 años de edad con antecedentes de hipertensión arterial crónica no controlada, fue transferida por padecer un cuadro clínico de cuatro días de evolución caracterizado por cefalea occipital de gran intensidad sin respuesta a analgésicos, acompañada de vómitos, con presión arterial de 172/82 mmHg, sin datos clínicos de déficit neurológico. La tomografía axial computada (TAC) simple de cerebro demostró hiperdensidad en cisternas de la base compatible con hemorragia subaracnoidea Fisher II. Posteriormente, la angio-TAC evidenció una imagen sacular de contornos nítidos en el segmento M3 de la arteria cerebral derecha de 4.8 x 5.1 mm. Fue valorada por el servicio de Neurocirugía, donde se indicó derivación, y por el servicio de Medicina Interna, donde se indicó su ingreso a unidad de cuidados intensivos. La paciente fue intervenida quirúrgicamente y se le realizó embolización del aneurisma de la arteria cerebral media derecha y embolización del aneurisma de la arteria cerebral anterior.

La paciente evolucionó favorablemente de su cuadro inicial; sin embargo, 4 días después de su ingreso mostró valores de plaquetas de 14,000/mm^3, sin manifestaciones clínicas de sangrado. Se realizaron biometrías hemáticas subsecuentes, que mostraron la persistencia de la plaquetopenia con cifras alrededor de 21,000/mm^3 (21,000 a 51,000/mm^3). Posteriormente, se pidieron controles de tiempo de protrombina (TP) y tiempo de tromboplastina parcial (TPT) en busca de alguna alteración en la coagulación; sin embargo, los resultados fueron normales. Al tener concentraciones muy variables de plaquetas a lo largo de tres días y sin alteraciones en los valores de coagulación o evidencia de algún tipo de sangrado, se sospechó una falsa trombocitopenia. Para confirmar este diagnóstico, se investigó en el laboratorio de los controles y los tubos utilizados para cada muestra de sangre analizada, así como el orden de los exámenes y los parámetros que se pidieron en cada uno. Se realizó un frotis de la última muestra de sangre obtenida en el laboratorio, en el microscopio se observaron múltiples precipitados de plaquetas a lo largo de todo el extendido; con lo que se diagnosticó pseudotrombocitopenia (**Figura 1**).

Se sospechó que el fenómeno ocurría por hipersensibilidad al ácido etilendiaminotetracético (químico presente en tubos de ensayo para biometrías hemáticas), por lo que se realizó la toma de muestra sanguínea para biometría hemática en tubo con citrato de sodio encontrando una cuenta de plaquetas de 305,000/mm^3. En el frotis de esta muestra de sangre no se observaron agregados de plaquetas (**Figura 2**). Las biometrías subsecuentes se realizaron durante dos días adicionales en tubos con citrato de sodio y mostraron valores normales de plaquetas. Se diagnosticó pseudotrombocitopenia inducida por EDTA y se indicó que para esta paciente

todas las muestras deben tomarse en tubos con citrato de sodio, la paciente fue dada de alta por el servicio de Hematología.

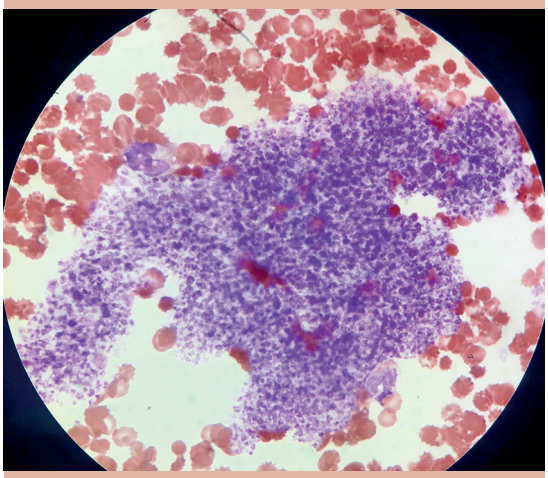

Figura 1. Muestra sanguínea con EDTA observada al microscopio: agregados plaquetarios a lo largo de la imagen.

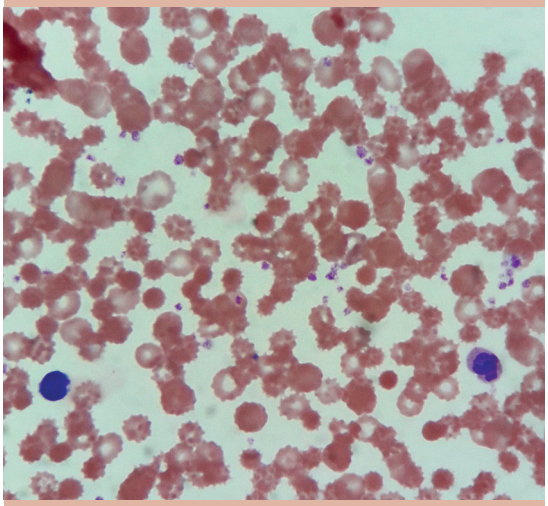

Figura 2. Muestra sanguínea con citrato observada al microscopio: agregados plaquetarios a lo largo de la imagen.

DISCUSIÓN

La pseudotrombocitopenia inducida por EDTA es un fenómeno poco común que puede sobrevenir en pacientes hospitalizados; sin embargo, es necesario tenerlo en cuenta en los casos con concentraciones alteradas de plaquetas en ausencia de manifestaciones clínicas; para así evitar procedimientos innecesarios, diagnósticos erróneos y tratamiento no eficaz y, sobre todo, disminuir el tiempo de estancia del paciente dentro del hospital.

Se han considerado los siguientes criterios para diagnosticar la PT-EDTA: conteo plaquetario típicamente menor a 100,000/mm^3, utilización de tubos de EDTA a temperatura ambiente, tiempo adecuado en el procesamiento de las muestras sanguíneas por el laboratorio, existencia de agregados plaquetarios en los extendidos de los tubos con muestras de EDTA y ausencia de signos y síntomas relacionados con el conteo de plaquetas bajas.[3]

El mecanismo envuelto en este fenómeno se basa en la fijación de un anticuerpo antiplaquetario a las glicoproteínas localizadas en la membrana de las plaquetas. La combinación de la acción quelante del EDTA en los iones de calcio y las bajas temperaturas puede afectar el complejo glicoproteico IIb/IIIa plaquetario, revelando un epítopo de la glicoproteína IIb que normalmente se mantiene oculto. Cuando el autoanticuerpo se une a este nuevo epítopo, la agregación plaquetaria ocurre.[4] Los anticuerpos implicados en este mecanismo son de tipo IgG, IgM e IgA, aunque se han observado combinaciones de IgG e IgM, o IgA e IgG.[5]

Se han propuesto varios mecanismos para contrarrestar este fenómeno, como calentar la muestra sanguínea a 37ºC, neutralizar con citrato de sodio, oxalato de amonio o agregar aminoglucósidos como la amikacina; sin embargo, el mecanismo implicado se desconoce.[6]

https://doi.org/10.24245/rhematol.v20i2.3103

CONCLUSIÓN

Si bien la trombocitopenia por EDTA es un fenómeno poco común, es necesario tenerlo presente; sobre todo en pacientes con conteos plaquetarios bajos sin manifestaciones clínicas. Esto permitirá evitar procedimientos innecesarios con abordajes terapéuticos ineficaces y, a la vez, disminuir el tiempo de hospitalización de los pacientes.

REFERENCIAS

1. Izhar S, Chuphal D, Joshi B. Ethylenediaminetetraacetic acid (EDTA) – Dependent pseudothrombocytopenia: A Case Report. J Clin Diagn Res 2014 Oct;8(10):FL03-FL04.
2. Sarasa C, Arruga C, Denison S. Aprendiendo de los errores: fenómeno EDTA. Medicina de familia.SEMERGEN 2009;35(2):105-107.
3. Lippi G, Plebani M. EDTA-dependent pseudothrombocytopenia: further insights and recommendations for prevention of a clinically threatening artifact. Clin Chem Lab Med 2012; 50(8):1281-1285.
4. Fang CH, Chien YL, Yang LM, Lu WJ, Lin MF. EDTA-dependent pseudothrombocytopenia. Formosan J Surg 2015;48:107-109.
5. Payne A, Pierre R. Pseudothrombocytopenia: a laboratory artifact with potentially serious consequences. Mayo Clin Proc 1984;59(2):123-125.
6. Edgar Carvajal-Vega JPC, López-Villegas J, Mata-Sánchez M. Pseudotrombocitopenia por EDTA en paciente con polineuropatía. Acta Méd Costarric 2016 Abril;58(2):84-87.