

Síndrome nefrótico paraneoplásico, manifestación infrecuente en leucemia linfoblástica aguda en pediatría

Paraneoplastic nephrotic syndrome, an infrequent manifestation in acute lymphoblastic leukemia in children.

Eduardo Liquidano-Pérez, María de Lourdes González-Pedroza, Norma Candelaria López-Santiago, Viviana Londoño-Urrea, Rogelio Alejandro Paredes-Aguilera

Resumen

El síndrome nefrótico como manifestación paraneoplásica de leucemia linfoblástica aguda es infrecuente en la edad pediátrica. Se comunica el caso clínico de un paciente de dos años de edad que inició su padecimiento de tres días de evolución con palidez, astenia, adinamia y edema bpalpebral, clínicamente con adenomegalias en la cadena cervical anterior, de 0.5 cm, móviles, no dolorosas, hepatomegalia, edema bpalpebral y de extremidades inferiores, con sospecha de síndrome nefrótico. Con los estudios de laboratorio y el aspirado de médula ósea que mostró 100% blastos se estableció el diagnóstico de leucemia linfoblástica aguda. Debido a la escasez de información del síndrome nefrótico como manifestación inicial de leucemia linfoblástica aguda en pediatría, no se ha podido delimitar el mecanismo de producción del síndrome nefrótico. Debido a la rara manifestación de síndrome nefrótico paraneoplásico en leucemia linfoblástica aguda, siempre es necesario buscar la causa para individualizar el tratamiento porque esto repercute en la supervivencia.

PALABRAS CLAVE: Síndrome nefrótico; leucemia linfoblástica aguda.

Abstract

Nephrotic syndrome as a paraneoplastic manifestation of acute lymphoblastic leukemia is infrequent in the pediatric age. This paper reports the case of a 2-year-old male with a 3-day history of pallor, asthenia, adynamia and palpebral edema. At physical examination the patient presented 5 mm mobile, non-painful, neck adenomegalies, hepatomegaly, palpebral and lower limb edema; therefore, we suspected nephrotic syndrome. With laboratory studies and bone marrow aspiration showing 100% blasts, a diagnosis of acute lymphoblastic leukemia was established. Given the lack of information about NS as an initial manifestation of acute lymphoblastic leukemia in pediatrics, the exact mechanism for nephrotic syndrome development has not been established. Due to the rare presentation of paraneoplastic nephrotic syndrome in acute lymphoblastic leukemia, it will always be necessary the intentional search of the nephrotic syndrome's cause, which will improve diagnostic accuracy and specific treatment that changes the patients' survival.

KEYWORDS: Nephrotic syndrome; Acute lymphoblastic leukemia.

Servicio de Hematología Pediátrica,
Instituto Nacional de Pediatría (INP),
Ciudad de México.

Recibido: 10 de abril 2019

Aceptado: 12 de julio 2019

Correspondencia

María de Lourdes González Pedroza
lourdesgonpe@hotmail.com

Este artículo debe citarse como

Liquidano-Pérez E, González-Pedroza ML, López-Santiago NC, Londoño-Urrea V, Paredes-Aguilera RA. Síndrome nefrótico paraneoplásico, manifestación infrecuente en leucemia linfoblástica aguda en pediatría. Hematol Méx. 2019 octubre-diciembre;20(4):283-286.
<https://doi.org/10.24245/rhematol.v20i4.3079>

ANTECEDENTES

El síndrome nefrótico es la glomerulopatía primaria más frecuente en pediatría, se define por proteinuria ($> 40 \text{ mg/m}^2\text{SC/h}$), hipoalbuminemia ($< 2.5 \text{ mg/dL}$), edema y dislipidemia. Hasta 90% de los síndromes nefróticos son primarios, los restantes se asocian con enfermedades sistémicas; la manifestación paraneoplásica en la etapa pediátrica es poco frecuente. Se comunica el caso de un paciente con síndrome nefrótico paraneoplásico en leucemia linfoblástica aguda.¹

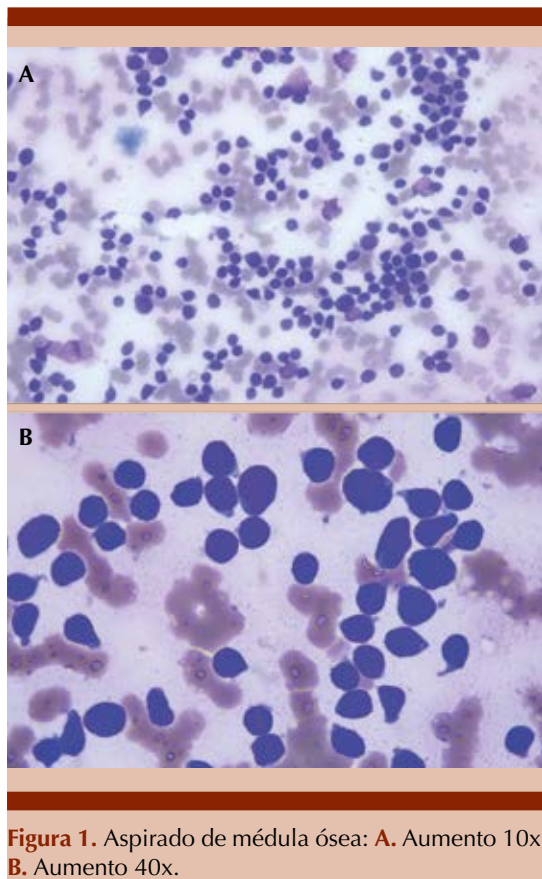
CASO CLÍNICO

Paciente masculino de 2 años 11 meses de edad al diagnóstico, previamente sano, fue llevado a valoración por un padecimiento de tres días de evolución caracterizado por palidez generalizada que se acompañaba de astenia y adinamia, a las 24 horas del inicio se agregó al cuadro edema bpalpebral y en zonas de declive, de predominio matutino, que disminuía durante el transcurso del día, fue llevado con facultativo quien solicitó estudios de laboratorio que evidenciaron: hemoglobina 10 g/dL , hematocrito 27%, leucocitos totales $6900/\text{mm}^3$, diferencial con linfocitosis 88.8%, plaquetas $19,000/\text{mm}^3$, colesterol total 263 mg/dL , triglicéridos 270 mg/dL , albúmina 2.1 mg/dL , deshidrogenasa láctica (DHL) 745 UI/dL , proteínas totales 4.7 mg/dL , electrolitos séricos: Na 144 mEq/L , K 4.4 mEq/L , Cl 107 mEq/L , Ca 8.6 mg/dL , P 6.86 mg/dL , proteinuria de 500 mg/dL y ultrasonido renal con aumento del flujo sanguíneo en el seno renal; el paciente fue referido a un hospital de tercer nivel de atención.

A su llegada se encontró con palidez, presión arterial $165/77 \text{ mmHg}$, con múltiples adenomegalias en la cadena cervical anterior de 0.5 cm móviles, no dolorosas, hepatomegalia 3 cm debajo del borde costal, edema bpalpebral y

de extremidades inferiores hasta la tuberosidad anterior de la tibia. Con estos hallazgos se sospechó síndrome nefrótico, al interrogatorio dirigido negó fiebre, antecedente de infección de las vías respiratorias, gastrointestinal o urinaria. Ante la ausencia de un evento desencadenante claro se solicitó biometría hemática que encontró: hemoglobina 9.5 g/dL , hematocrito 27.2%, leucocitos totales $17,100/\text{mm}^3$, neutrófilos $1000/\text{mm}^3$, linfocitos $15,500/\text{mm}^3$, plaquetas $20,000/\text{mm}^3$, en el frotis de sangre periférica se observó 40% de blastos; química sanguínea con bilirrubina total 1.03 mg/dL , bilirrubina directa 0.06 mg/dL , DHL 354 UI/dL , BUN 10.8 mg/dL , creatinina 0.33 mg/dL , glucosa 171 mg/dL , urea 23.1 mg/dL , ácido úrico 8.1 mg/dL , proteínas totales 4.1 mg/dL , colesterol total 254 mg/dL , triglicéridos 419 mg/dL , albúmina 1.4 mg/dL ; examen general de orina color ámbar claro, densidad 1.031, pH 7, esterasa 25, proteína 500 mg/dL ; en líquido cefalorraquídeo sin evidencia de blastos, radiografía de tórax sin alteraciones. Se realizó aspirado de médula ósea que mostró 100% de blastos morfología L1 FAB (**Figura 1**). Inmunofenotipo HLA DR 51% CD10, CD19 y CD123 positivos, índice ADN 0.99%.

Se estableció el diagnóstico de leucemia linfoblástica aguda, se inició tratamiento con ventana esteroidea con prednisona a dosis de $60 \text{ mg/m}^2/\text{día}$ durante siete días, soluciones de hiperhidratación, para posteriormente iniciar el esquema de quimioterapia en inducción a la remisión en protocolo de riesgo habitual con: vincristina, prednisona, daunorrubicina, L-asparaginasa. Se observó lenta respuesta a la inducción pues al día 14 del tratamiento tuvo 60% de blastos en sangre periférica, por lo que se cambió el tratamiento por un esquema de alto riesgo. Con el nuevo esquema se observó al final del tratamiento de inducción alivio del edema y ausencia de proteinuria, actualmente el paciente se encuentra en fase de mantenimiento en el mes 6 de remisión completa continua.



DISCUSIÓN

La concomitancia del síndrome nefrótico y la neoplasia extrarrenal se describió por primera vez en 1922, es más frecuente en tumores sólidos, el síndrome nefrótico como manifestación paraneoplásica de malignidad hematológica se ha descrito principalmente en adultos en el contexto de linfoma de Hodgkin y leucemia linfocítica crónica.² En niños son pocos los datos disponibles en la bibliografía médica, el síndrome nefrótico se ha reportado como antecedente al diagnóstico de leucemia linfoblástica aguda en menores de un año y la mayoría de los casos reportados tienen como antecedente la administración de tratamiento con glucocorticoides, lo que abre el gran enigma de si el tratamiento

del síndrome nefrótico favoreció la proliferación clonal de leucocitos neoplásicos o se trata de una manifestación paraneoplásica de la leucemia.^{3,4} En el caso que se informa no hubo antecedente de tratamiento inmunosupresor, lo que apoya que el síndrome nefrótico es una manifestación temprana de la leucemia, hasta 12 meses previos al diagnóstico de ésta.

Debido a la escasez de información del síndrome nefrótico como manifestación inicial de leucemia linfoblástica aguda, aún no se ha podido delimitar el mecanismo preciso de producción del síndrome nefrótico en el contexto de enfermedad neoplásica. Hasta ahora no se tiene un claro vínculo fisiopatológico entre la enfermedad neoplásica y el síndrome nefrótico; entre los mecanismos descritos se cree que existe disfunción en la regulación y actividad de los linfocitos T, que ocasiona secreción anormal de citocinas que alteran la permeabilidad de la membrana basal glomerular favoreciendo el depósito de inmunocomplejos, compuestos en parte por antígenos relacionados con la leucemia linfoblástica aguda, causando depósitos en el glomérulo. Es decir, de forma semejante que el síndrome nefrótico primario, el síndrome nefrótico paraneoplásico es mediado por la respuesta inmunitaria.^{5,6}

En reportes encontrados en la bibliografía los hallazgos en la biopsia renal fueron glomeruloesclerosis focal y segmentaria; la lesión renal descrita con más frecuencia en pacientes con síndrome nefrótico concomitante con tumores sólidos es la glomerulonefritis membranosa (81%) en comparación con los pacientes con leucemia linfoblástica aguda que tienen predominantemente nefrosis lipoidea (60%).⁷

El síndrome nefrótico no es la única manifestación renal en el contexto de enfermedades neoplásicas, otras manifestaciones son: infiltración directa, trombosis de la vena renal, arteria renal, así como compresión de los uréteros.

teres, anomalías bioquímicas (hipercalcemia, hiperuricemia), amiloidosis y enfermedad paraneoplásica como síndrome nefrótico.^{8,9}

Como línea de investigación a futuro, los estudios experimentales podrían facilitar la identificación de biomarcadores que distingan el síndrome nefrótico paraneoplásico de otras glomerulopatías, lo que ayudaría al diagnóstico temprano. Todo el personal de salud de primer contacto debe estar familiarizado con este tipo de manifestaciones paraneoplásicas, para la oportuna referencia con el especialista.¹⁰

CONCLUSIÓN

Debido a la heterogeneidad de causas del síndrome nefrótico y la baja frecuencia de manifestación paraneoplásica de leucemia linfoblástica aguda, siempre será necesaria la búsqueda intencionada de la causa subyacente que permita la individualización del tratamiento, pues en el contexto de malignidad la precisión diagnóstica repercute en la supervivencia de los pacientes.

REFERENCIAS

1. Román Ortiz E. Síndrome nefrótico pediátrico. *Protoc Diagn Ter Pediatr* 2014;1:283-301.
2. Luciano RL, Brewster UC. Kidney involvement in leukemia and lymphoma. *Adv Chronic Kidney Dis* 2014;21(1):27-35. Doi: 10.1053/j.ackd.2013.07.004.
3. Arenas MD, Gil MT, Malek T, Farré J, Fernández Morejón FJ, Arriero JM, et al. Nephrotic syndrome as paraneoplastic manifestation of a primary pulmonary lymphoepithelioma-like carcinoma. *Clin Nephrol* 2009;72(3):206-210. DOI: 10.5414/cnp72206.
4. Springate JE, Brecher M, Brentjens J, Feld LG. Glomerulonephritis and chronic myelogenous leukemia. *Child Nephrol Urol* 1988-1989;9(5):298-300.
5. Le Berre L, Bruneau S, Nault J, Renaudin K, Buzelin F, Usal C, et al. Induction of T regulatory cells attenuates idiopathic nephrotic syndrome. *J Am Soc Nephrol* 2009;20(1):57-67. Doi: 10.1681/ASN.2007111244.
6. Sudholt BA, Heironimus JD. Chronic myelogenous leukemia with nephrotic syndrome. *Arch Intern Med* 1983;143(1):168-169.
7. Sahiner S, Ayli MD, Yuksel C, Onec K, Abayli E. Membranous nephropathy associated with acute myeloid leukemia. *Transplant Proc* 2004;36(9):2618-2619. DOI: 10.1016/j.transproceed.2004.09.082.
8. Gagliano RG, Costanzi JJ, Beathard GA, Sarles HE, Bell JD. The nephrotic syndrome associated with neoplasia: an unusual paraneoplastic syndrome. Report of a case and review of the literature. *Am J Med* 1976;60(7):1026-31. DOI: 10.1016/0002-9343(76)90575-1.
9. Khositseth S, Kanitsap N, Warnnissorn N, Thongboonkerd V. IgA nephropathy associated with Hodgkin's disease in children: a case report, literature review and urinary proteome analysis. *Pediatr Nephrol* 2007;22(4):541-6. DOI: 10.1007/s00467-006-0382-1
10. Kasprzak A, Olejniczak K, Przybyszewska W, Zabel M. Cellular expression of interleukin 2 (IL-2) and its receptor (IL-2R, CD25) in lung tumours. *Folia Morphol (Warsz)*. 2007;66(3):159-66.