

https://doi.org/10.24245/rev_hematol.v22i2.5382

Retinitis por citomegalovirus en un paciente con leucemia linfoblástica aguda de células B

Cytomegalovirus retinitis in a B-cell acute lymphoblastic leukemia patient.

Tonathiu Rosales-Barajas,¹ Mayra Monserrat Flores-Juárez,² Adriana Dávila-Camargo,³ Diana Mondragón-González,¹ Karla Valerio-Ramírez,² Héctor Reyes-Fernández²

Resumen

ANTECEDENTES: La retinitis por citomegalovirus es una de las infecciones oportunistas más frecuentes en pacientes inmunodeprimidos, con malignidad hematológica o tratamiento inmunosupresor; es la principal causa de pérdida visual bilateral en pacientes con SIDA. En pacientes con leucemia linfoblástica aguda puede manifestarse durante la fase de mantenimiento del tratamiento, puede ser el primer signo en pacientes con afección del sistema nervioso central o recaída medular.

CASO CLÍNICO: Paciente femenina de 29 años con retinitis por citomegalovirus, con diagnóstico de leucemia linfoblástica aguda tipo b, con agudeza visual en no percepción de luz en ambos ojos a la valoración inicial; con cambios en fondo de ojo que sugerían retinitis por citomegalovirus, con pruebas serológicas negativas a VIH y sin datos de recaída medular o de infiltración al sistema nervioso central. Fue tratada con valganciclovir, con alivio clínico de las lesiones, pero con nulo pronóstico visual.

CONCLUSIONES: En pacientes con sospecha de retinitis infecciosa, se recomienda iniciar tratamiento empírico en caso de pensar en infecciones oportunistas porque el pronóstico depende del inicio de éste, así como del estado inmunológico del paciente.

PALABRAS CLAVE: Retinitis por citomegalovirus; leucemia linfocítica aguda; VIH.

Abstract

BACKGROUND: Cytomegalovirus retinitis is one the most common opportunistic infection in immunosuppressed patients, patients with hematologic malignancy and patients coursing with immunosuppressing therapy. It is the leading cause of bilateral visual loss in AIDS patients. In patients with acute lymphoblastic leukemia, it can present during the maintenance phase and it can be the first sign of central nervous system affection or medullary relapse.

CLINICAL CASE: A 29-year-old female patient with cytomegalovirus retinitis and the diagnosis of B-cell acute lymphoblastic leukemia. Patient first arrived to our service with visual acuity of no light perception in both eyes, posterior segment examination findings suggestive of cytomegalovirus retinitis, serological tests negative to HIV and without evidence of medullary relapse or central nervous system affection. She was treated with valganciclovir, showing clinical improvement of the retinal lesions but with poor visual prognosis.

CONCLUSIONS: In immunosuppressed patients with suspicion of infectious retinitis, empirical therapy should be started as soon as possible due to the relationship between prognosis and the time elapsed since the beginning of the disease and the start of the treatment, as well as the patient's immunologic status.

KEYWORDS: Cytomegalovirus retinitis; Acute lymphoblastic leukemia; HIV.

¹ Instituto Mexicano del Seguro Social, México.

² Residente de Oftalmología, Instituto Mexicano del Seguro Social, México.

³ Adscrita al Departamento de Oculoplástica.

Hospital de Especialidades número 71, Instituto Mexicano del Seguro Social, Torreón, Coahuila, México.

Recibido: abril 2021

Aceptado: mayo 2021

Correspondencia

Tonathiu Rosales-Barajas
tona_29rb@hotmail.com

Este artículo debe citarse como: Rosales-Barajas T, Flores-Juárez MM, Dávila-Camargo A, Mondragón-González D, Valerio-Ramírez K, Reyes-Fernández H. Retinitis por citomegalovirus en un paciente con leucemia linfoblástica aguda de células B. Hematol Méx. 2021 abril-junio; 22 (2): 111-115.

ANTECEDENTES

La retinitis por citomegalovirus es la infección oportunista más frecuente en pacientes inmunodeprimidos por quimioterapia, trasplante de órganos o infección por virus de inmunodeficiencia humana (VIH). El citomegalovirus es la causa principal de pérdida de visión bilateral en pacientes con síndrome de inmunodeficiencia humana (SIDA), principalmente en aquéllos con conteo de CD4+ < 50 cél/μL.¹ También se ha evidenciado que la genética del paciente desempeña un papel decisivo en la aparición de esta enfermedad.²

Se ha descrito que ocurre durante la fase de mantenimiento en el tratamiento contra la leucemia linfoblástica aguda y en pacientes con trasplante de células hematopoyéticas.³ Puede ser el primer signo de recaída medular o afectación del sistema nervioso central tras remisión completa.⁴

Se comunica un caso clínico de retinitis por citomegalovirus en una paciente con diagnóstico de leucemia linfoblástica aguda tipo B en tratamiento y protocolo de trasplante de células hematopoyéticas, VIH negativa, en quien se descartó infiltración al sistema nervioso central.

CASO CLÍNICO

Paciente femenina de 29 años, con antecedente de leucemia linfoblástica aguda tipo B, referida al servicio de Oftalmología por baja visual de ambos ojos de un mes de evolución.

A la exploración oftalmológica se evidenció agudeza visual de ambos ojos (AO) en no percepción de luz (NPL), presión intraocular del ojo derecho (OD) de 12 mmHg y del ojo izquierdo (OI) de 14 mmHg (tonómetro Goldmann). En el segmento anterior ambos ojos con pupila midriática arrefléctica, resto sin alteraciones. Al fondo de ojo derecho se observaron medios

claros, papila con edema, sin bordes definidos, hemorragias peripapilares y perivasculares con afección de cuatro cuadrantes, tortuosidad vascular, áreas de isquemia periférica en 360°, retina aplicada (**Figura 1**). En el ojo izquierdo se observaron medios claros, papila con bordes borrados, hemorragias peripapilares y perivasculares con afección de cuatro cuadrantes, tortuosidad vascular, áreas de isquemia periférica en 360°, retina aplicada. **Figura 2**

La fluorangiografía mostró hiperfluorescencia por filtración a nivel de la papila en fases tempranas y tardías, así como llenado arterio-venoso y colateral deficiente, con áreas de hipoperfusión en toda la retina por defecto de llenado importante. **Figura 3**

La biometría hemática solo mostraba leucocitosis con predominio de neutrófilos, linfopenia y anemia leve (Hb 11.8 g/dL).

Se realizó aspirado de médula ósea y se descartó su participación. Solicitamos TORCH con resultados negativos, a excepción de anticuerpos para citomegalovirus que resultaron elevados IgM 0.13 (< 0.89 U/mL) e IgG 106.80 (< 4.99 U/mL). Se obtuvo muestra de líquido cefalorraquídeo para confirmar el diagnóstico que resultó positivo para citomegalovirus y se descartó por completo infiltrado al sistema nervioso central. Se decidió inicio de tratamiento con valganciclovir 900 mg cada 12 horas vía oral a dosis de inducción durante 21 días y posterior dosis de mantenimiento de 900 mg cada 24 horas durante tres meses. A dos semanas de haber iniciado el tratamiento se observó disminución del edema papilar, así como de las hemorragias en llama, se apreciaron exudados duros con extensión sobre la arcada inferior y el sector nasal inferior con persistencia de la tortuosidad vascular. **Figura 3**

Al momento de la redacción de este caso clínico la paciente se encuentra a un año y medio de

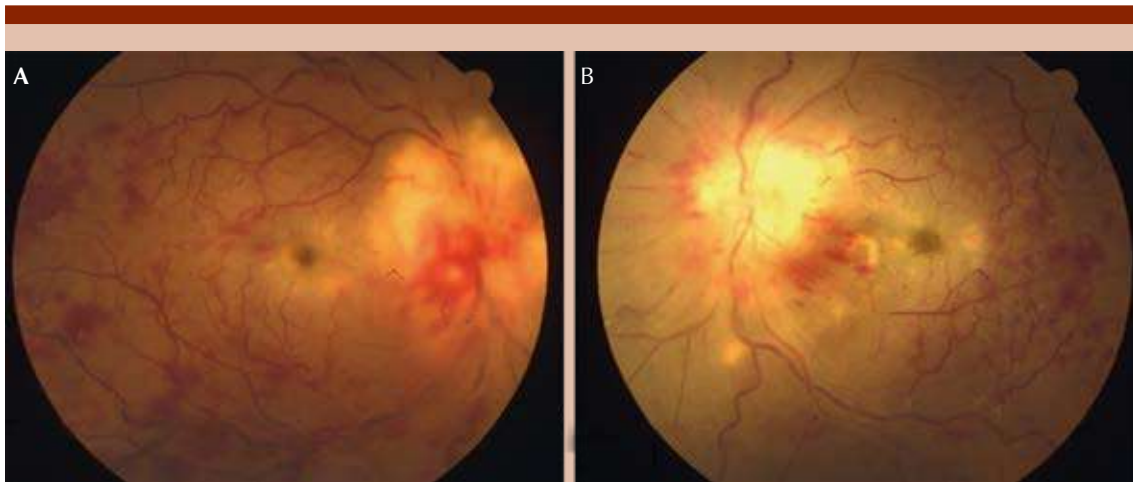


Figura 1. A. Fotografía clínica, ojo derecho. Pérdida de bordes papilares sobreelevados con hemorragias peripapilares. Vasos tortuosos con hemorragias en llama periféricas 360°. **B.** Fotografía clínica del ojo izquierdo sin tratamiento.

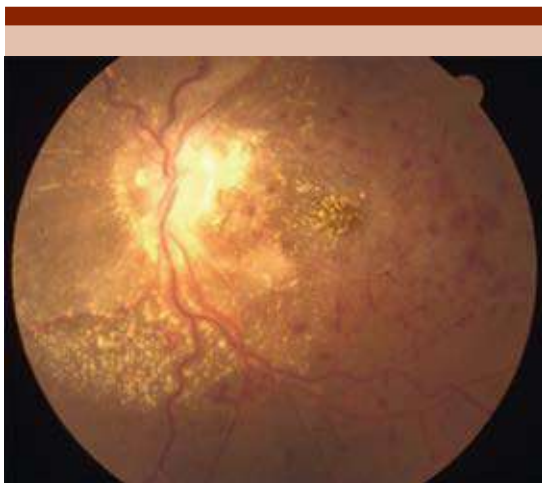

Figura 2. Fotografía clínica del ojo izquierdo postratamiento. Disminución del edema papilar, así como de las hemorragias en llama; exudados duros siguiendo la arcada inferior. Persistencia de la tortuosidad vascular.

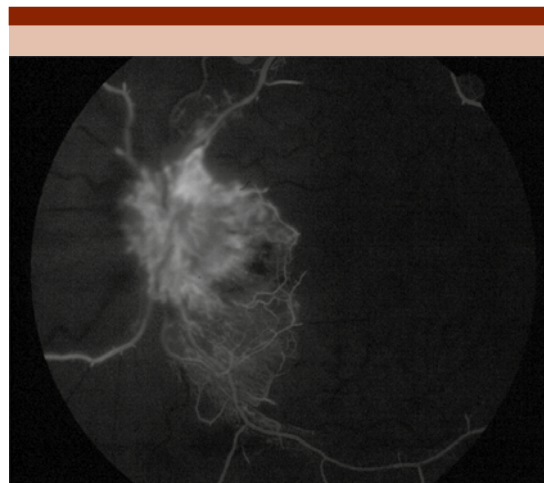


Figura 3. Angiografía con fluoresceína del ojo izquierdo. Fase arteriovenosa, con llenado colateral deficiente, áreas de hipofluorescencia por defecto de llenado en toda la retina.

observación, por el momento sin recaída de la enfermedad de base.

DISCUSIÓN

La retinitis por citomegalovirus ocurre en pacientes VIH positivos, con recuento de células CD4+ menor de 50/ μ L.⁵ También se ha reportado en pacientes inmunodeprimidos por malignidad hematológica, terapia inmunosupresora y enfermedad autoinmunitaria, así como en pacientes con trasplante de médula ósea y de órgano sólido.⁶ En nuestro caso, la inmunosupresión fue secundaria al diagnóstico de leucemia linfoblástica aguda de células B. Se han realizado estudios que mencionan que las manifestaciones oculares de la leucemia, incluida la retinitis por citomegalovirus, son más frecuentes en la variedad de leucemia mieloide aguda que en leucemia linfoblástica aguda.⁷ La pérdida del control inmunológico mediado por linfocitos, así como los cambios en el estado de diferenciación o activación de las células que albergan citomegalovirus latente, pueden dar como resultado la reactivación del virus y la producción de progenie viral.⁸

Se sospechó retinitis por citomegalovirus por las lesiones observadas en fondo de ojo típicas de un patrón hemorrágico-edematoso, además de la elevación sérica de IgG e IgM para citomegalovirus; su último aspirado negativo de médula ósea permitió descartar infiltración sistémica. Está descrito que la prueba para la confirmación de este diagnóstico se realiza mediante reacción en cadena de polimerasa (PCR) en humor acuoso, humor vítreo o líquido cefalorraquídeo, por lo que solicitamos la toma de este último, confirmando el diagnóstico y descartando infiltración al sistema nervioso central y al nervio óptico.

El tratamiento con antivirales sistémicos (valganciclovir oral, ganciclovir intravenoso, foscarnet, fomivirsen y cidofovir) junto con la administración local de antivirales (ganciclovir intravítreo,

fomivirsen o cidofovir) para evitar la rápida regresión de la enfermedad son una opción eficaz en el tratamiento de retinitis por citomegalovirus.

El régimen típico de tratamiento de la retinitis por citomegalovirus comienza con dos a tres semanas de fase de inducción, seguida de una fase de mantenimiento a largo plazo, ya que existe riesgo de recaída en incluso el 50% de los casos porque los fármacos anti-citomegalovirus son viroestáticos.⁹

Es de importancia hacer el diagnóstico diferencial en un paciente con leucemia linfoblástica aguda con afectación ocular entre una infiltración al nervio óptico y un proceso infeccioso o vascular. Se recomienda iniciar tratamiento empírico en cualquier situación, no solo contra citomegalovirus, sino también contra otras infecciones oportunistas, como necrosis retiniana progresiva, toxoplasmosis, etc. El pronóstico visual dependerá del diagnóstico temprano e inicio adecuado del tratamiento, así como del estado inmunológico del paciente. En el caso de esta paciente el diagnóstico de retinitis por citomegalovirus se estableció de forma tardía ensombreciendo el pronóstico visual.

Este caso nos muestra la evolución que puede tener un paciente con leucemia linfoblástica aguda tipo B y retinitis por citomegalovirus, su mala evolución y pronóstico visual adverso sin un tratamiento oportuno. Aprendimos que en todo paciente con este tipo de enfermedades de base y en general pacientes con inmunodepresión debe protocolizarse la valoración por oftalmología para lograr la detección oportuna y el tratamiento adecuado, mejorando el pronóstico visual. Creemos que esta paciente pudo haber tenido buena recuperación de haber establecido el diagnóstico más temprano. Compartimos este caso en beneficio de los pacientes con este diagnóstico y para médicos oftalmólogos que se encuentren con casos similares.

REFERENCIAS

1. Rojas-Juárez S. Manual de retina médica y quirúrgica. 1a ed. Wolters Kluwer; 2017.
2. Sezgin E, An P, Winkler CA. Host genetics of cytomegalovirus (CMV) pathogenesis. *Front Genet* 2019; 10. doi. 10.3389/fgene.2019.00616.
3. Han SB, Lee JH, Lee JW, Chung NG, et al. Cytomegalovirus retinitis diagnosed after completion of chemotherapy for acute lymphoblastic leukemia in an adolescent. *J Pediatr Hematol Oncol* 2015; 37 (2): e128-30. doi. 10.1097/MPH.0000000000000252.
4. Mateo J, Abarzuza R, Núñez E, Cristóbal JA. Bilateral optic nerve infiltration in acute lymphoblastic leukemia in remission. *Arch Soc Esp Ophthalmol* 2007; 82 (3): 167-70. doi. 10.4321/s0365-66912007000300009.
5. Chawla R, Venkatesh P, Garg SP, Mandal S, et al. Cytomegalovirus retinitis in a patient with non-Hodgkin's lymphoma: A diagnostic dilemma. *Eur J Ophthalmol* 2005; 15 (1): 153-7.
6. Ho M, Invernizzi A, Zagora S, Tsui J, et al. Presenting features, treatment and clinical outcomes of cytomegalovirus retinitis: Non-HIV patients vs HIV patients. *Ocul Immunol Inflamm* 2020; 28 (4): 651-8. <https://doi.org/10.1080/09273948.2019.1604003>.
7. Orhan B, Malbora B, Bayar SA, Avci Z, et al. Ophthalmologic findings in children with leukemia: A single-center study. *Turk Ophthalmol* 2016; 46 (2): 62-7. doi. 10.4274/tjo.03880.
8. Radwan A, Metzinger JL, Hinkle DM, Foster CS. Cytomegalovirus retinitis in immunocompetent patients: Case reports and literature review. *Ocul Immunol Inflamm* 2013; 21 (4): 324-8. doi. 10.3109/09273948.2013.786095.
9. Tripathy K, Mittal K, Venkatesh P, Bakhshi S, et al. Treatment of unilateral zone i cytomegalovirus retinitis in acute lymphoblastic leukemia with oral valganciclovir and intravitreal ganciclovir. *Oman J Ophthalmol* 2017; 10 (3): 250-2. doi. 10.4103/ojo.OJO_190_2016.