

https://doi.org/10.24245/rev_hematol.v22i4.6974

Complicaciones urológicas en los pacientes con malignidades hematológicas

Urological complications in patients with hematologic malignancy.

Luis Alberto Dorantes-Carrillo,¹ Diego Mauricio Barbosa-Loría,² Maricruz Morales-De Azcué,³ Isaac Roberto Labra-Salgado,² Javier de Jesús Morales-Adrián²

Resumen

ANTECEDENTES: La solicitud de atención médica en el servicio de urgencias por motivos urológicos es frecuente en el paciente con malignidad hematológica, debido a que su enfermedad de base *per se* corresponde a un estado deficitario de la inmunidad, hemostasia y trombosis. En ellos, la quimioterapia suele ocasionar periodos prolongados de citopenias profundas, siendo éste el momento de mayor riesgo de infecciones y complicaciones hemorrágicas, lo que representa causa importante de mortalidad entre estos pacientes.

CASO CLÍNICO: Paciente masculino de 59 años de edad con los diagnósticos de leucemia mieloblástica aguda y nefrolitiasis que a lo largo de su tratamiento manifestó hematurias e infecciones urinarias de repetición que ameritaron manejo conjunto de los servicios de Urología y Hematología en un hospital de tercer nivel del sureste mexicano.

CONCLUSIONES: Las complicaciones urológicas representan verdaderas urgencias en estos pacientes, siendo un reto terapéutico por la falta de guías unificadas que normen el proceder en estos casos, así como la tendencia de estos pacientes a ser poco aptos para procedimientos quirúrgicos resolutivos, ya sea por el bajo estado funcional o por la capacidad mermada de hemostasia y trombosis, ocasionados por la malignidad hematológica misma o por el tratamiento.

PALABRAS CLAVE: Leucemia; nefrolitiasis; hematuria; infección de vías urinarias; urología; hematología.

Abstract

BACKGROUND: Request for medical attention in the emergency department is frequent in patients with hematologic malignancy, because its underlying disease *per se* corresponds to a sub-optimal status of immunity, hemostasis and thrombosis. In these patients, chemotherapy often causes prolonged periods of deep cytopenia, being this the moment of greater risk of infections and bleeding complications, which contributes as a major cause of mortality among these patients.

CLINICAL CASE: A 59-year-old male patient with diagnoses of acute myeloblastic leukemia and nephrolithiasis who throughout his treatment presented hematuria and recurrent urinary tract infections that required joint management of Urology and Hematology services in a tertiary hospital in Mexican southeast.

CONCLUSIONS: Urological complications are considered real urgencies in patients with hematologic malignancy and represent a therapeutic challenge primarily due to the lack of joint management guidelines to regulate the proper treatment in these cases, as well the patients that are ineligible for surgery, either by the low functional status and/or impaired hemostasis and thrombosis, caused by hematologic malignancy itself or treatment.

KEYWORDS: Leukemia; Nephrolithiasis; Hematuria; Urinary tract infections; Urology; Hematology.

¹ Facultad de Medicina; Universidad Autónoma de Yucatán, Yucatán, México.

² Hospital Regional Mérida Elvia Carrillo Puerto, ISSSTE, Yucatán, México.

³ Servicio de Hematología, Instituto Nacional de Cancerología, Ciudad de México.

Recibido: febrero 2022

Aceptado: abril 2022

Correspondencia

Luis Alberto Dorantes Carrillo
luisdorantescarrillo@gmail.com
Diego Mauricio Barbosa Loría
diegobarbosa1@gmail.com

Este artículo debe citarse como: Dorantes-Carrillo LA, Barbosa-Loría DM, Morales-De Azcué M, Labra-Salgado IR, Morales-Adrián JJ. Complicaciones urológicas en los pacientes con malignidades hematológicas. Hematol Mex 2021; 22 (4): 246-258.

ANTECEDENTES

Las malignidades hematológicas son un grupo de enfermedades caracterizadas por un desarrollo y proliferación anormal de precursores hematopoyéticos que han sufrido anomalías en los procesos de regulación y diferenciación celular normales, ocasionando la acumulación de células inmaduras con alto consumo metabólico en la médula ósea y otros órganos linfoides con las consecuencias clínicas que esto conlleva.^{1,2} Las complicaciones urológicas en estos pacientes pueden ser consecuencia de estados patológicos previos (nefrolitiasis urinaria), por la enfermedad hematológica misma (infiltración leucémica, trombocitopenia severa, coagulación vascular diseminada, infecciones víricas o bacterianas) o por el tratamiento (toxicidad hematológica por quimio o radioterapia). De hecho, algunos reportes indican que los hallazgos de afecciones genitourinarias en autopsias de pacientes con malignidades hematológicas superan el 50%,³ los motivos más frecuentes de consulta urgente en urología por el paciente oncológico son: hematuria, de origen vesical o de vías urinarias altas, cistitis secundaria a radiación, por quimioterapia secundaria a antineoplásicos, como la ciclofosfamida, vírica, especialmente en los pacientes con regímenes de quimioterapia mieloablativos en protocolo de trasplante de células progenitoras hematopoyéticas, uropatías obstructivas con o sin infección asociada, síndrome de Wunderlich, fístulas vesicales o dolor.⁴ Para efectos de este caso clínico, la incidencia de nefrolitiasis *de novo* entre pacientes con enfermedades hematológicas que han recibido quimioterapia se ha reportado en alrededor del 5.5%, es más común en trastornos linfoproliferativos (72.2%), que en mieloproliferativos (27.8%). Asimismo, la diabetes tipo 2, la hiperuricemia y la hipercalcemia fueron factores predictores de nefrolitiasis.⁴ Debe considerarse que los pacientes con malignidades hematológicas tienen un elevado riesgo de padecer hiperuricemia e hiperfosfatemia, espe-

cialmente en estados patológicos secundarios al tratamiento, como en el síndrome de lisis tumoral en sujetos con alta carga neoplásica que se someten a tratamiento intensivo. Aunque la infiltración al sistema nervioso central y sitios santuario como el testículo confieren mal pronóstico a los pacientes con esta enfermedad, el riñón y el uréter también deben considerarse posibles sitios de infiltración, aunado a que los síntomas son tórpidos y sobrevienen en un bajo porcentaje de pacientes con dolor en el flanco y hematuria.⁵ El tratamiento de los pacientes con cánceres hematológicos y nefrolitiasis concomitante sigue siendo un reto terapéutico; pues si los síntomas y la hematuria son escasos, es difícil justificar un procedimiento quirúrgico invasivo y habrá tendencia a un manejo conservador con un curso terapéutico de antimicrobianos o antifúngicos; a su vez, los pacientes con síntomas frecuentes o hemorragias que pongan en riesgo la vida, raras veces se encuentran en condiciones aptas para una intervención quirúrgica, por lo que persiste la interrogante del abordaje más adecuado en ese tipo de pacientes al haber escasa bibliografía disponible del tema, así como falta de guías de práctica clínica para un manejo uniforme entre los profesionales de la salud.

CASO CLÍNICO

Paciente masculino de 59 años de edad, sin padecimientos crónico-degenerativos, con exposición positiva a mielotóxicos (pesticidas), quien inició su padecimiento actual dos meses antes del diagnóstico (febrero de 2019) con pérdida de peso, fiebre, malestar general, astenia y adinamia; en el protocolo diagnóstico se evidenció hiperleucocitosis (238 mil leucocitos/mL³) sin datos clínicos de leucostasis, trombocitopenia y anemia grado III según la OMS; en el aspirado de médula ósea se encontró morfología compatible con leucemia mieloide aguda monocítica escasamente diferenciada (M5a de la clasificación Franco-Américo-Británica), que

se corroboró con inmunofenotipo; el resto de los estudios genéticos otorgaron riesgo intermedio. En protocolo prequimioterapia encontramos función renal conservada por depuración de creatinina y CKDPI, ecocardiograma con función cardíaca conservada, hepatoesplenomegalia de 3 cm por debajo de reborde costal. Por lo anterior se inició tratamiento citorreductor con esteroides (dexametasona) durante cuatro días, posteriormente con ciclo de inducción a la remisión (abril de 2019) con un esquema de 7 + 3 (citarabina-doxorrubicina), como efecto adverso de la quimioterapia se reportó toxicidad hematológica grado III/IV, que ameritó transfusión de hemoderivados por la anemia y trombocitopenia, así como neutropenia febril, que fue tratada con antimicrobianos profilácticos; los cultivos de orina, sangre periférica y vía central se reportaron sin desarrollo bacteriano o fúngico. Valoración de enfermedad después de la inducción en remisión, por lo que se procedió a continuar el esquema de quimioterapia de primera posremisión (junio de 2019) con altas dosis de citarabina (HiDAC, por sus siglas en inglés), el paciente tuvo la misma toxicidad hematológica, en esta ocasión con hematuria grado II, se encontró anemia grado IV de la OMS, trombocitopenia severa (2 mil plaquetas), perfil de coagulación normal, en estudios de imagen existencia de lito coraliforme derecho que abarcaba los tres cálices y la pelvis renal (**Figuras 1 y 2**), y cultivo de orina con desarrollo de *Candida tropicalis* y *E. coli*, que ameritó tratamiento con antimicrobianos y transfusión de hemoderivados. En reunión el servicio de Urología se decidió conjuntamente dar tratamiento conservador con cobertura antimicrobiana por las condiciones hematológicas, clínicas y funcionales que contraindicaban en ese entonces cualquier abordaje quirúrgico.

El paciente tuvo recuperación hematológica al día +50 de la quimioterapia, inició segunda posremisión con HiDAC (agosto de 2019) con persistencia de la hematuria y cuadros

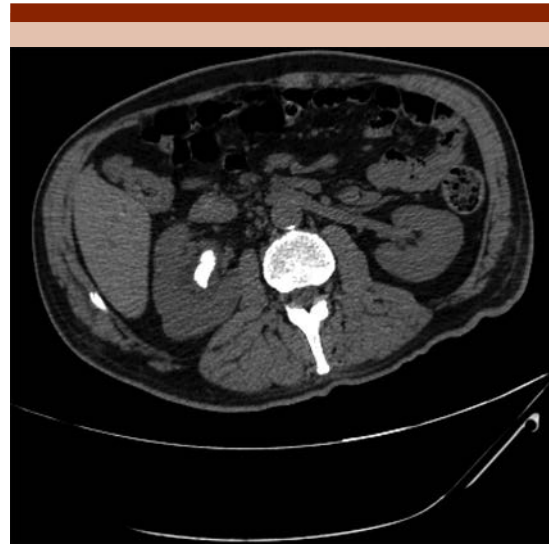

Figura 1. UroTAC simple de corte transversal, en la que se observa lito coraliforme derecho.

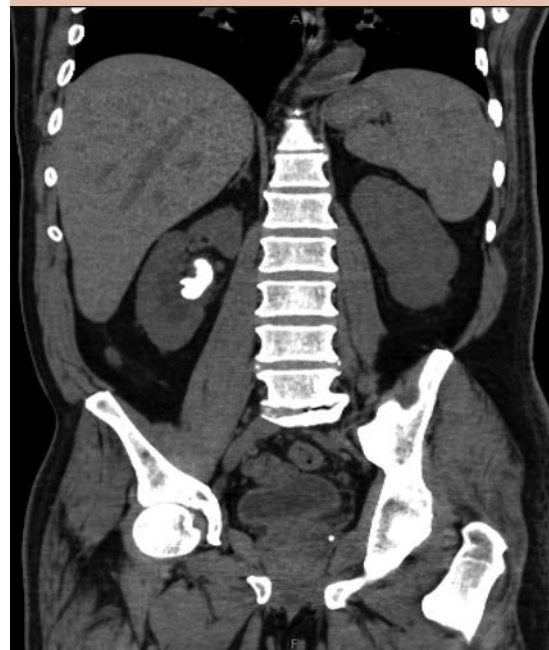


Figura 2. UroTAC simple de corte coronal, en la que se observa lito coraliforme derecho.

febriles concordantes con los periodos de mayor toxicidad hematológica asociada con la quimioterapia; asimismo, los reportes de los cultivos indicaron existencia de la misma cepa bacteriana y fúngica reportada previamente; la severidad de la hemorragia aumentaba con cada ciclo de tratamiento, al principio era hematuria macroscópica, que evolucionó posteriormente a hematuria con coágulos, por lo que el requerimiento transfusional se vio incrementado. En los antibiogramas se evidenció resistencia a antimicrobianos prescritos previamente, por lo que se escaló el tratamiento a equinocandinas y carbapenémicos de tercera generación; se decidió continuar con manejo conservador de la nefrolitiasis por malas condiciones hematológicas y alto riesgo quirúrgico, el paciente tuvo recuperación hematológica al día +52. En valoración de la enfermedad hematológica en remisión, se decidió continuar con quimioterapia de mantenimiento con citarabina a dosis bajas (octubre de 2019); a pesar de ello, tuvo recidiva de los síntomas urológicos y persistencia de cultivos positivos en el periodo de citopenias tratadas exitosamente con transfusión de hemoderivados y antimicrobianos, por lo que se indicó siguiente ciclo de quimioterapia (noviembre de 2019) con citarabina a dosis bajas atenuadas al 50% de la dosis convencional, mostrando de nueva cuenta hematuria en esta ocasión grado III y choque séptico, por lo que se decidió la suspensión electiva del tratamiento hematológico hasta el alivio de la nefrolitiasis e infecciones condicionantes del manejo de alto riesgo en el paciente; al contar con condiciones hematológicas adecuadas, el servicio de Urología realizó nefrolitotomía percutánea estándar (24 Fr) con los hallazgos transquirúrgicos de lito coraliforme que abarcaba los tres cálices y la pelvis renal en apariencia formado por ácido úrico, que se fragmentó y pulverizó en su totalidad, posteriormente se colocó un catéter doble J para el drenaje de litos residuales, después de la cirugía tuvo fiebre de más de 38.5°C e infección de las

vías urinarias (Clavien-Dindo I-II), que fueron tratadas con antipiréticos y tratamiento antibiótico con alivio de los síntomas urológicos; se valoró enfermedad hematológica que se encontraba en remisión, por lo que se continuó con los ciclos subsecuentes de quimioterapia con citarabina a dosis bajas al 50% de la dosis convencional administrada mensualmente (enero-marzo 2020); después de la quimioterapia en marzo, el paciente tuvo hematuria macroscópica, fiebre, dolor y cultivos positivos a los mismos patógenos durante el periodo de citopenias secundarias al tratamiento, se decidió suspender tratamiento hematológico por el alto riesgo de mortalidad y complicaciones, se realizó revaloración de la nefrolitiasis con tomografía simple de abdomen que evidenció litiasis residual en el cáliz inferior renal derecho de 0.4 cm, que ameritó reintervención quirúrgica con ureterorenoscopia más litotripsia láser; debido a la reconversión de los hospitales para la atención de pacientes con infección de SARS-CoV-2, fue posible realizar la cirugía en mayo de 2020, en este procedimiento quirúrgico se corroboró un lito de 0.4 cm que se fragmentó y pulverizó en su totalidad, en el periodo quirúrgico mediato el paciente tuvo choque séptico (Clavien-Dindo IV) que ameritó estancia en la unidad de cuidados intensivos, administración de aminos vasoactivas, antimicrobianos y antifúngicos de amplio espectro al reportarse en cultivos de sangre periférica *E. coli* y *Candida tropicalis*, cursando con insuficiencia renal aguda y hepática severa con recuperación clínica completa a los 30 días de la cirugía. Posterior a ello, en junio de 2020, se documentó infección por SARS-CoV-2 por hallazgos típicos en tomografía (criterios de la Sociedad Británica de Imagen Torácica) y PCR positiva; el paciente inició con síntomas típicos, en estadio IIB (prueba PCR positiva, tomografía con lesiones, hallazgos clásicos y requerimiento de oxígeno suplementario) y recibió tratamiento con dexametasona a dosis de 6 mg durante 10 días con recuperación clínica y sin dependencia de oxí-

geno a las tres semanas de la infección. En total, la quimioterapia se suspendió de manera electiva durante cuatro meses (abril-julio de 2020) por las complicaciones urológicas y la infección por COVID-19; a pesar de ello, en la evaluación de la enfermedad hematológica en julio de 2020 se encontró enfermedad mínima residual no detectable con respuesta hematológica completa y sobrecarga de hierro, por lo anterior, y al no haber síntomas urinarios ni infecciosos después de la cirugía, se decidió ingreso a esquema de quimioterapia de mantenimiento con un agente alquilante de aplicación subcutánea y ambulatoria (azacitidina a dosis de 75 mg/m² durante siete días) mensualmente. Al momento de la redacción de este reporte (enero de 2021), el paciente ha recibido seis ciclos de azacitidina permaneciendo en remisión, posterior a cada uno de ellos se documentó toxicidad hematológica grado II sin requerimientos transfusionales, eventos febriles, infecciosos o hemorrágicos.

PRINCIPALES COMPLICACIONES UROLÓGICAS EN PACIENTES CON MALIGNIDADES HEMATOLÓGICAS

La cistitis hemorrágica secundaria a toxicidad por quimioterapia se caracteriza por la inflamación de la mucosa y submucosa, siendo la hemorragia procedente de esta última en condiciones hiperémicas, esta complicación es más frecuente en pacientes que reciben ciclofosfamida, su metabolito, la acroleína, es la causa directa de la toxicidad en las vías urinarias. Esto es más frecuente durante o de manera inmediata a la administración del medicamento, por lo anterior, los esquemas de quimioterapia actuales contemplan la hidratación agresiva y administración de MESNA (sodio-2-mercaptoetano), este fármaco forma un complejo con los metabólicos urotóxicos derivados de este tipo de agentes, el complejo es inactivado y se elimina en la orina sin los efectos tóxicos mencionados.⁶ La cistitis hemorrágica es causa importante de morbilidad

y mortalidad y ocurre hasta en un 25% de los pacientes sometidos a trasplante alogénico de células progenitoras hematopoyéticas,⁷ pues los regímenes mieloablativos prescritos en estos protocolos suelen ser a altas dosis ocasionando citopenias profundas, prolongadas y reactivación de ciertos virus urotrópicos; la severidad de las mismas suele ir de moderada a severa, ocasionando uropatía obstructiva y aumentando el riesgo de insuficiencia renal posrenal. El Instituto Nacional de Cáncer de Estados Unidos reconoce los criterios de Arthur para clasificar la severidad de la cistitis hemorrágica en este grupo de pacientes, a saber, grado 0: sin hematuria; grado I: más de 50 eritrocitos por campo; grado II: hematuria macroscópica; grado III: hematuria macroscópica con coágulos; grado IV: hematuria macroscópica con coágulos que condicionan obstrucción de la vía urinaria y, por ende, insuficiencia renal posrenal.⁸ Respecto al abordaje hematológico, la primera medida es identificar y suspender en lo posible la causa primaria de la hemorragia, en general estas complicaciones sobrevienen cuando el paciente se encuentra en citopenias secundarias a la toxicidad hematológica, por lo que la trombocitopenia severa es esperada y debe tratarse de manera agresiva con transfusiones de hemoderivados cuando ésta represente un riesgo de sangrado (habitualmente conteos menores a 20,000/mL³) y administración de factores estimulantes de colonias con la finalidad de corregir los defectos cualitativos de plaquetas y de mantener un nivel adecuado de hemoglobina que permita la difusión de oxígeno necesaria para mantener la estabilidad hemodinámica del paciente y un adecuado estado de coagulación en caso de que el paciente sea elegible para tratamiento quirúrgico.⁹ A pesar de lo anteriormente expuesto, la trombocitopenia severa no suele ocasionar hematuria macroscópica. La administración de fármacos antifibrinolíticos, como el ácido épsilon aminocaproico o tranexámico, no ha demostrado eficacia en el tratamiento de la hematuria, pues

su bajo perfil de seguridad radica en que la dosis debe ajustarse a la función renal, así como al alto riesgo de anuria mecánica por la formación de coágulos en el lumen de la vía urinaria.¹⁰

La *cistopatía por radiación* ocurre en pacientes sometidos a radioterapia pélvica, por ejemplo, pacientes con mieloma múltiple con plasmocitomas en dicha zona, la cistopatía tiene curso tórpido y crónico secundario a la fibrosis de la pared vesical con la formación de teleangiectasias y disminución de la distensibilidad vesical.¹¹

La *nefrolitiasis* es una de las enfermedades urológicas más comunes, su incidencia y prevalencia se reporta actualmente entre 0.1-0.3% y 5-10% en la población general, respectivamente.¹² Los factores de riesgo identificados son: raza caucásica, sexo masculino, antecedente familiar de nefrolitiasis, inmovilización, infecciones urinarias, tratamiento con glucocorticoides, hipercalcemia, hiperuricosuria, hiperoxaluria, hipocitria.^{13,14} El papel de los glucocorticoides en el tratamiento de las malignidades hematológicas es fundamental en los esquemas de quimioterapia con intención curativa o paliativa, ya que las células neoplásicas son altamente sensibles a este tipo de fármacos;⁴ se ha reportado que los pacientes durante la quimioterapia de inducción a la remisión tienen un riesgo 4.5 mayor que la población en general de padecer nefrolitiasis, así como 2.2 veces más riesgo durante la terapia de consolidación.⁴ Un estudio realizado por Kim, que incluyó 901 pacientes con malignidades hematológicas y 40,503 sin esa condición, encontró una edad promedio de 45.3 años, relación masculino:femenino de 1.14:1, el tamaño de los litos en promedio fue de 4.3 mm con desviación estándar de 0.8 mm, el sitio más común del hallazgo fue en el uréter superior, y los síntomas principales fue dolor en el flanco y hematuria macroscópica con 43.3 y 36.6%, respectivamente.^{4,14} En este estudio se aprecia la tendencia a tratar de manera invasi-

va a los pacientes sanos, pues el 64% recibió tratamiento con litotripsia extracorpórea con ondas de choque (ESWL, por sus siglas en inglés) o cirugía retrógrada intrarrenal (RIRS, por sus siglas en inglés). En comparación con el grupo con malignidades hematológicas en donde hubo tendencia a un tratamiento conservador con el 55.7% de los pacientes abordados de esta manera, mientras que la ESWL y RIRS se realizó en sólo el 37.9 y 6.8% de los pacientes, respectivamente. Algunos reportes indican una tasa de recurrencia del 35% en pacientes con estas afecciones después de un primer episodio curado de nefrolitiasis.^{4,15,16}

El trasplante de células progenitoras hematopoyéticas es una opción terapéutica contra muchas malignidades hematológicas. Los esquemas de quimioterapia otorgados a los pacientes en ese protocolo de tratamiento suelen constar de regímenes mieloablativos a altas dosis de quimioterapia, cursando posterior a la misma con un complejo proceso de citopenias profundas, prolongadas y de reconstitución inmunitaria, siendo un periodo álgido de riesgo de infecciones y mortalidad por las mismas, por lo anterior, debe tenerse en cuenta en estos pacientes una mayor expresión clínica de determinados tipos de virus urotropicos, a saber, poliomavirus BK y JC, que pueden encontrarse latentes en la vía urinaria procedentes por vía hematogena tras una primoinfección respiratoria asintomática en la infancia, ocasionando hasta en el 25% de los casos complicaciones urológicas, como hematuria y estenosis ureterales.⁷

La uropatía obstructiva es la dificultad o la ausencia en la conducción de la orina desde las papilas renales hasta el meato uretral, ésta a su vez se divide en causa renal, ureteral y vejiga y uretra. La nefrolitiasis suele ser causa frecuente de obstrucción, una vez que el lito inicia la obstrucción, aumentan las presiones en la pelvis y túbulos renales, lo que origina hidronefrosis

y daño renal por presiones intraureterales e intratubulares altas.¹¹ El dolor lumbar suele ser una manifestación clínica que es consecuencia de la distensión de la cápsula de Gerota; sin embargo, puede ocurrir a distintos niveles según la obstrucción y suele acompañarse de oligoanuria o anuria franca, fiebre, sepsis o hematuria, entre otras. El abordaje diagnóstico depende del estado general del paciente y éste incluye la anamnesis y exploración física (características del dolor, presencia de globo vesical, masas abdominales, tumores), si se sospecha litiasis urinaria debe realizarse una evaluación de la función renal con un perfil bioquímico. Si existe alta sospecha de nefrolitiasis, debe corroborarse con estudios de imagen, por ejemplo, tomografía abdominopélvica simple que se considera el patrón de referencia para el diagnóstico de litiasis renal, ya que puede determinar el tamaño, el tipo y su relación con otras estructuras anatómicas, con sensibilidad y especificidad de más del 95%. Una vez que se cuente con el diagnóstico en imagen de la litiasis renal, se procederá al tratamiento médico o quirúrgico según sea el caso, estos últimos pueden variar en función no solo del tamaño del lito, sino de la densidad, expresada a través de unidades Hounsfield (UH).¹⁷

En cuanto a las *infecciones de las vías urinarias*, los pacientes inmunodeprimidos sufren alteraciones de la microbiota intestinal y perineal, teniendo mayor susceptibilidad a la colonización de organismos oportunistas. Incluso en ambiente intrahospitalario, los agentes etiológicos más frecuentes en las infecciones de vías urinarias son las bacterias gramnegativas, a saber, *E. coli*; las infecciones urinarias en los pacientes hemato-oncológicos suelen tener una manifestación y curso insidiosos e incluso atípicos, el deterioro clínico puede ser de rápido establecimiento con altas tasas de mortalidad en pacientes con sepsis y choque séptico. La persistencia de las infecciones de las vías urinarias por agentes etiológicos ureasa positivos predisponen a la aparición de

nefrolitiasis y, a su vez, esta última predispone a infecciones urinarias de repetición, ya que los cambios en el microambiente (por ejemplo, las alteraciones químicas en la orina ocasionadas por gérmenes ureasa positivos) hacen proclive la aparición de litiasis y la litiasis, por su condición de reservorio, de las infecciones urinarias. Es indispensable en el abordaje del paciente hematológico prevenir la aparición de estos procesos infecciosos, por lo que debe evitarse la colocación de sonda urinaria a quienes no les sea preciso, retirarse en cuanto sea posible a los que la ameritan, alentar a los pacientes a ingerir abundantes líquidos, por lo que el control adecuado de la náusea secundaria a quimioterapia es indispensable para asegurar la tolerancia de la vía oral, así como evitar la manipulación de la sonda y de las bolsas colectoras; asimismo, la profilaxis antimicrobiana está indicada en pacientes con citopenias asociadas con toxicidad hematológica por la quimioterapia.¹² A su vez, la sobrecarga de hierro secundaria a transfusiones masivas en pacientes hemato-oncológicos es un factor agregado que aumenta el riesgo de infecciones.^{18,19,20} Los organismos anaerobios y hongos, especialmente especies de *Candida*, pueden encontrarse con mayor frecuencia en pacientes inmunodeprimidos, *Candida tropicalis* se ha identificado cada vez con mayor prevalencia como causa de complicaciones urológicas y sepsis en pacientes con neutropenia en el contexto de las malignidades hematológicas; en estos pacientes la hematuria suele ser un reto diagnóstico pues la cistitis candidiásica es una de las potenciales complicaciones en este grupo de pacientes, ya que causan invasión tisular y destrucción del tejido después de la adherencia, asimismo, tienen la capacidad de cambio de fenotipo, dimorfismos, tigmotropismo y enzimas hidrolíticas para colonizar e invadir el tejido, se ha demostrado que *Candida tropicalis* es capaz de atravesar la superficie endotelial de la vía urinaria e invadir tejidos circundantes ocasionando mayor respuesta inflamatoria.⁵

Las causas de fiebre en el contexto de un paciente con citopenias asociadas con la enfermedad hematológica o su tratamiento son variadas y comprenden un amplio espectro de enfermedades infecciosas o no infecciosas, las cuales tendrán un curso tórpido con manifestaciones no habituales, por lo que el abordaje de un paciente con estas características ante la sospecha de una infección está encaminado a la exploración física completa, a las determinaciones analíticas consistentes en uroanálisis, cultivos de orina, sangre periférica y accesos vasculares, valoración radiológica del parénquima pulmonar, así como el inicio de antimicrobianos de amplio espectro de manera temprana para disminuir el riesgo de evolución hacia sepsis o choque séptico.^{6,12,21}

DISCUSIÓN

Comunicamos el caso de un paciente masculino de 59 años de edad con el diagnóstico de leucemia mieloblástica aguda; esta enfermedad es una de las malignidades hematológicas más frecuentes del adulto. Datos de *Global Cancer Observatory* (GLOBOCAN) publicados en 2019 reportan una incidencia global de 5.7 casos/100,000 habitantes de linfoma no Hodgkin, siendo la decimocuarta neoplasia más frecuente, las leucemias con 5.2 casos/100,000 habitantes, el mieloma múltiple con 1.7 casos/100,000 habitantes y el linfoma de Hodgkin con 0.97 casos/100,000 habitantes. Según datos de la *Leukemia and Lymphoma Society*, en 2020 se diagnosticaron en Estados Unidos 178,520 casos de todas las malignidades hematológicas, es decir, un 9.9% de todos los cánceres en ese periodo. De todas las malignidades hematológicas, se espera que las leucemias correspondan al 34% (60,530 casos), de las que 19,940 serán nuevos casos de leucemia mieloblástica aguda (33%). Ésta es una enfermedad generalmente de personas mayores, siendo infrecuente antes de los 45 años de edad. El promedio de edad al diagnóstico es de 68 años. Es más frecuente

en hombres que en mujeres. Respecto a México, GLOBOCAN reporta una incidencia de leucemias de 5.6 y 4.5 casos por cada 100,000 habitantes hombres y mujeres, respectivamente.^{22,23}

En el caso del paciente, el diagnóstico morfológico correspondió a una leucemia mieloblástica aguda monocítica escasamente diferenciada (M5a) según los criterios Franco-Américo-Británicos, este subtipo corresponde al 15% de todas las leucemias mieloblásticas agudas, con supervivencia general del 21% a los cinco años con un tratamiento adecuado, pues la mortalidad sin tratamiento posterior al diagnóstico se estima a escasos días a semanas. Con los regímenes de tratamiento actuales, el 65-70% de los pacientes alcanzarán una remisión completa después de la quimioterapia de inducción, esta cifra se atenúa en pacientes mayores a 60 años, en quienes se espera una supervivencia general del 25 al 40% a tres años.^{1,24}

Las características clínicas y paraclínicas del paciente al inicio fueron clásicas de infiltración medular por células inmaduras neoplásicas, pues tuvo fiebre, malestar general y pérdida de peso (síntomas B), astenia y adinamia (anemia), y en la biometría hemática leucocitosis, anemia y trombocitopenia. A pesar de la hiperleucocitosis, el paciente no mostraba datos clínicos de leucostasis, por lo que no se consideró el uso urgente de leucocitoaféresis, se optó iniciar tratamiento citorreductor con esteroides; la lisis de las células neoplásicas, en especial cuando existe alta carga tumoral, como en el caso del paciente, se asocia con hiperuricemia que, junto con la administración de esteroides, son dos factores de riesgo bien determinados de nefrolitiasis; incluso algunos reportes indican que los pacientes que reciben quimioterapia intensiva tienen 4.5 más veces esta complicación urológica durante la terapia de inducción y 2.2 más veces en los pacientes en terapia de consolidación.^{6,16}

Los ciclos iniciales de quimioterapia en las leucemias agudas tienen la finalidad de intentar eliminar la carga celular neoplásica de la médula ósea, éstas suelen tener un potencial citotóxico importante sobre las células neoplásicas y sanas, por lo que la neutropenia febril es una emergencia oncológica frecuente, ya que hasta el 18% de los pacientes que reciben quimioterapia mielosupresiva pueden padecerla. Si bien las infecciones son la primera causa de morbilidad y mortalidad en pacientes con cáncer que padecen neutropenia febril, solo en el 30% de los casos se documenta un foco y agente etiológico específico.²¹ Lo reportado en la bibliografía concuerda con el desarrollo clínico del paciente comunicado, pues la neutropenia febril por toxicidad hematológica inducida por quimioterapia fue un evento recurrente entre los ciclos de tratamiento, sin encontrarse foco o agente etiológico específico hasta la aparición de los síntomas urinarios.

Durante el curso de la enfermedad, pudo observarse tendencia a las infecciones por los mismos agentes de manera reiterativa, esto no es infrecuente entre los pacientes con malignidades hematológicas, pues tienen múltiples factores de riesgo, entre los que destacan el estado basal *per se* de inmunosupresión, la administración de esteroides, los altos requerimientos transfusionales que condicionan sobrecarga de hierro, lo cual es un factor independiente para la adquisición de infecciones y mortalidad en múltiples enfermedades malignas hematológicas. Un estudio que incluyó pacientes con síndrome mielodisplásico demostró que la sobrecarga de hierro se asocia con mayor tasa de infecciones y que cuando se da un tratamiento óptimo quelante de hierro (por ejemplo, con deferasirox) hay una diferencia significativa en la media de tiempo de ocurrir una infección severa (7.8 meses en el grupo no tratado vs 27 meses en el grupo tratado). Estos hallazgos fueron confirmados y extendidos a pacientes con mieloma múltiple y leucemias

agudas. Por lo anterior, la sobrecarga de hierro es un factor que afecta el sistema inmunitario del paciente y aumenta el riesgo de infecciones bacterianas y no bacterianas, el exceso de las reservas de hierro no solo hace proclive la propagación de patógenos, sino que también juega un papel central en la modificación de los mecanismos inmunitarios de los pacientes, específicamente al atenuar la respuesta inmunitaria mediada por células. Un estudio realizado en México demostró que el promedio de unidades de glóbulos rojos transfundidos durante la inducción en el tratamiento de las neoplasias hematológicas fue de 12, la leucemia mieloblástica aguda fue la enfermedad con mayor requerimiento (16 unidades en promedio), todos los pacientes tenían concentraciones de ferritina superiores a 1000 ng/mL y riesgo aumentado de elevación de transaminasas e infecciones. Por lo anterior, concluimos que la sobrecarga de hierro es frecuente en los pacientes con leucemia mieloblástica aguda desde etapas tempranas de tratamiento con las repercusiones clínicas previamente expuestas.^{7,18,19,20}

El paciente en cuestión tenía episodios de hematuria franca con coágulos, inicialmente asociados con los periodos de citopenias secundarias al tratamiento; sin embargo, durante su evolución se agregó uropatía obstructiva que se manifestó como dolor lumbar y coágulos a nivel del meato urinario, por lo que ingresó a protocolo diagnóstico de nefrolitiasis, se utilizó tomografía abdominopélvica simple (TAC), que de acuerdo con las guías de la AUA y de la EUA, se considera el patrón de referencia para el diagnóstico de litiasis renal, ya que no solo puede determinar el tamaño y su relación con la anatomía y órganos adyacentes, sino también identifica cualquier tipo de litiasis, con sensibilidad y especificidad del 95-96% y 98%, respectivamente. Las características del lito en la TAC junto con los antecedentes del paciente sugerían una litiasis coraliforme por ácido úrico. Es

importante recordar que el ácido úrico es un producto del metabolismo de los ácidos nucleicos y, en este caso, su valor pudo verse aumentado como consecuencia de la lisis tumoral por la quimioterapia. Las litiasis de ácido úrico suelen tener densidades menores en comparación con las litiasis cálcicas, que suelen ser superiores a 900 UH, mientras que las primeras varían de 200 a 450 UH.^{11,17,25}

Por lo anterior, la dificultad del manejo del caso clínico reportado yace en la necesidad de continuar el tratamiento hematológico, pues la remisión de la enfermedad indicaba adecuada sensibilidad de las células neoplásicas a los fármacos del esquema de quimioterapia y suspenderlo traería consigo un elevado riesgo de recaída condicionando disminución en la supervivencia general. Asimismo, la hematuria e infecciones secundarias a la nefrolitiasis fueron complicaciones más frecuentes y de mayor grado en cada uno de los ciclos de quimioterapia, por lo que la decisión de modificar y atenuar el tratamiento radicó en que los regímenes con dosis bajas de citarabina se consideran una opción terapéutica para pacientes con leucemia mieloblástica aguda no aptos a quimioterapia intensiva.²⁶ Si bien estos esquemas son mejor tolerados por la mayoría de los pacientes, las tasas de supervivencia general y remisión siguen siendo insatisfactorias. Nuestro paciente, a pesar de la modificación del tratamiento hematológico, persistió con las complicaciones urológicas, por lo que se tomó la decisión de suspender electivamente el tratamiento hasta el alivio de las mismas por el alto riesgo de mortalidad en cada uno de los ciclos de quimioterapia.

Se tomó la decisión del manejo quirúrgico una vez que las condiciones hematológicas fueron óptimas y la decisión del manejo quirúrgico se basó en las guías de la EUA y AUA que sugieren que el manejo óptimo de cualquier tipo de litiasis mayor de 2 cm o coraliforme debe realizarse

con nefrolitotomía percutánea estándar (NLPC), esta técnica ofrece la ventaja de lograr una tasa libre de litos superior al 90% con una tasa de complicaciones elevada respecto a la cirugía retrógrada intrarrenal. Después del primer evento quirúrgico el paciente muestra alivio de los síntomas urológicos y en la radiografía de control el día posterior a la NLPC no se visualizan litos residuales; sin embargo, ante la clínica sugerente de recidiva se realiza tomografía abdominal simple, en el que se visualiza lito residual en cáliz inferior de 0.4 cm, lo que ameritó una reintervención quirúrgica con ureterorenoscopia más litotripsia láser, la elección de una técnica menos invasiva en comparación de la NLPC se basa en las guías de la EUA y AUA, en la que se sugiere que el manejo de las litiasis renales menores de 10 mm localizadas en el polo inferior debe incluir la cirugía retrógrada intrarrenal como el tratamiento quirúrgico de elección.^{11,25}

Posterior a la cirugía el paciente tuvo choque séptico que ameritó estancia en la unidad de cuidados intensivos por deterioro de las condiciones generales, lesión renal aguda AKIN III e insuficiencia hepática; requirió inicio de tratamiento antimicrobiano temprano reportándose en hemocultivos desarrollo de *E. coli* y *Candida tropicalis*, lo que se relaciona con la alta capacidad de invadir tejidos circundantes y hacer proclive la diseminación hematogena desde las vías urinarias.⁵ Posterior a la curación del cuadro el paciente tuvo alivio de los síntomas urinarios, ausencia de hematuria, fiebre y de otros datos indirectos de infección en ese nivel.

En el contexto de la pandemia de COVID-19 debe considerarse que los pacientes hematológicos por la condición *per se* de inmunodepresión tienen mayor riesgo de contraer la infección por SARS-CoV-2. El paciente inició dos semanas posteriores a su egreso con síntomas respiratorios, malestar general, mialgias, por el antecedente de hospitalización reciente en contingencia

sanitaria, se documentó infección por SARS-CoV-2 con PCR positiva y tomografía de tórax con cambios típicos; el paciente se encontró en estadio clínico IIB; es decir, con requerimientos de oxígeno suplementario, con recuperación al día 14 del inicio de los síntomas. De hecho, el conocimiento actual del perfil del paciente con enfermedades hematológicas y COVID-19 es escaso, algunos reportes indican que los pacientes con cáncer representan el 1% de todos los casos de COVID-19 acumulados; sin embargo, éstos tienen mayor riesgo de complicaciones severas, como ameritar estancia en la unidad de cuidados intensivos, ventilación mecánica invasiva y muerte, en comparación con los pacientes previamente sanos (38 vs 8%). La mortalidad reportada en este grupo ronda entre el 32 y el 40% y parece relacionarse con mayor edad, un estado de la enfermedad hematológica no controlada o sin tratamiento, antecedente de hipertensión arterial y trombocitopenia severa.²⁷⁻³⁰ El tratamiento de la leucemia mieloide aguda en el contexto de la infección por SARS-CoV-2 queda fuera de los objetivos de este reporte.

Posterior al alivio del cuadro infeccioso respiratorio, habiéndose suspendido la quimioterapia por tres meses, se decidió revaloración de la enfermedad hematológica encontrándose en remisión de la misma, tomando en cuenta la baja tolerancia a la citarabina, incluso a dosis atenuadas, se decidió cambiar el esquema de mantenimiento por un agente alquilante de administración ambulatoria (azacitidina), pues hace algunos años la prevención de recaídas de la enfermedad seguía siendo un reto terapéutico en pacientes en alto riesgo, pues no se había establecido una terapia de mantenimiento eficaz aparte del trasplante alogénico de células progenitoras hematopoyéticas; para el resto de pacientes no aptos para trasplante, el tratamiento de mantenimiento permanecía siendo controvertido; sin embargo, se demostró mejoría en el tiempo libre de enfermedad en pacientes

con leucemia mieloblástica aguda tratados con azacitidina en comparación con los pacientes tratados de otra manera, sin modificar la supervivencia general, justificando así el cambio de esquema del paciente.²⁴

Si bien las terapias actuales han evolucionado y permitido aumento en las tasas de respuesta y supervivencia general, el porcentaje de pacientes que no alcanzan la remisión con el tratamiento convencional sigue siendo importante (30%); sin embargo, el paciente tuvo excelente respuesta hematológica posterior a los ciclos de inducción y a la primera y segunda posremisión. Asimismo, a pesar de la mejoría en las tasas de remisión después de la inducción (70%), la supervivencia general de estos pacientes sigue siendo baja en comparación con otros cánceres, pues tan solo el 21% de ellos permanece con vida a cinco años del diagnóstico y la mitad fallece antes del año; es meritorio mencionar que nuestro paciente ha duplicado actualmente la mediana de supervivencia, con adecuada calidad de vida, no ha mostrado recidiva en los síntomas urinarios y se ha mantenido en remisión a pesar de las múltiples modificaciones u omisiones de tratamiento y de la infección por SARS-CoV-2.

CONCLUSIONES

Serías complicaciones urológicas pueden ocurrir en condiciones de neutropenia profunda inducida por la enfermedad hematológica *per se* o más frecuentemente por el tratamiento intensivo de quimioterapia.

A falta de guías de práctica clínica, el tratamiento de cada paciente deberá ser individualizado y en consenso entre los servicios de Urología y Hematología, considerando el tipo de malignidad hematológica y su respuesta a la quimioterapia, el tipo de lito, los parámetros hematológicos de coagulación y hemostasia y la valoración de

riesgo-beneficio obtenido con manejo conservador o quirúrgico.

El tratamiento quirúrgico debe someterse a consenso entre un grupo de expertos debido al alto riesgo de complicaciones y muerte posterior a la cirugía.

REFERENCIAS

- Molica M, Breccia M, Foa R, Jabbour E, Kadia TM. Maintenance therapy in AML: The past, the present and the future. *Am J Hematol* 2019; 94 (11): 1254-65. doi: 10.1002/ajh.25620.
- Sant M, Allemanni C, Tereanu C. Incidence of hematologic malignancies in Europe by morphologic subtype: Results of the HAEMACARE project *Blood* 2010; 116 (19): 3724-3734. doi: 10.1182/blood-2010-05-282632.
- Patel M, Sachan R, Goel A. Frank hematuria as sole manifestation of acute myeloid leukemia: A case report. *Int J Case Reports Images* 2013; 4 (10): 575. doi: 10.5348/ijcri-2013-10-383-CR-12
- Mirheydar HS, Banapour P, Massoudi R, Palazzi KL, Jabaji R, Reid EG, et al. What is the incidence of kidney stones after chemotherapy in patients with lymphoproliferative or myeloproliferative disorders? *Int Braz J Urol* 2014; 40 (6): 772-80. doi: 10.1590/S1677-5538.IBU.2014.06.08.
- İnözü M, Bajin İY, Aydın Z, Aksoy ÖY, Güneş A, Yaralı HN, et al. Macroscopic hematuria in a patient with leukemia: Answers. *Pediatr Nephrol* 2020; 12-3. <https://doi.org/10.1007/s00467-020-04778-y>.
- Jaing TH, Hung IJ, Lin CJ, Chiu CH, Luo CC, Wang CJ. Acute myeloid leukemia complicated with staghorn calculus. *Jpn J Clin Oncol* 2002; 32 (9): 365-7. <https://doi.org/10.1093/jjco/hyf077>.
- Ozyilmaz E, Aydogdu M, Sucak G, Aki SZ, Ozkurt ZN, Yegin ZA, et al. Risk factors for fungal pulmonary infections in hematopoietic stem cell transplantation recipients: The role of iron overload. *Bone Marrow Transplant* 2010; 45 (10): 1528-33. <https://doi.org/10.1038/bmt.2009.383>.
- Dindo D, Demartines N, Clavien PA. Classification of surgical complications: A new proposal with evaluation in a cohort of 6336 patients and results of a survey. *Ann Surg* 2004; 240 (2): 205-13. doi: 10.1097/01.sla.0000133083.54934.ae.
- Al Kalbani N, Weitzman S, Abdelhaleem M, Carcao M, Abala O. Acute lymphoblastic leukemia presenting with gross hematuria. *Paediatr Child Health (Oxford)* 2007; 12 (7): 573-4. doi: 10.1093/pch/12.7.573.
- Nikita-Mehra VR. Tranexamic acid - induced acute renal failure in a pediatric patient with acute myeloid leukemia : A cautionary note. *Cancer Res Stat Treat* 2020; 3 (September): 3-5. DOI: 10.4103/CRST.CRST_158_20.
- Türk C, Petřík A, Sarica K, Seitz C, Skolarikos A, Straub M, et al. EAU Guidelines on Diagnosis and Conservative Management of Urolithiasis. *Eur Urol* 2016; 69 (3): 468-74. doi: 10.1016/j.eururo.2015.07.040.
- Grasa V, Lainez N, Villafranca E. Manejo urgente de las complicaciones urológicas en el paciente tumoral Emergency treatment of urological complications in cancer patients. *An Sist Sanit Navar*. 2004; 27 (Supl. 3): 125-35.
- Kim SW, Kim SD, Yoo JM, Cho YH, Sohn DW. Urolithiasis in patients suffering from malignant hematologic diseases. *Yonsei Med J* 2010; 51 (2): 244-7. doi: 10.3349/yjm.2010.51.2.244.
- Hori D, Kobayashi R, Suzuki D, Kodama K, Yanagi M, Matsushima S, et al. A survey of hypercalciuria during chemotherapy in acute lymphoblastic leukemia. *Pediatr Int* 2021; 63 (8): 923-928. doi: 10.1111/ped.14527.
- Kaste SC, Thomas NA, Rai SN, Cheon K, et al. Asymptomatic kidney stones in long-term survivors of childhood acute lymphoblastic leukemia. *Leukemia* 2009; 23 (1): 1-7. doi: 10.1038/leu.2008.269.
- Shiozawa Y, Sakaguchi S, Sakakibara O, Yagishita K, Saito M, Yamashiro Y. Urolithiasis in an acute lymphoblastic leukemia child during induction chemotherapy. *Pediatr Hematol Oncol* 2008; 25 (4): 359-63. doi: 10.1080/08880010802016706.
- Córdova-Chavez NA, Onofre-Castillo JJ, Mancilla-Serrato AA, Santana-Vela I, Valdés-Martínez FJ, et al. Utilidad de las unidades Hounsfield en la predicción de la composición química de los cálculos urinarios. *An Radiol Mex* 2014; 13: 40-4.
- Miceli MH, Dong L, Graziutti ML, Fassas A, Thertulien R, Van Rhee F, et al. Iron overload is a major risk factor for severe infection after autologous stem cell transplantation: A study of 367 myeloma patients. *Bone Marrow Transplant* 2006; 37 (9): 857-64. doi: 10.1038/sj.bmt.1705340.
- Khan FA, Fisher MA, Khakoo RA. Association of hemochromatosis with infectious diseases: expanding spectrum. *Int J Infect Dis* 2007; 11 (6): 482-7. doi: 10.1016/j.ijid.2007.04.007.
- López M, Alvarez J. Concentraciones de ferritina en pacientes con enfermedades hematológicas transfundidos con más de tres unidades de glóbulos rojos. *Med Interna Mex* 2011; 27 (1): 17-22.
- Zheng B, Toarta C, Cheng W, Taljaard M, Reaume N, Perry JJ. Accuracy of the multinational Association of Supportive Care in Cancer (MASCC) and Clinical Index of Stable Febrile Neutropenia (CISNE) scores for predicting serious complications in adult patients with febrile neutropenia: A systematic review and meta-analysis. *Crit Rev Oncol Hematol* 2020; 149. doi: 10.1016/j.critrevonc.2020.102922.
- World Health Organization. Leukaemia Source: Globocan 2018. *Int Agency Res Cancer* 2019; 1-2. Available from: <https://gco.iarc.fr/today/data/factsheets/populations/360-pakistan-fact-sheets.pdf>.

23. The Global Cancer Observatory. Mexico 2018. *World Health Organ* 2020; 283: 1-2.
24. Huls G, Chitu DA, Havelange V, Jongen-Lavrencic M, Van De Loosdrecht AA, Biemond BJ, et al. Azacitidine maintenance after intensive chemotherapy improves DFS in older AML patients. *Blood* 2019; 133 (13): 1457-64. <https://doi.org/10.1182/blood-2018-10-879866>.
25. Assimos D, Krambeck A, Miller NL, Monga M, Murad MH, Nelson CP, et al. Surgical management of stones: American Urological Association/Endourological Society Guideline, PART I. *J Urol* 2016; 196 (4): 1153-60. <http://dx.doi.org/10.1016/j.juro.2016.05.090>.
26. Shin SH, Cho BS, Park SS, Cho SY, Jeon YW, Yoon JH, et al. Comparison of the modified low-dose cytarabine and etoposide with decitabine therapy for elderly acute myeloid leukemia patients unfit for intensive chemotherapy. *Oncotarget* 2018; 9 (5): 5823-33. doi: 10.18632/oncotarget.23629.
27. Garcíá-Suárez J, De La Cruz J, Cedillo Á, Llamas P, Duarte R, Jiménez-Yuste V, et al. Impact of hematologic malignancy and type of cancer therapy on COVID-19 severity and mortality: Lessons from a large population-based registry study. *J Hematol Oncol* 2020; 13 (1): 1-12. <https://doi.org/10.1186/s13045-020-00970-7>.
28. Jee J, Foote MB, Lumish M, Stonestrom AJ, Wills B, Narendra V, et al. Chemotherapy and COVID-19 Outcomes in Patients with Cancer. *J Clin Oncol* 2020; 38 (30): 3538-46. doi: 10.1200/JCO.20.01307.
29. Vijenthira A, Gong IY, Fox TA, Booth S, Cook G, Fattizzo B, et al. Outcomes of patients with hematologic malignancies and COVID-19: a systematic review and meta-analysis of 3377 patients. *Blood* 2020; 136 (25): 2881-92. <https://doi.org/10.1182/blood.2020008824>.
30. Girmenia C, Gentile G, Micozzi A, Petrucci L, Malaspina F, Di Prima A, et al. COVID-19 in patients with hematologic disorders undergoing therapy: Perspective of a large referral hematology center in Rome. *Acta Haematol* 2020; 143 (6): 574-82. <https://doi.org/10.1159/000510769>.