

REPORTE DE CASO

Porocarcinoma en piel cabelluda: Reporte de caso y revisión de la literatura

MÉNDEZ CRUZ NATALIA¹
GUZMÁN CASTELLANOS JESÚS FERNANDO²
CORONA HERRERA JUDITH MONSERRAT³

RESUMEN

El porocarcinoma ecrino es una neoplasia maligna infrecuente de la piel que representa el 0.005 a 0.01% de todos los tumores dermatológicos. Tiene su origen en la porción ductal intraepidérmica de las glándulas sudoríparas y comprende la forma maligna del poroma ecrino. Puede simular clínicamente otros tumores malignos de la piel y cuenta con gran potencial de destrucción local y metástasis. Se manifiesta como un tumor solitario localizado con mayor frecuencia en las extremidades inferiores y raramente afecta la piel cabelluda, cara, orejas, tronco y extremidades superiores. Dado a que sus características clínicas pueden ser muy heterogéneas puede representar un gran reto diagnóstico para cualquier profesional de la salud. Se presenta el caso de una mujer de 92 años con una neoformación en piel cabelluda de 2 años de evolución con múltiples comorbilidades y antecedente de exposición prolongada a la luz solar. El complejo abordaje diagnóstico de dicha neoplasia nos recuerda la importancia de la capacitación continua en dermatología para poder diferenciar esta lesión de sus pares.

PALABRAS CLAVE: Piel cabelluda; Neoplasias cutáneas; Neoplasias de anexos y apéndices de piel; Neoplasias de las glándulas sudoríparas; Porocarcinoma ecrino.

ABSTRACT

Eccrine porocarcinoma is a rare malignant skin neoplasm that accounts for 0.005 to 0.01% of all dermatological tumors. It originates in the intraepidermal ductal portion of the sweat glands and represents the malignant form of eccrine poroma. Clinically, it can mimic other malignant skin tumors and has a high potential for local destruction and metastasis. This neoplasm presents as a solitary tumor most commonly located on the lower extremities and rarely affects the scalp, face, ears, trunk, and upper. Its heterogeneous clinical characteristics can pose a significant diagnostic challenge for any healthcare professional. We present the case of a 92-year-old woman with a scalp neoplasm with a 2-year evolution, multiple comorbidities, and a history of prolonged sun exposure. The complex diagnostic approach to this neoplasm highlights the importance of continuous training in dermatology to differentiate this lesion from similar conditions.

KEY WORDS: Eccrine Porocarcinoma; Poroma; Scalp; Skin Neoplasms; Sweat Gland Neoplasms.

¹Instituto Tecnológico y de Estudios Superiores de Monterrey, Campus Guadalajara.

²Hospital Médica Sur Servicio de Medicina Interna, Ciudad de México

³Instituto Nacional de Ciencias Médicas y Nutrición Salvador Zubirán, Ciudad de México

CORRESPONDENCIA:

Natalia Méndez Cruz,
Av. Gral Ramón Corona N° 2514,
Col. Nuevo México, 45201
Zapopan, Jalisco,
(+52) 452-120-1918
dra.nataliamendez@hotmail.com

INTRODUCCIÓN

Los tumores malignos de las glándulas sudoríparas ecrinas comprenden un grupo de neoplasias malignas cutáneas infrecuentes y que generalmente se consideran indolentes¹. De este grupo, el porocarcinoma (PC) ecrino constituye el tumor maligno más común. Esta neoplasia se origina en la porción ductal intraepidérmica de las glándulas sudoríparas⁽²⁾. Se considera como la variante maligna del poroma ecrino; un tumor benigno del conducto de la glándula sudorípara ecrina intraepidérmica (sin embargo, este también puede surgir de novo o desarrollarse de un nevo sebáceo o lesiones actínicas preexistentes)⁽³⁾. El tumor puede simular clínicamente otros tumores cutáneos malignos como el carcinoma epidermoide o el melanoma amelanótico⁽⁴⁾.

Los sitios más comunes de afectación son la cabeza y el cuello, seguido de extremidades inferiores. El grupo de personas más frecuentemente afectado son los adultos mayores, siendo la media más común de presentación entre los 67 y 68 años, como lo describe Salih et al. Existe metástasis al momento de la presentación en un 31% de los casos^(5,6).

Aunque la patogénesis del PC no se conoce por completo, puede desarrollarse a partir de un poroma o de novo. La variante de novo tiene diversos desencadenantes, como la exposición a agentes químicos, luz ultravioleta, traumatismos, quemaduras, radioterapia, fármacos inmunosupresores, especialmente posterior a un trasplante de órganos⁽⁷⁾. Los hallazgos clínicos representan un reto diagnóstico debido a la heterogeneidad en su presentación, la cual puede oscilar desde un hallazgo incidental, hasta una masa de gran tamaño con comportamiento infiltrativo. Para el abordaje diagnóstico, la dermatoscopia, el estudio histopatológico y los métodos de imagen constituyen herramientas paraclínicas fundamentales que permiten orientar y

confirmar el diagnóstico. En cuanto al tratamiento, la resección quirúrgica continúa siendo el estándar de referencia; sin embargo, en los últimos años se han incorporado terapias dirigidas y radioterapia como opciones complementarias o alternativas en escenarios clínicos específicos, con posible repercusión favorable en el pronóstico.

Presentamos un caso de porocarcinoma en una localización infrecuente en una mujer de edad avanzada con múltiples comorbilidades.

CASO CLÍNICO

Paciente femenino de 92 años de edad, jubilada, con antecedente de actividad laboral con alta exposición solar, acude al servicio de dermatología en un hospital de tercer nivel debido a la presencia de una neoformación de 2 años de evolución.

A la exploración física se identificó una dermatosis localizada en la cabeza, que afectaba la región del vértex, caracterizada por una neoformación única, de aspecto nodular, de **25 x 24 mm**, eritematosa en la periferia y blanquecina en el centro, con bordes regulares, elevados y bien definidos, de superficie lisa y brillante, con presencia de estructuras vasculares prominentes (**Figura 1**). La paciente refirió prurito y episodios recurrentes de sangrado en el sitio. La familiar informó que la lesión inició aproximadamente dos años antes como un nódulo rosado subcutáneo, bien delimitado, de alrededor de 1 cm en región parietal, sin aparente extensión a planos profundos, con crecimiento progresivo posterior.

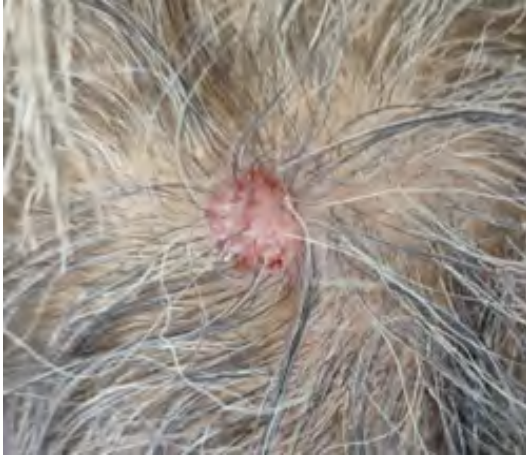

Figura 1. Impresión clínica de porocarcinoma en piel cabelluda, región de vértex: neoformación nodular sobreelevada, bien delimitada, eritematosa, de 25 × 24 mm. Fuente: archivo propio.

La dermatoscopia mostró una lesión exofítica con patrón vascular polimorfo, compuesto por vasos irregulares, áreas rojo-lechosas irregulares, vasos en horquilla y lagunas rojo-hemorrágicas intercaladas con áreas hipopigmentadas (Figura 2).

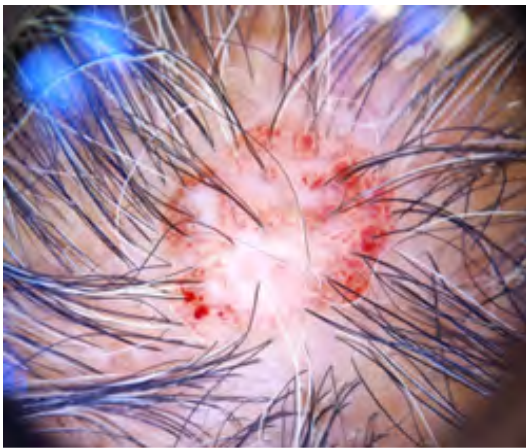


Figura 2. Dermatoscopia: patrón vascular polimorfo con vasos en horquilla y áreas rojo-lechosas irregulares. Fuente: archivo propio.

En el resto de la exploración física no se observaron hallazgos relevantes para el padecimiento actual.

Con base en los hallazgos clínicos y dermatoscópicos se planteó como principal diagnóstico presuntivo un carcinoma de células escamosas (p. ej., carcinoma de

células escamosas pobremente diferenciado), por lo que se realizó una biopsia escisional en huso de la lesión (sin márgenes). El estudio histopatológico confirmó **porocarcinoma** con espesor tumoral reportado de **2.3 mm e índice mitótico de 26/10 campos de alto poder**; en el material evaluado no se identificó infiltración tumoral en márgenes examinados.

El curso de la enfermedad y el pronóstico fueron explicados a la paciente y a su familia. Debido a la naturaleza del carcinoma y a la necesidad de realizar una ampliación de los márgenes quirúrgicos con el fin de mejorar el pronóstico a corto y largo plazo, la paciente fue sometida a una valoración multidisciplinaria previa a la intervención quirúrgica.

DISCUSIÓN

El PC es un cáncer de piel poco frecuente, con características agresivas, que surge de las estructuras anexas de la piel, el folículo piloso y las glándulas sudoríparas ecrinas. Específicamente deriva de las células del acrosiringio, la parte intraepitelial del conducto ecrino y se considera la contraparte maligna del poroma ecrino⁽²⁾.

Aunque su patogenia no ha sido clarificada hasta hoy, se ha demostrado que tanto los poromas como los porocarcinomas albergan mutaciones activadoras en HRAS o bien, fusiones en YAP/TAZ, YAP-MAML2, YAP1-NUTM1 o WWTR1_NUTM1. La expresión de YAP/TAZ es esencial para la proliferación celular y su sobreexpresión da como resultado un crecimiento excesivo que conduce a la carcinogénesis de las células. En el ambiente tumoral esta fusión (YAP/TAZ) activa distintos oncogenes y altera genes supresores de tumores que conducen a una supervivencia excesiva de las células malignas y evasión de la apoptosis. En un estudio realizado por Sekine et al. se confirmó la especificidad de los productos de fusión YAP1-NUTM1 y YAP1-MAML2 para el

poroma y el PC, ya que estos no se encontraron en ningún otro tumor cutáneo. En esta investigación la fusión YAP1 estuvo presente en el 88,5% de los poromas y en el 63,6% de los PC⁽⁸⁾. También se ha planteado la hipótesis de que la inmunosupresión y algunas infecciones oportunistas tienen un efecto tumorigénico ya que tanto los poromas ecritos como los PC a menudo evolucionan en pacientes receptores de trasplante de órganos y neoplasias malignas⁽⁷⁾.

Estas neoplasias suelen ser lesiones asintomáticas, de crecimiento lento en forma de pápula eritematosa de consistencia blanda y pueden alcanzar dimensiones importantes (se han descrito tamaños tumorales <2 cm en el 23,6%, 2-5 cm en el 10,3% y >5 cm en el 31%)⁽⁹⁾. Algunos casos pueden tener forma de nódulos exofíticos o ulcerados o placas hiperqueratósicas. La variedad pigmentada es más rara y representa el 17% de todos los casos⁽⁴⁾. Es común confundir el diagnóstico con otras lesiones cutáneas, en particular con un carcinoma de células escamosas. Otros diagnósticos diferenciales incluyen granuloma piógeno, melanoma amelanótico, queratosis seborreica, enfermedad de Bowen, verruga vulgar, fibroma o adenocarcinoma metastásico⁽³⁾.

Los hallazgos dermatoscópicos característicos son la presencia de áreas rojo-lechosas irregulares, lagunas rojas y vasos lineales irregulares (patrón vascular polimorfo)⁽⁴⁾. Según Edamitsu et al., el hallazgo dermatoscópico más común es el patrón vascular polimorfo, constituido principalmente por vasos en horquilla, vasos lineales irregulares y vasos puntiformes, así como la presencia de áreas blanquecinas-rosadas rodeadas de halos blanco-rosados, distribuidos focalmente en las lesiones⁽¹⁰⁾.

Las características histopatológicas más comunes del PC incluyen la atipia celular, patrón de crecimiento infiltrante, aumento de la actividad mitótica y necrosis. Su

arquitectura suele presentar una diferenciación ductal con nidos de células poroides. Según el patrón de infiltración se puede clasificar en tres grupos/variantes histológicas: La variante "infiltrante" que se caracteriza por cúmulos celulares que infiltran la dermis y tejido celular subcutáneo, la forma exotrófica con un límite inferior dérmico y la forma pategoide con extensión intraepidérmica de las células neoplásicas. Las características que se asocian a un mal pronóstico son: un alto índice mitótico, invasión linfovascular y una profundidad tumoral de más de 7 mm. No existe un marcador inmunohistoquímico específico para células ecritas, sin embargo a menudo el PC muestra tinción positiva para queratina, antígeno de la membrana epitelial, antígeno carcinoembrionario, Rb, p53, p16 y p63. El CD117 es un marcador útil que ayuda a distinguir el porocarcinoma del carcinoma de células escamosas⁽³⁾.

La modalidad de tratamiento preferida es la quirúrgica⁽¹¹⁾. La resección puede realizarse mediante escisión quirúrgica simple, escisión amplia, cirugía micrográfica de Mohs, radiación y quimioterapia. Una investigación realizada por Nazemi et al. reportó que los tratamientos utilizados con mayor frecuencia fueron escisión local amplia (55%) y cirugía micrográfica de Mohs (26,2%)⁽¹²⁾. No hay un consenso con evidencia sobre los márgenes de escisión recomendados, sin embargo se cree que los márgenes quirúrgicos de 3-10 mm disminuyen la tasa de recurrencia⁽⁷⁾. En el estudio realizado por Goyal et al. se realizó una escisión local amplia con un margen <1 cm en el 76,6% de los pacientes y un margen de > 1 cm en el 2,7% de los pacientes, se observó una supervivencia libre de enfermedad a los 5 años del 99,3% y del 99,1% respectivamente⁽¹³⁾. El tratamiento para 35 pacientes con metástasis ganglionar fue más variado e incluyó escisión local amplia con linfadenectomía (14,3%), escisión

local amplia con radioterapia adyuvante y linfadenectomía (11,4%), escisión local amplia con quimioterapia (11,4%) y escisión local amplia y radioterapia sin linfadenectomía (8,6%)⁽¹²⁾. Es importante destacar que en el mismo estudio se observó que de los 35 pacientes con metástasis a ganglios linfáticos al momento de la presentación, aquellos tratados con escisión local amplia con linfadenectomía, presentaron metástasis distantes (11,4%) después de 6.5 meses y metástasis a ganglios linfáticos a los 9.8 meses⁽¹²⁾. Los sitios más comunes de metástasis a distancia son; pulmón (12,8%), hígado (9%), cerebro (9%) y la piel (5.8%); los porocarcinomas localizados en los genitales y glúteos presentan mayor tendencia a metastatizar en comparación con aquellos que surgen en cabeza y cuello⁽⁶⁾. En el 21% de los casos la enfermedad metastásica ya está presente en el momento del diagnóstico⁽²⁾.

El papel de la radioterapia adyuvante es controversial. Las indicaciones más comunes para la radioterapia son el subtipo del tumor, diámetro tumoral, margen libre de tumor, profundidad de invasión y la tasa mitótica. Se ha encontrado que los tumores en la piel cabelluda con mayor frecuencia se tratan con radioterapia adyuvante⁽¹⁴⁾. Por otro lado, las indicaciones más comunes para el uso de regímenes de quimioterapia son la metástasis ganglionar, la enfermedad recurrente y la metástasis a distancia⁽¹⁴⁾. En una revisión de 28 casos realizada por Miyamoto et al., se utilizó como agente quimioterapéutico carboplatino y cisplatino en el 60% de los pacientes⁽¹⁵⁾. Se agregó tratamiento con 5-FU en combinación con cisplatino. Este estudio demostró que solo el 31.3% de los casos tratados con carboplatino o cisplatino mostraron una respuesta terapéutica, lo cual sugiere que el PC es relativamente resistente a agentes citotóxicos⁽¹⁵⁾. Otros agentes utilizados con frecuencia incluyen doxorubicina,

mitomicina, vincristina, bleomicina y ciclofosfamida.

Para el PC metastásico se han reportado terapias dirigidas, tales como el cetuximab (un anticuerpo monoclonal que se dirige al receptor del factor de crecimiento epidérmico). Se ha observado que en pacientes con expresión de la proteína de EGFR en el tumor de porocarcinoma el uso de cetuximab y paclitaxel puede ser de utilidad para el tratamiento de metástasis distantes a los ganglios linfáticos, pulmón y huesos⁽¹⁵⁾.

CONCLUSIONES

Las neoplasias cutáneas malignas pueden compartir características clínicas e incluso dermatoscópicas, lo que favorece errores diagnósticos y retrasos terapéuticos, particularmente en pacientes con antecedente de exposición solar crónica desde la infancia. El porocarcinoma, por su baja frecuencia, constituye un reto diagnóstico y terapéutico que exige un alto índice de sospecha y un abordaje multimodal que integre dermatoscopia, confirmación histopatológica y, en casos seleccionados, estudios de imagen. No obstante, la evidencia disponible continúa siendo limitada, por lo que se requieren estudios adicionales y guías clínicas que permitan estandarizar estrategias de manejo y optimizar los desenlaces.

CONFLICTO DE INTERESES

Los autores no declaran algún conflicto de intereses.

BIBLIOGRAFÍA

1. Tsiogka A, Koumaki D, Kyriazopoulou M, Liopyris K, Stratigos A, Gregoriou S. Eccrine Porocarcinoma: A Review of the Literature. Vol. 13, Diagnostics. Multidisciplinary Digital Publishing Institute (MDPI); 2023.

2. Signorelli C, Zanella-Cavallero L, Ranucci V, Pellicciotti A, Ruggeri EM. Porocarcinoma of the left arm: A report of a rare skin cancer case and literature review. *Clin Case Rep.* 2022 Apr;10(4).
3. Le HML, Faugeras L, De Moor V, Fervaille C, Vander Borgh T, Collette F, et al. Eccrine Porocarcinoma: A Challenging Diagnostic and Therapeutic Tumoral Entity. *Case Rep Oncol.* 2021 May 10;14(2):700–5.
4. Avilés-Izquierdo JA, Velázquez-Tarjuelo D, Lecona-Echevarría M, Lázaro-Ochaita P. Características dermatoscópicas del poroma ecrino. *Actas Dermosifiliogr.* 2009 Mar;100(2):133–6.
5. Permi HS, Bhat SP, Kishan Prasad HL, Bhat VS. Eccrine Porocarcinoma of Scalp: An Uncommon Tumor at an Unusual Site. *Indian J Surg Oncol.* 2011 Jun 1;2(2):145–7.
6. Salih AM, Kakamad FH, Baba HO, Salih RQ, Hawbash MR, Mohammed SH, et al. Porocarcinoma; presentation and management, a meta-analysis of 453 cases. Vol. 20, *Annals of Medicine and Surgery.* Elsevier Ltd; 2017. p. 74–9.
7. Kyrmanidou E, Fotiadou C, Kemanetzi C, Trakatelli MG, Trigoni A, Patsatsi A, et al. Eccrine Poroma: Pathogenesis, New Diagnostic Tools and Association with Porocarcinoma—A Review. Vol. 13, *Diagnostics.* Multidisciplinary Digital Publishing Institute (MDPI); 2023.
8. Sekine S, Kiyono T, Ryo E, Ogawa R, Wakai S, Ichikawa H, et al. Recurrent YAP1-MAML2 and YAP1-NUTM1 fusions in poroma and porocarcinoma. *Journal of Clinical Investigation.* 2019 Sep 3;129(9):3827–32.
9. Avraham JB, Villines D, Maker VK, August C, Maker A V. Survival after resection of cutaneous adnexal carcinomas with eccrine differentiation: Risk factors and trends in outcomes. *J Surg Oncol.* 2013 Jul;108(1):57–62.
10. Edamitsu T, Minagawa A, Koga H, Uhara H, Okuyama R. Eccrine porocarcinoma shares dermoscopic characteristics with eccrine poroma: A report of three cases and review of the published work. *Journal of Dermatology.* 2016 Mar 1;43(3):332–5.
11. Belin E, Ezzedine K, Stanislas S, Lalanne N, Beylot-Barry M, Taieb A, et al. Factors in the surgical management of primary eccrine porocarcinoma: Prognostic histological factors can guide the surgical procedure. *British Journal of Dermatology.* 2011 Nov;165(5):985–9.
12. Nazemi A, Higgins S, Swift R, In G, Miller K, Wysong A. Eccrine porocarcinoma: New insights and a systematic review of the literature. Vol. 44, *Dermatologic Surgery.* Lippincott Williams and Wilkins; 2018. p. 1247–61.
13. Goyal A, Marghita T, Goyal N, Rubin N, Patel K, Goyal K, et al. Surgical management and lymph-node biopsy of rare malignant cutaneous adnexal carcinomas: a population-based analysis of 7591 patients. *Arch Dermatol Res.* 2021 Oct 1;313(8):623–32.
14. Bienstman T, Güvenç C, Garmyn M. Porocarcinoma: Clinical and Histological Features, Immunohistochemistry and Outcomes: A Systematic Review. Vol. 25, *International Journal of Molecular*

- Sciences. Multidisciplinary Digital Publishing Institute (MDPI); 2024.
15. Miyamoto K, Yanagi T, Maeda T, Ujiie H. Diagnosis and Management of Porocarcinoma. Vol. 14, Cancers. MDPI; 2022.