

Prevalencia de retinopatía en el prematuro

Claudia Reyes Ambriz,* Marisol Campuzano Argüello,** Rosa Virgen Pardo Morales ***

RESUMEN

Introducción: La retinopatía del prematuro es la causa principal de ceguera prevenible en más del 80% de los casos en recién nacidos pretérmino, sobre todo en los inmaduros a nivel mundial. Es esencial detectarla y tratarla a tiempo. **Objetivo:** Conocer la prevalencia de la retinopatía del prematuro en la División de Neonatología del Hospital de Ginecología y Obstetricia del Instituto Materno Infantil del Estado de México (IMIEM). **Material y métodos:** Se incluyeron recién nacidos de menos de 32 semanas de gestación que ingresaron a la Unidad de Neonatología con peso al nacimiento igual o menor de 1,500 g, con antecedentes de sepsis y uso prolongado de oxígeno. Se realizó examen oftalmológico entre la cuarta y sexta semana de vida postnatal. **Resultados:** Fueron 94 recién nacidos con factores de riesgo para desarrollar retinopatía del prematuro, en los que se diagnosticaron 24 casos de retinopatía de distintos grados, para una prevalencia de 26%. **Conclusiones:** Es necesario valorar a los neonatos con factores de riesgo para desarrollar retinopatía y hacer seguimiento oftalmológico.

Palabras clave: Retinopatía del prematuro, prematuro.

INTRODUCCIÓN

La retinopatía del prematuro (ROP), anteriormente conocida como fibroplasia retrolental, es una enfermedad retiniana y del vítreo vasoproliferativa multifactorial, en la que los vasos sanguíneos retinianos dejan de crecer y desarrollarse en la retina de los recién nacidos prematuros y de bajo peso; es la segunda causa de ceguera en niños menores de 6 años.

ABSTRACT

Introduction: Retinopathy of prematurity is the leading cause of preventable blindness in the over 80% of cases in preterm infants, especially in the immature. It is essential to detect and treat early. **Objective:** To determine the prevalence of retinopathy of prematurity in the Division of Neonatology of the Hospital of Gynecology and Obstetrics, Maternal-Child Institute of the State of Mexico (IMIEM). **Material and methods:** We included infants less than 32 weeks gestation admitted to the Neonatal Unit with birth weight equal to or less than 1,500 g, with a history of sepsis, prolonged use of oxygen. Ophthalmologic examination was performed between the fourth and sixth weeks of postnatal life. **Results:** There were 94 infants with risk factors for developing retinopathy of prematurity, which was diagnosed 24 cases of retinopathy of varying degrees, for a prevalence of 26%. **Conclusions:** It is necessary to evaluate infants with risk factors for developing retinopathy and eye tracking.

Key words: Retinopathy of prematurity, premature.

Se puede presentar de una forma aguda por interrupción de la vascularización normal de los vasos de la retina; el 90% de estos casos entran en regresión espontánea y curan con reacción cicatrizal mínima y/o una fase crónica en la que ocurre proliferación de las membranas hacia el vítreo, lo cual provoca desprendimiento de la retina y cicatrización de la mácula, pudiendo llegar a la ceguera.¹⁻³

La enfermedad fue descrita como fibroplasia retrolental por Theodore Lasatar Terry en 1942. La primera gran epidemia de niños ciegos en Estados Unidos ocurrió entre 1948-1952, y en la década de los 50 se empezó a relacionar con el oxígeno, lo que llevó a un control estricto del mismo, restringiendo su uso en la Unidad de Cuidado Neonatal, lo que provocó una disminución brusca de la incidencia de retinopatía del prematuro. En 1951, el Dr. P. Heath introdujo el término «retinopatía de la prematurez». La segunda gran epidemia fue en los 80 cuando se cam-

* Ex residente de Neonatología, Hospital de Ginecología y Obstetricia, Instituto Materno Infantil del Estado de México.

** Oftalmólogo Pediatra.

*** Doctora en Investigación Clínica, Hospital de Ginecología y Obstetricia, Instituto Materno Infantil del Estado de México.

bió el nombre a «retinopatía del prematuro» y «fibroplasia retrolental» quedó para los estadios cicatrizales.^{2,4,5}

La retinopatía del prematuro es la **causa principal de ceguera prevenible** en más del 80% de los casos en **recién nacidos pretérmino**, sobre todo en los inmaduros a nivel mundial.

De los 50,000 niños ciegos por retinopatía a nivel mundial, 24,000 están en Latinoamérica.

Hoy en día, un recién nacido pretérmino de 25-26 semanas de gestación y 750 g de peso tiene una probabilidad de supervivencia del 50%. El criterio de tamizaje de estos países desarrollados en las unidades neonatales es: con menos de 1,500 g, y menor de 32 semanas de gestación, la incidencia varía de 21.7 hasta 71.2% en estos países. Con el examen intencionado y bien realizado es posible evitar un daño que a la larga tiene un alto costo económico, social y familiar. Por lo tanto, es esencial detectar y tratar la retinopatía dentro de los dos a tres días después de su diagnóstico. En el *cuadro 1* se presentan datos internacionales donde se muestra claramente que entre menos edad y menor peso, mayor porcentaje de

ROP III y IV; por lo tanto, mayor porcentaje de ceguera^{2,6,7}. Existen dos mecanismos de lesión que sugieren que el inicio de la ROP consta de dos estadios:

Estadio primario: Provocado por una lesión inicial que puede ser hiperoxemia, hipoxia o hipotensión, lo que produce vasoconstricción retiniana disminuyendo por ende el flujo sanguíneo hasta la retina con detención ulterior del desarrollo vascular.

Estadio secundario: Crecimiento aberrante de los vasos retinianos; está dirigido por un exceso de factores angiogénicos (factor de crecimiento endotelial vascular), el cual es liberado por la retina avascular isquémica relativamente hipóxica; los nuevos vasos se extienden a través de la retina hasta el vítreo; la extensa y grave proliferación fibrovascular extrarretiniana puede provocar un desprendimiento retiniano y una función anómala de la retina (*Figuras 1 a 5*).

Para que estos mecanismos sucedan se necesitan factores desencadenantes: una retina avascular (recién nacidos pretérmino) y un aumento de la presión de oxígeno con hiperoxia retiniana relativa.

Cuadro I. Datos internacionales que muestran claramente que entre menos edad y peso, mayor porcentaje de ROP III y IV, y mayor porcentaje de ceguera.⁵⁻⁷

Peso al nacer (g)	Edad gestacional (semanas)	ROP III %	ROP IV %	Ceguera %
< 1,000	29.3 + 2.4	38 - 54	22 - 44	5 - 11
1,000-1,500	<31	5 - 15	0.3 - 3.7	0.3 - 1.1
> 1,500	31.2 + 2.5	0.6 - 3	0.2	0

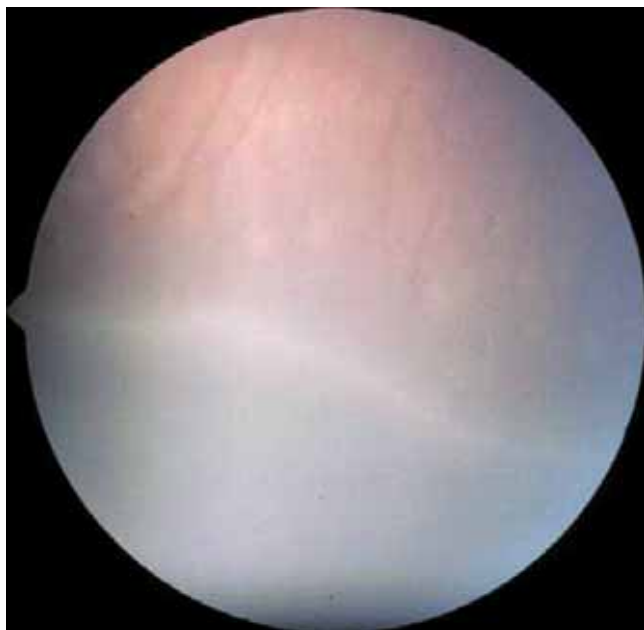


Figura 1. Etapa 1, línea de demarcación.

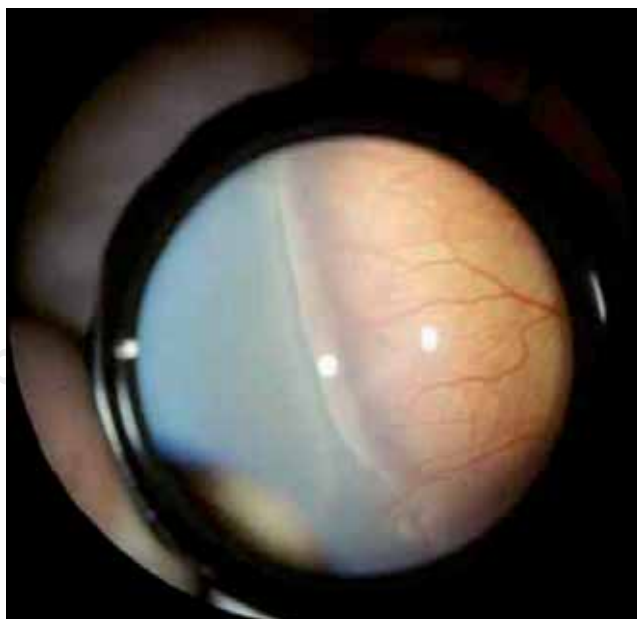


Figura 2. Etapa 2, puente o cresta vascular.

Esto conduce a vasoconstricción y a una disminución de los factores de crecimiento como (IGF-1) factor de crecimiento de la insulina, y endotelial vascular (VEGF), lo que detiene la vascularización y una obliteración capilar, con disminución de la perfusión y posterior isquemia e hipoxia retiniana.

Si esta respuesta es intensa, los factores de crecimiento no disminuyen, la angiogénesis es anormal y desorganizada, lo cual produce retinopatía proliferativa, fibrosis y desprendimiento de retina.^{4,5,8,9}

Las recomendaciones técnicas actuales indican que la retinopatía del prematuro debe ser pesquisada y tratada

oportunamente en los niños de alto riesgo, entre los que están los menores de 1,500 g y/o los niños menores de 32 semanas de gestación. Dada nuestra realidad y por la disparidad observada entre los distintos centros nacionales, se ha establecido que se debe realizar el examen de fondo del ojo al 100% de los niños prematuros con menos de 1,250 g de peso al nacer y/o menores de 32 semanas de gestación, a las cuatro semanas de vida. El examen de fondo del ojo debe ser realizado en la sala de neonatología donde se encuentra hospitalizado el recién nacido (RN) y no ser el RN el que se traslade hasta el lugar de atención del oftalmólogo, lo que sólo podrá hacerse cuando el niño sea dado de alta de la Unidad de Neonatología. Si el RN es transferido a otro establecimiento o clínica hospitalaria previa al alta oftalmológica, el estado

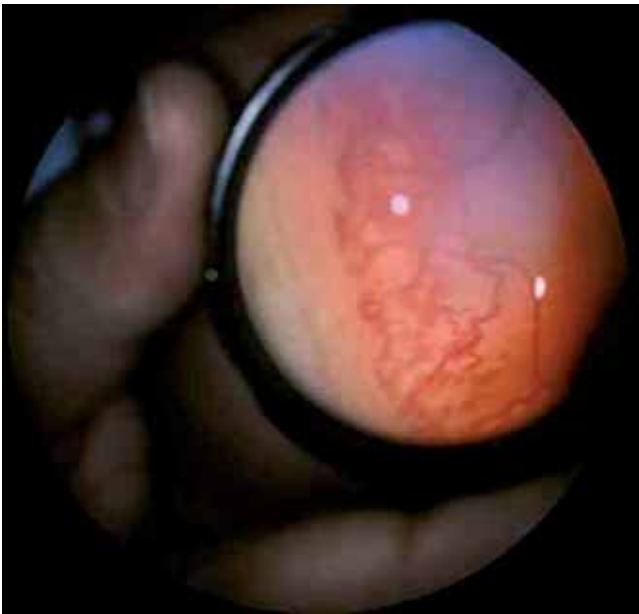

Figura 3. Estadio III, puente fibrovascular extrarretiniano.

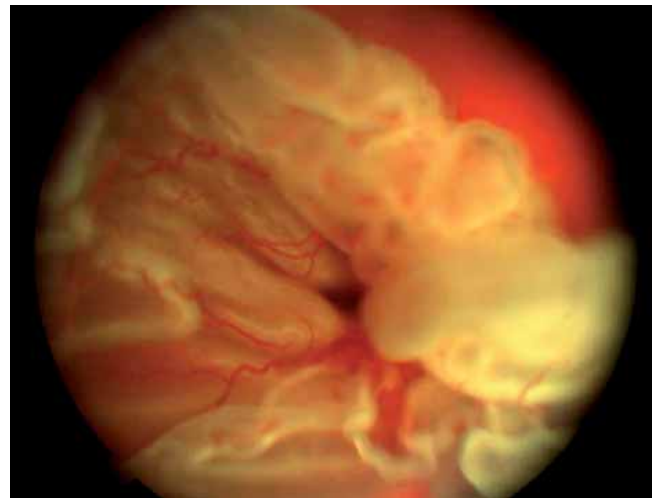


Figura 5. Etapa V, desprendimiento de retina.

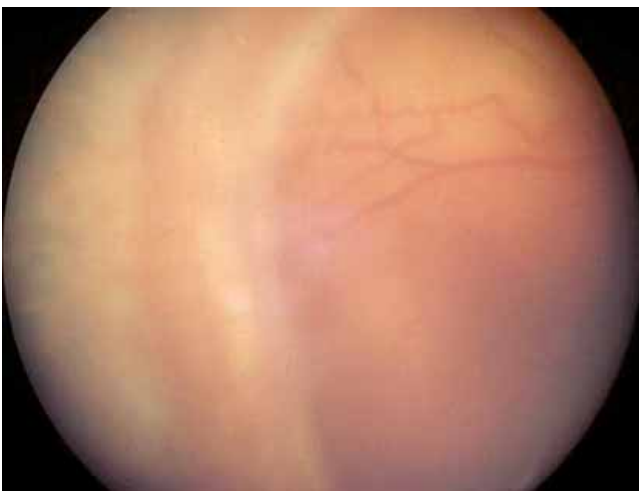

Figura 4. Estadio IV, desprendimiento parcial de la retina.

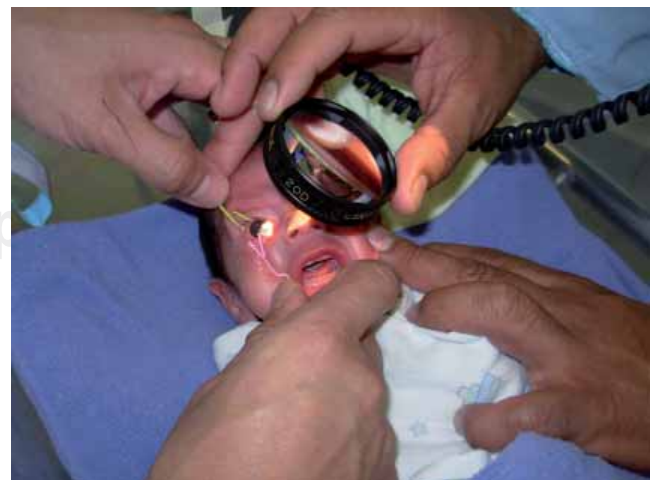

Figura 6. Exploración bajo dilatación del fondo de ojo.

de su condición retinal debe ser claramente indicado en el documento de traslado, así como la fecha del próximo control de fondo de ojo.^{1-3,6,7,10-19}

En la División de Neonatología del Hospital de Ginecología y Obstetricia del IMIEM, en el año 2006 estudiaron 82 pacientes reportando estadios graves de III o mayores a una frecuencia de 31.5%, mayor a la reportada en la literatura; consideramos que actualmente la prevalencia es menor, por los grandes avances de neonatología, ya que la detección temprana nos lleva a valorar el manejo de estos casos e inferir sobre la realidad nacional.¹⁷⁻¹⁹

Por todo lo anterior, nos ha parecido de mucha utilidad conocer la prevalencia de retinopatía del prematuro, por lo que se realizó el presente estudio que comprende del primero de enero al 30 de noviembre del 2010 en la división de Neonatología del Hospital de Ginecología y Obstetricia del IMIEM.

MATERIAL Y MÉTODOS

El presente es un estudio de prevalencia de tipo observacional, prospectivo, transversal, donde se incluyeron recién nacidos de menos de 32 semanas de gestación

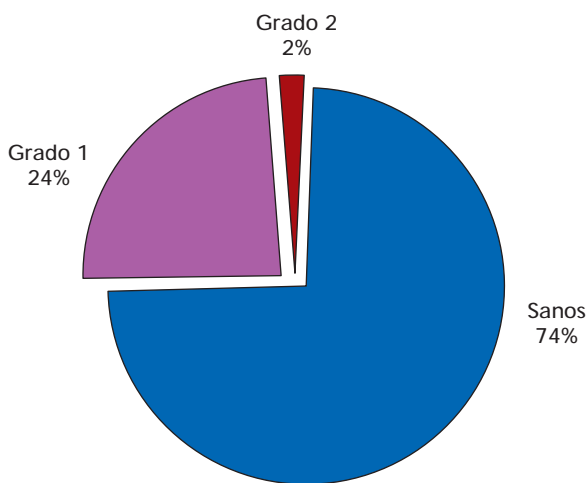


Figura 7. Noventa y cuatro neonatos prematuros con factores de riesgo para ROP, 74% sanos, ROP GI en 24% y ROP GII en 2%.

Cuadro II. Frecuencia del estadio de retinopatía del prematuro por edad gestacional.

Edad Gestacional	Grado I			Grado II		
	F	F	%	F	%	Total
De 26-28 sem	12	7	29.1	0	0	7
De 29-30 sem	9	2	8.3	0	0	2
De 31-32 sem	73	13	54.1	2	8.3	15

(SDG) que ingresaron a la Unidad de Neonatología con peso al nacimiento igual o menor de 1,500 g, antecedentes de sepsis, uso prolongado de oxígeno. Se realizó examen oftalmológico entre la cuarta y sexta semana de vida postnatal; se dilataron las pupilas con tropicamida 0.8 g + clorhidrato de fenilefrina 5.0 g (una gota) en ambos ojos, en dos ocasiones separadas por 10 minutos, 60 minutos antes del examen. Se aplicó anestesia tópica (tetracaína) previo a la colocación de blefarostato; se realizó el examen con un oftalmoscopio indirecto marca Keeler LTD y lupa Volk Double aspheric de 20 d; al término de la exploración se aplicó una gota de antibiótico local en cada ojo (tobramicina) (Figura 6).

Se observó el fondo de ojo tanto en la zona de periferia, ecuador y polo posterior, observando los vasos sanguíneos retinianos (vascularización) para observar su crecimiento y desarrollo normal.

RESULTADOS

En el periodo del primero de enero al 30 de noviembre de 2010, en el Hospital de Ginecología y Obstetricia del IMIEM nacieron 600 neonatos prematuros; de ellos, 94 fueron menores o iguales a 32 semanas de gestación, con peso igual o menor de 1,500 g y se valoraron los fac-

Cuadro III. Frecuencia del estadio de retinopatía del prematuro por peso al nacimiento.

Peso (g)	F		GI F		GII F		Total
	F	%	F	%	F	%	
< 1,000	10	10.63	2	8.3	0	0	2
1,000-1,200	22	23.40	11	46.2	0	0	11
1,201-1,500	62	65.95	9	37.50	2	8.3	11

Cuadro IV. Evolución de la retinopatía del prematuro por edad gestacional.

Edad gestacional	Casos	Remisión		Tratados	Total
		Casos	%		
26-28 sem	7	7	100	0	7
29-30 sem	2	2	100	0	2
31-32 sem	15	15	100	0	15

Cuadro V. Evolución de la retinopatía del prematuro por peso al nacimiento.

Peso (g)	Casos	Remisión espontánea		Tratados
		Casos	%	
< 1,000	2	2	100	0
1,001 a 1,200	11	11	100	0
1,201 a 1,500	11	11	100	0

tores de riesgo para desarrollar retinopatía del prematuro.

De los 94 pacientes nacidos con factores de riesgo para desarrollar retinopatía del prematuro se diagnosticaron 24 casos (prevalencia del 26%) de distintos grados de retinopatía, según la clasificación internacional, de los cuales la resolución fue espontánea en el 100%; sólo un caso de retinopatía grado IV cicatrizal fue detectado a los 6 meses de vida, en su cita de control. Los resultados se presentan en la *figura 7*.

Se observó que el mayor número de prematuros fue de 31 a 32 SDG, en los cuales incrementó la prevalencia de ROP de Grado I (*Cuadro II*). En relación al peso neonatal, se presentaron mayor número de casos entre los 1,201 y 1,500 gramos (*Cuadro III*).

La evolución de todos los pacientes con ROP fue hacia la curación, sin ameritar manejo alguno (*Cuadros IV y V*).

DISCUSIÓN

La prevalencia de retinopatía del prematuro ha disminuido conforme han mejorado las Unidades de Cuidados Intensivos Neonatales, disminuyendo por ende los casos graves de retinopatía.

En este estudio se incluyeron 94 pacientes con factores de riesgo para desarrollar retinopatía del prematuro, detectando 24 pacientes con algún grado de retinopatía, Grado I: 22 (91.6%) y GII: 2 (8.3%) neonatos, lo que corresponde a una prevalencia del 26%, siendo una prevalencia baja a la reportada en la literatura de nuestro país. En el Hospital Gea González se determinó una prevalencia del 54.1% (de todos los estadios) en el año 2009; en el Hospital de la Amistad Corea-México, pionero de la atención de la retinopatía del prematuro (Mérida, Yucatán), en el año 2009 se reportó una prevalencia de 40% (todos los estadios); en el Hospital 20 de Noviembre en el 2006 se reportó una prevalencia del 46% en GI a GII y 12% en etapa umbral.^{9,16-18}

A nivel mundial, el Hospital de Servicio Especializado de Neonatología de Argentina reportó que el 19% de los casos de ROP requieren tratamiento con láser, por tratarse de estadios avanzados. En países desarrollados como España y EUA se presentó una prevalencia mucho menor del 3.7% en el año 2005.

Se realizó un estudio en esta misma institución (Hospital de G y O IMIEM) por la neonatóloga Janette Mercado-González en el año 2006, estudiando 82 pacientes, de los cuales 19 presentaron algún tipo de ROP, encontrando una prevalencia de 16.2%, reportando una frecuencia de 31.5% en los casos graves como ROP GIII y GIV con una prevalencia de ceguera del 5.2%.

En este estudio no se presentaron casos graves; todos los pacientes presentaron remisión espontánea; se presentó un caso de retinopatía etapa IV cicatrizal, detectada a los seis meses de vida, en su revisión periódica (seguimiento).

En el presente estudio se observó una relación directamente proporcional entre la presencia de retinopatía del

prematuro y el peso al nacimiento: un 20% de neonatos menores de 1,000 g y 26.1% entre 1,000-1,500 g presentaron ROP; esto difiere de lo reportado en la bibliografía mundial, probablemente por el escaso número de pacientes con peso menor a 1,000 g, presentándose los casos más graves en mayor peso. Esta relación se presentó en un porcentaje mayor (58%) en neonatos de 1,200-1,500 g, en el estudio realizado por Mercado-González en el 2006 en esta misma Unidad de Neonatología.¹⁷⁻¹⁹

Con estos resultados, cabe mencionar que no se utilizó ningún tipo de tratamiento en los neonatos. Y la prevalencia encontrada fue mayor a la reportada por el estudio de Mercado-González del 2006; hay que considerar que los criterios de inclusión en comparación con el estudio actual difieren en cuanto a edad gestacional y en el número de pacientes estudiados de seguimiento.

CONCLUSIONES

1. Es necesario valorar a los neonatos con factores de riesgo para desarrollar ROP en la cuarta y sexta semana de vida postnatal de forma obligatoria.
2. Se sugiere seguimiento oftalmológico a los 6 meses de vida y posteriormente continuar control en la consulta externa de oftalmología.
3. Debido al desarrollo actual de nuevas tecnologías y mejor entrenamiento de los neonatólogos y enfermeras han disminuido los efectos indeseables del uso prolongado de oxígeno.
4. Se sugiere, a futuro, analizar el papel de la eritropoyetina recombinante humana y las concentraciones de oxígeno tisular, asociarlas a complicaciones por hipoxemia y sepsis.

BIBLIOGRAFÍA

1. American Academy of Pediatrics. Section on Ophthalmology 2005-2006. Subcommittee on Retinopathy of Prematurity, American Association for Pediatrics Ophthalmology and Strabismus. Screening examination of premature infants for retinopathy of prematurity, *Pediatrics* 2006; 117 (2): 572-575.
2. Centro Nacional de Equidad de Género y Salud Reproductiva. *Manejo de la Retinopatía del Recién Nacido Prematuro*, Lineamiento técnico, Primera edición, 2007.
3. Al-Amor SA, Al-Kharfi TM, Thabit AA, Al-Mofada SM. Risk factors for acute retinopathy of prematurity, *Annals of Ophthalmology* 2007; 39: 107-111.
4. Avery ME, Oppenheimer EH. Recent increase in mortality from hyaline membrane disease, *J Pediatrics* 1960; 57: 553-9.
5. Bancleri A, González R. Retinopatía del prematuro, incidencia y factores de riesgo asociados, *Rev Chil Pediatr* 2000; 71 (2): ISSN 0370-4106. Disponible en: http://www.scielo.cl/scielo.php?pid=S0370-4106200000200006&script=sci_arttext
6. Guidelines for ROP screening and treatment in Latin American countries, Childhood Blindness Subcommittee, International Agency for Prevention of Blindness, Available in: http://www.paa.org/images/Downloads/english/pdf/2010_ROPGuidelines.pdf
7. Cryotherapy for retinopathy of prematurity cooperative group (CRYO-ROP). Outcome study of cryotherapy for retinopathy of

- prematurity. Available in: <http://www.nei.nih.gov/neitrials/static/study32.asp>
8. Martín BN, Perapoch LJ. Retinopatía del prematuro: incidencia, gravedad y evolución, *An Pediatr (Bar)* 2003; 58: 156-161.
 9. Grupo de trabajo colaborativo multicéntrico. Retinopatía del prematuro en servicios de neonatología de Argentina, *Arch Argent Pediatric* 2006; 104: 69-72.
 10. Regional workshop on retinopathy of prematurity, 2005, Lima, Peru. Available in: <http://www.v2020la.org>
 11. Early treatment for retinopathy of prematurity cooperative group. Revised indications for treatment of retinopathy of prematurity, *Arch Ophthalmol* 2003; 121: 1684-96.
 12. Guías Nacionales de Neonatología. *Retinopatía del prematuro*. Ministerio de Salud, Chile 2005. Disponible en: <http://www.prematuros.cl/guiasneo/retinopatiaprematuro.pdf>
 13. Lomuto CC, Galina L, Brussa M, Quiroga A, Alda E, Benítez AM et al. Laser treatment for rethinopathy of prematurity in 27 public services of Argentina, *Arch Argent Pediatric* 2010; 108: 136-40.
 14. Laurencio L, Barrio E, Mini L. Diferencia en la incidencia de la retinopatía del premature (ROP) después de la aplicación de las normas del grupo multicéntrico para la administración del oxígeno en el Hospital Dr. Humberto Notti de Mendoza, *Oftalmología Clínica y Experimental* 2009; 3 (2). Disponible en: http://www.ofthalmologos.org.ar/ofthalclin/volumenes/vol3_n2/resumenes_v3_n2/83_diferencia_retinopatia_prematuro.pdf
 15. International Agency for Prevention of Blindness. *Pautas para el examen, detección y tratamiento de Retinopatía del Prematuro (RP) en países de Latinoamérica*. Subcomité de ceguera infantil. Disponible en: http://www.vision2020.org/mediaFiles/downloads/23104494/guias_rop_cancun07.pdf.pdf
 16. Orozco-Gómez LP, Ruiz-Morfin I, Lámbarry-Arroyo A, Morales-Cruz MV. Prevalencia de retinopatía de los prematuros, 12 años de detección en el Centro Médico 20 de Noviembre, *Ciruj Ciruj* 2006; 74: 3-7.
 17. Flores-Nava G, Barrera-Vázquez CN, Fuente-Torres MA, Torres-Narváez P. Retinopatía del prematuro. Determinación de algunos factores de riesgo, *Bod Med Hosp Inf Mex* 2009; 66: 425-30.
 18. Mercado GJC. Frecuencia de retinopatía del prematuro y resultados del tratamiento con bevacizumab en la División de Neonatología del Hospital de Ginecología y Obstetricia del IMIEM, enero a diciembre de 2006. Tesis. Facultad de Medicina de la Universidad Autónoma del Estado de México, IMIEM, 2007.
 19. González-Urquidi O, Fuente-Torres MA. Incidencia de retinopatía del prematuro en el Hospital Dr. Manuel Gea González, *Rev Mex Oftalmol* 2004; 78: 1-4.

Correspondencia:
 Dra. Claudia Reyes Ambriz
 Dra. Marisol Campuzano Argüello
 E-mail: mcasol@gmail.com