

Abordaje del trastorno respiratorio del sueño: reporte de caso clínico



Management of Sleep-Disordered Breathing: clinical case report

Amy García Cuevas,* Roberto Rayón Buendía†

RESUMEN

El trastorno respiratorio del sueño (TRS) se define como un trastorno caracterizado por una obstrucción parcial prolongada de las vías respiratorias superiores y/o una obstrucción completa intermitente (apnea obstructiva) que altera la ventilación normal durante el sueño y los patrones normales de éste. Entre sus manifestaciones bucales se encuentra respiración bucal, colapso maxilar anterior, hiposalivación, xerostomía, hipotonicidad muscular y alto riesgo a lesiones de caries. Se presenta el caso clínico de una paciente de ocho años seis meses de edad con diagnóstico de trastorno respiratorio del sueño.

Palabras clave: trastorno respiratorio el sueño (TRS), respiración bucal, odontopediatría.

Abreviaturas:

AOS = apnea obstructiva del sueño
PQS = *Pediatric Sleep Questionnaire* (cuestionario del sueño pediátrico)
TRS = trastorno respiratorio del sueño
VAS = vías respiratorias superiores

INTRODUCCIÓN

El trastorno respiratorio del sueño (TRS) es un término general que se utiliza para describir los patro-

ABSTRACT

Sleep-disordered breathing (SDB) is defined as a disorder characterized by prolonged partial obstruction of the upper airways and/or intermittent complete obstruction (obstructive apnea) that disrupts normal ventilation and sleep patterns. Oral manifestations include mouth breathing, anterior maxillary collapse, hyposalivation, xerostomia, muscle hypotonia, and a high risk of caries lesions. We present the case of an eight-year and six-months old patient diagnosed with sleep-disordered breathing.

Keywords: sleep-disordered breathing (SDB), mouth breathing, pediatric dentistry.

nes y funciones respiratorias alterados durante el sueño, que incluyen apnea, hipopnea y/o hipoventilación.¹

La etiología más común del TRS es la hipertrofia adenoamigdalina. La hipertrofia de las amígdalas y de los adenoides inicia a los seis meses de edad y se mantiene hasta la pubertad, provocando una obstrucción física de la vía aérea respiratoria superior.²

Alteraciones craneofaciales como los síndromes de Treacher Collins, Apert y Crouzon; trastornos neu-

* Cirujano dentista. Universidad Autónoma del Estado de México.

† Especialista en Estomatología Pediátrica, adscrito al Centro de Especialidades Odontológicas del Instituto Materno Infantil del Estado de México.

Recibido: 12/04/2026. Aceptado: 02/05/2026.

Citar como: García CA, Rayón BR. Abordaje del trastorno respiratorio del sueño: reporte de caso clínico. Arch Inv Mat Inf. 2026;17(1):34-39. <https://dx.doi.org/10.35366/123374>



romusculares como parálisis cerebral y trisomía 21; alergias y obesidad han demostrado tener relación con el TRS.^{2,3}

Dentro de los signos y síntomas del TRS se encuentra el ronquido, que es un sonido respiratorio que se produce durante el sueño por la vibración de las estructuras nasofaríngeas; en ocasiones éste puede ser el único síntoma presente.² Asimismo, se puede observar respiración bucal, posturas anormales al dormir, xerostomía, fatiga o cansancio durante el día a causa de no tener un sueño reparador.⁴⁻⁶

Durante el sueño normal hay una disminución del tono muscular y una relajación de los músculos dilatares de las vías respiratorias superiores, provocando un estrechamiento relativo de éstas de carácter fisiológico.⁷ En cambio, en pacientes con trastornos del sueño, el estrechamiento de las vías respiratorias superiores produce una marcada turbulencia del flujo aéreo, con obstrucción, parcial o completa (hipopneas o apneas), repetida de la faringe durante el sueño.^{7,8}

La actividad neuromuscular en las vías respiratorias superiores (VAS), incluida la actividad refleja, disminuye con el sueño, y esta disminución puede ser más pronunciada en pacientes con apnea obstructiva del sueño (AOS). Se cree que la reducción de la salida motora ventilatoria a los músculos de las vías respiratorias superiores es el evento crítico, el cual inicia la obstrucción de las VAS; este efecto es más pronunciado en pacientes con VAS predispuestos a colapsar por razones anatómicas.⁷

La adenoamigdalectomía es el tratamiento estándar en la mayoría de los casos, ya que elimina la obstrucción física de la vía aérea superior. En el manejo estomatológico se usa la expansión maxilar, que es un tratamiento ortopédico usado en pacientes pediátricos con trastorno respiratorio del sueño. Se ha demostrado que tanto disyuntores de anclaje dentario como de anclaje óseo tienen efectos esqueléticos, con expansión transversal a nivel de la sutura palatina.^{9,10}

La expansión maxilar rápida representa un procedimiento de ortodoncia de rutina destinado a aumentar las dimensiones transversales maxilares en pacientes en crecimiento. Diferentes autores sugirieron que la expansión maxilar rápida afecta todo el complejo nasomaxilar, aumentando el ancho y el volumen nasal, y reduciendo la resistencia del flujo de aire nasal.¹¹

PRESENTACIÓN DEL CASO

Paciente femenina de ocho años seis meses de edad, que acude al Servicio de Odontopediatría del Centro de Especialidades Odontológicas del Instituto Materno Infantil del Estado de México (IMIEM). Ingresó con diagnóstico de caries temprana de la infancia.

A la exploración extraoral se observa asimetría facial, contorno de cara oval, tercio inferior ligera-

mente aumentado con respecto a los otros dos, línea media facial y dental no coinciden, perfil convexo, ángulo nasolabial abierto, así como retroquelia del labio inferior.

A la exploración intraoral se observa relación molar derecha clase II y canina clase I, relación molar izquierda clase I y canina clase III. Además, se observan *overjet* y *overbite* aumentados.

En la arcada superior se observan tejidos blandos sin datos patológicos, paladar en forma cuadrada, rugas y rafe medio marcados y continuos, múltiples giroversiones de órganos dentarios, así como múltiples restauraciones a base de coronas níquel-cromo, resinas, selladores de fosas y fisuras. Se observa dentición mixta y crecimiento del maxilar en sentido vertical y horizontal.

En la arcada inferior se observan tejidos blandos sin datos patológicos, arco en forma cuadrada, múltiples giroversiones de órganos dentarios, así como múltiples restauraciones a base de coronas níquel-cromo, resinas, selladores de fosas y fisuras; se observa dentición mixta (*Figura 1*).

En la ortopantomografía se observa septum nasal desviado ligeramente a la izquierda, senos paranasales ligeramente asimétricos, cóndilos asimétricos, procesos alveolares con adecuado trabeculado óseo y gérmenes dentarios —pertenecientes a la dentición permanente— completos, en proceso de erupción (*Figura 2*).

A la anamnesis la madre refiere infecciones recurrentes de la vía aérea superior. Se realiza el interrogatorio por aparatos y sistemas, en donde se obtienen datos de relevancia para sospechar el diagnóstico de trastorno respiratorio del sueño (TRS).

Se decide referir a la paciente al servicio de otorrinolaringología en el Hospital para el Niño del IMIEM para confirmar el diagnóstico de trastorno respiratorio del sueño, en donde le realizan el PSQ-19 (*Pediatric Sleep Questionnaire*). En la *Tabla 1* se muestran los resultados obtenidos.

Con estos datos, otorrinolaringología confirma el diagnóstico de trastorno respiratorio del sueño, por lo que nuevamente es referida al Servicio de Odontopediatría para su tratamiento.

El manejo estomatológico constó de dos fases. En la primera fase, se colocó un plano de mordida anterior inclinado a 45° con el objetivo de aumentar la dimensión vertical con la extrusión de molares permanentes, adelantar la mandíbula de acuerdo con la función de la articulación temporomandibular (ATM), la intrusión de incisivos y la verticalización de incisivos inferiores; este plano de mordida anterior se colocó durante dos meses. Durante la segunda fase, se colocó un Hyrax MacNamara con modificación de tornillo en su parte más anterior y baja de 10mm para lograr una disyunción media palatina rápida, con el objetivo de lograr el descenso de los huesos palatinos mayores (piso de fosas nasales), mejorar el crecimiento transversal

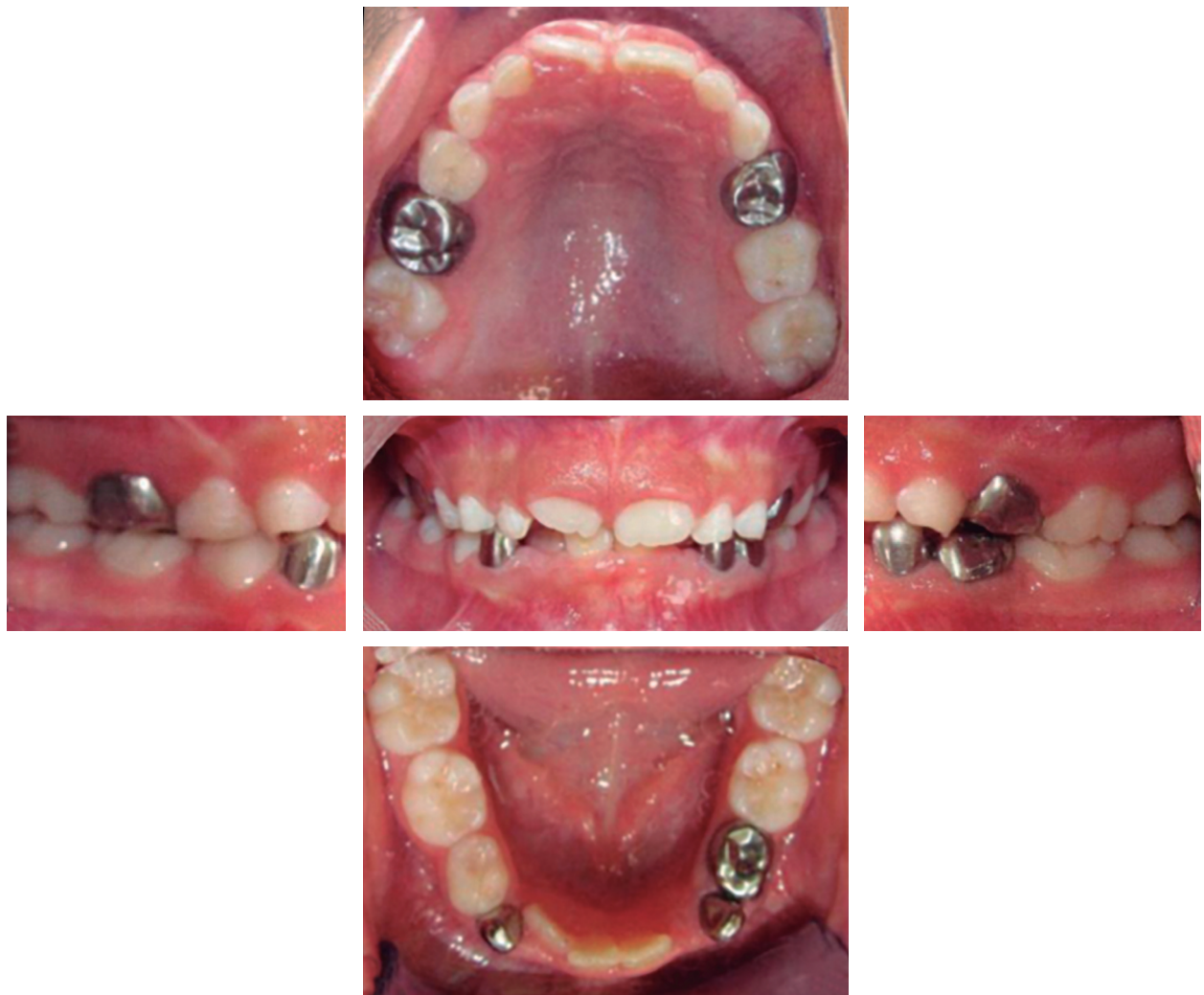

Figura 1: Serie fotográfica intraoral que evidencia las manifestaciones bucales de la paciente antes del tratamiento del trastorno respiratorio del sueño. Fotografías que obran en el Sistema Integral de Información Clínica y Administrativa (SIICA), Centro de Especialidades Odontológicas del Instituto Materno Infantil del Estado de México.

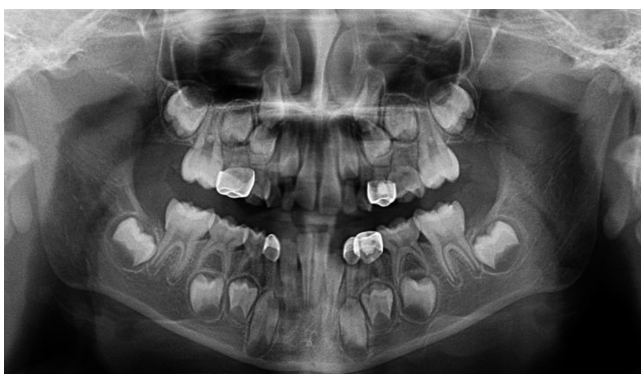

Figura 2: Ortopantomografía que obra en el Sistema Integral de Información Clínica y Administrativa (SIICA), Centro de Especialidades Odontológicas del Instituto Materno Infantil del Estado de México.

Tabla 1: Resultados del <i>Pediatric Sleep Questionnaire-19</i> . ¹⁴	
Ronca	+
Bruxismo	+
	diario
Respira con la boca durante el sueño	+
Movimientos nocturnos	+
	diario
Infecciones recurrentes de la vía aérea	+
	cada dos meses
Incompetencia labial	+
	en reposo
Distracción fácil	+
Interrumpe en las conversaciones	+

del maxilar, liberar la vía aérea y lograr una posición fisiológica de la lengua. Dichos objetivos se lograron haciendo activaciones de 0.5 mm al día durante 20 días, posterior a seis meses de retención (*Figuras 3 y 4*).

Como parte del plan de tratamiento estomatológico preventivo, se instauraron acciones orientadas al control del biofilm adherido con una técnica de cepillado Bass modificada y uso de pasta fluorada de 1450 ppm. Asimismo, se establecieron medidas para reducir el riesgo de caries llevando una dieta libre de azúcares y carbohidratos fermentables y mediante la aplicación tópica de barniz de fluoruro.

Se programaron citas mensuales para el monitoreo de los resultados obtenidos en cada fase del tratamiento. Después de retirar el Hyrax MacNamara, se pudo observar que la paciente era capaz de tener una respiración nasal; la madre refiere que disminuyeron considerablemente los ronquidos durante las noches y logra tener un sueño de calidad.

De forma extraoral, se observa ligeramente más simétrica, perfil convexo, ángulo nasolabial disminuido, así como datos de retroquelia del labio inferior disminuidos. De forma intraoral, se puede observar que la línea media coincide, la forma de las arcadas superior e inferior se observan ligeramente ovoides, *overjet* y *overbite* disminuidos (*Figura 5*).

DISCUSIÓN

El presente caso describe a una paciente en dentición mixta con antecedentes de caries temprana de la infancia y múltiples restauraciones, que además presenta alteraciones esqueléticas y dentales asociadas a un patrón de crecimiento vertical aumentado, discrepancias en las relaciones molares y caninas, así como incremento del *overjet* y *overbite*. Estos hallazgos, junto con la incompetencia labial, perfil convexo y retroquelia del labio inferior, sugieren un patrón compatible con respiración bucal.

La anamnesis y los resultados del cuestionario PSQ-19, así como la confirmación por el Servicio

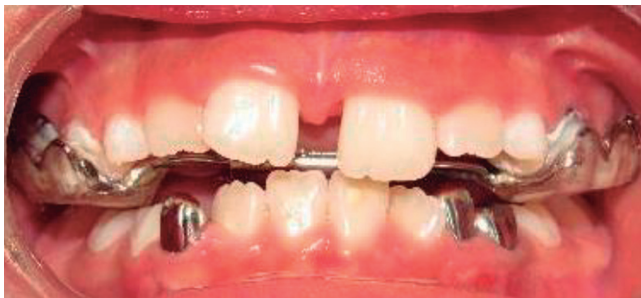

Figura 3: Disyunción media palatina. Fotografía que obra en el Sistema Integral de Información Clínica y Administrativa (SIICA), Centro de Especialidades Odontológicas del Instituto Materno Infantil del Estado de México.

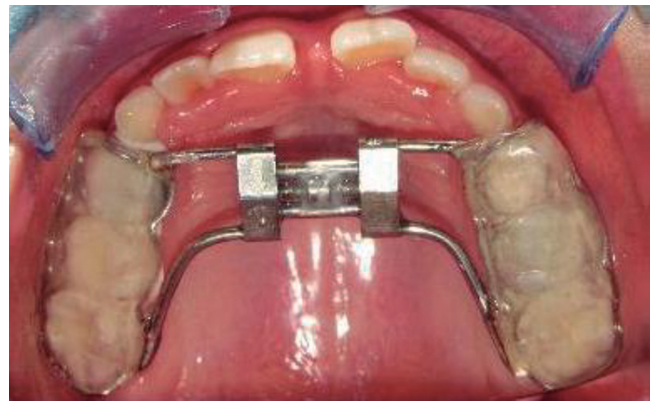

Figura 4: Hyrax MacNamara. Fotografía que obra en el Sistema Integral de Información Clínica y Administrativa (SIICA), Centro de Especialidades Odontológicas del Instituto Materno Infantil del Estado de México.

de Otorrinolaringología, orientan al diagnóstico de trastorno respiratorio del sueño (TRS). El doctor Gonzalo Nazar describe en su artículo que los TRS en pacientes pediátricos se asocian frecuentemente con respiración bucal, infecciones recurrentes de vías aéreas superiores y alteraciones en el desarrollo craneofacial, como el aumento del tercio inferior facial, maxilares estrechos o alteraciones en la oclusión. Asimismo, se ha reportado que la respiración bucal sostenida puede influir negativamente en el crecimiento transversal y sagital del maxilar, favoreciendo discrepancias esqueléticas y dentarias.^{2,5,12}

En este caso, el abordaje terapéutico fue interdisciplinario, iniciando con la referencia a Otorrinolaringología para la confirmación diagnóstica, lo cual coincide con las recomendaciones actuales que enfatizan la necesidad de un manejo integral en pacientes con TRS. Posteriormente, el tratamiento odontopediátrico se enfocó en modificar las condiciones estructurales que contribuían a la alteración funcional.

Diversos estudios han demostrado que la expansión rápida del maxilar en pacientes pediátricos con TRS puede generar mejorías en la permeabilidad de la vía aérea superior, reducción de la respiración oral y disminución de síntomas como el ronquido.¹³ Esto concuerda con los resultados obtenidos en la paciente, donde se observó mejoría en la respiración nasal, disminución de los ronquidos y mejor calidad del sueño reportada por la madre.

En conjunto, este caso resalta la importancia del diagnóstico oportuno de los trastornos respiratorios del sueño y su relación con el desarrollo craneofacial, así como la necesidad de un abordaje interdisciplinario que permita no sólo mejorar la función respiratoria, sino también favorecer un adecuado desarrollo dentofacial.

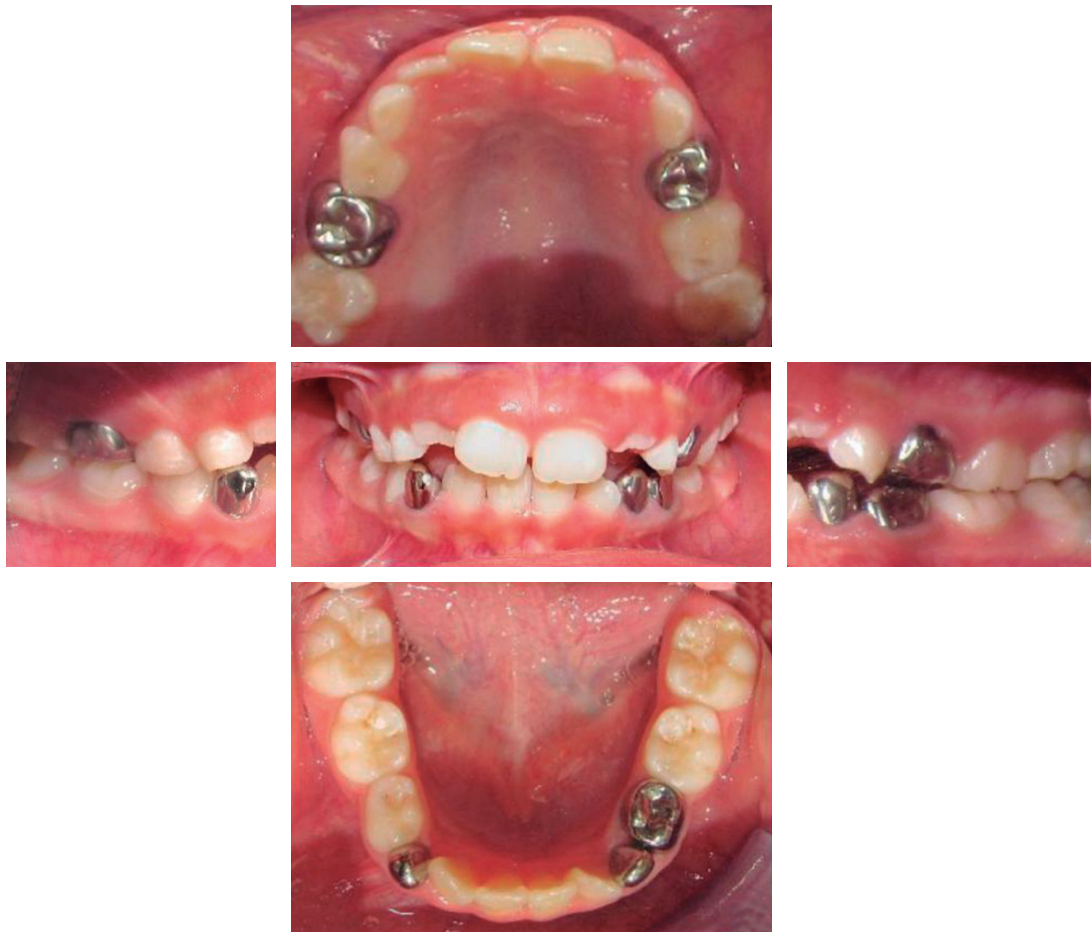


Figura 5: Serie fotográfica intraoral postratamiento del trastorno respiratorio del sueño. Fotografías que obran en el Sistema Integral de Información Clínica y Administrativa (SIICA), Centro de Especialidades Odontológicas del Instituto Materno Infantil del Estado de México.

REFERENCIAS

1. Garde AJB, Gibson NA, Samuels MP, Evans HJ. Recent advances in paediatric sleep disordered breathing. *Breathe (Sheff)*. 2022; 18 (3): 220151. doi: 10.1183/20734735.0151-2022.
2. Nazar G. Trastornos respiratorios del sueño en la edad pediátrica. *Rev Médica Clín Las Condes*. 2013; 24 (3): 403-411. doi: 10.1016/s0716-8640(13)70176-7.
3. Lumeng JC, Chervin RD. Epidemiology of pediatric obstructive sleep apnea. *Proc Am Thorac Soc*. 2008; 5 (2): 242-52. doi: 10.1513/pats.200708-135MG.
4. Erique DMG. Trastornos respiratorios del sueño y su relación con la aparición de afecciones bucodentales en pacientes adultos: una revisión bibliográfica. [Ecuador]: Universidad Nacional de Loja; 2024. Disponible en: <https://dspace.unl.edu.ec/server/api/core/bitstreams/78cff8e4-b897-4b89-93ef-7ca45a139d42/content>
5. Huynh NT, Emami E, Helman JI, Chervin RD. Interactions between sleep disorders and oral diseases. *Oral Dis*. 2014; 20 (3): 236-245. doi: 10.1111/odi.12152.
6. Pico-Orozco J, Carrasco-Llatas M, Silvestre FJ, Silvestre-Rangil J. Xerostomia in patients with sleep apnea-hypopnea syndrome: a prospective case-control study. *J Clin Exp Dent*. 2020; 12 (8): e708-e712. doi: 10.4317/jced.56593.
7. Memon J, Manganaro SN. Respiración obstructiva durante el sueño. En: StatPearls. Treasure Island (FL): StatPearls Publishing; 2025. Disponible en: <https://www.ncbi.nlm.nih.gov/sites/books/NBK441909/>
8. Elso TMJ, Brockmann VP, Zenteno AD. Consecuencias del síndrome de apnea obstructiva del sueño. *Rev Chil Pediatr*. 2013; 84 (2): 128-137. Disponible en: http://www.scielo.cl/scielo.php?script=sci_arttext&pid=S0370-41062013000200002&lng=es
9. Alvarado MJ, Oyonarte R. (2021). Apnea obstructiva del sueño y el rol del ortodoncista. Revisión bibliográfica. *Int J Interdiscip Dent*. 2021; 14 (3): 242-245. doi: 10.4067/S2452-55882021000300242.
10. El H, Palomo JM. Three-dimensional evaluation of upper airway following rapid maxillary expansion: a CBCT study. *Angle Orthod*. 2014; 84 (2): 265-273. doi: 10.2319/012313-71.1.
11. Fastuca R, Lorusso P, Lagravère MO, Michelotti A, Portelli M, Zecca PA et al. Digital evaluation of nasal changes induced by rapid maxillary expansion with different anchorage and appliance design. *BMC Oral Health*. 2017; 17 (1): 113. doi: 10.1186/s12903-017-0404-3.

12. Mira LNR. Odontología y trastornos respiratorios: apnea del sueño. *Rev Fac Odont Univ Ant.* 2003;15 (1): 35-44. Disponible en: <https://revistas.udea.edu.co/index.php/odont/article/view/2498/2042>
13. Jeldez I, Paredes C, Villalón P. Expansión maxilar rápida para pacientes pediátricos con síndrome de apnea obstructiva del sueño. *Int J Interdiscip Dent.* 2020; 13 (3): 201-206. Disponible en: http://www.scielo.cl/scielo.php?script=sci_arttext&pid=S2452-55882020000300201&lng=es
14. Rangel CJJ, Espinoza MC, Medina SM, Hernández RH. Cuestionario mexicano para detección de trastornos

respiratorios del sueño en población pediátrica. 2019. Disponible en: https://www.researchgate.net/publication/343903327_Cuestionario_Mexicano_para_Deteccion_de_Trastornos_Respiratorios_del_Sueno_en_poblacion_pediatica

Correspondencia:

Amy García Cuevas

E-mail: cuevasamy2001@hotmail.com