

**Abel  
Castro González,<sup>1</sup>  
Ricardo  
Moreno Conejo<sup>2</sup>**

<sup>1</sup>Exsubdirector médico  
<sup>2</sup>Médico de transporte  
de pacientes,  
Terapia Intensiva,  
Hospital General  
Regional 72,  
Estado de México,  
Instituto Mexicano  
del Seguro Social

Correspondencia:  
Abel Castro González.  
Tel.: 5398 1994.  
Correo electrónico:  
drabelcastro@hotmail.com

# **Preeclampsia y ruptura hepática.**

## **Informe de tres casos**

### **RESUMEN**

La hemorragia hepática con ruptura es una complicación grave de la preeclampsia/eclampsia, con alta mortalidad materna y perinatal. Por lo general se encuentra asociada con síndrome de HELLP (hemólisis, plaquetopenia y elevación de enzimas hepáticas); es muy importante la detección rápida del cuadro, así como el adecuado y agresivo manejo multidisciplinario. En el presente informe se describen tres casos de ruptura hepática en pacientes con toxemia del embarazo.

### **SUMMARY**

Hepatic hemorrhage with rupture is a serious complication of preeclampsia/eclampsia, with high maternal and fetal mortality. It is found associated in general with the HELLP syndrome (hemolysis, low platelet count, elevated liver enzymes); it is very important to detect the disease quickly, as well as to effect adequate and aggressive multidisciplinary disease management. The present report describes three cases of hepatic rupture in patients with toxemia in pregnancy.

## **Introducción**

La ruptura hepática es una complicación rara de la toxemia, con una frecuencia no precisada; aproximadamente 120 casos han sido registrados en la literatura mundial.<sup>1</sup> En México, Vitelio Velasco informó 79 muertes maternas ocurridas por ruptura hepática en un periodo de 15 años, en unidades hospitalarias del Instituto Mexicano del Seguro Social.<sup>1</sup> Para un periodo de dos años Helguera señaló 102 casos del síndrome de HELLP con 14 muertes, una de ellas por ruptura hepática.<sup>2</sup> Villarreal Peral refirió una frecuencia de 5 % del total de muertes por esta entidad.<sup>3</sup> La ruptura hepática espontánea en el embarazo se encuentra asociada con síndrome de HELLP, el cual se caracteriza por hemólisis, elevación de enzimas hepáticas y plaquetopenia.<sup>4,5</sup>

La manifestación típica del síndrome de HELLP es la hemólisis debida a anemia microangiopática con presencia de daño endotelial, depósito de fibrina y consumo de plaquetas. La lesión hepática clásica es la necrosis del parénquima de zonas periportales o focales, con datos de depósitos hialinos, además de probable hepatopatía hipertensiva, los cuales pue-

den resultar en hemorragia intrahepática con la formación de un hematoma subcapsular.<sup>6,7</sup>

A continuación describiremos tres casos de ruptura hepática en pacientes con preeclampsia; posteriormente se discutirá el diagnóstico y manejo de los mismos.

## **Descripción de casos**

### **Caso 1**

Mujer de 22 años de edad, gesta I, para 0, que ingresó al hospital con embarazo de aproximadamente 32 semanas por amenorrea; el control prenatal indicaba normoevolución.

Unas horas antes de su ingreso, en forma súbita la paciente presentó dolor en epigastrio acompañado de disnea, diaforesis, cefalea intensa y sin contracciones uterinas. Al ser recibida en el hospital, tenía presión arterial de 180/130 mm Hg, que se incrementó a 210/130 mm Hg. Se encontraba diaforética, inquieta, con dolor intenso en epigastrio irradiado en barra, hepatalgia, hiperreflexia osteotendinosa ++, edema generalizado ++, palidez de tegumentos ++, hematuria

### **Palabras clave**

- ✓ preeclampsia
- ✓ toxemia del embarazo
- ✓ ruptura hepática
- ✓ síndrome de HELLP

### **Key words**

- ✓ pre-eclampsia
- ✓ pregnancy toxemias
- ✓ hepatic rupture
- ✓ HELLP syndrome

franca, con movilidad fetal y frecuencia cardiaca fetal de 144 por minuto.

Ingresó a la unidad de tococirugía y posteriormente a cuidados intensivos con diagnóstico de probable ruptura hepática. El tratamiento consistió en administración de líquidos intravenosos, sulfato de magnesio, sedantes y antihipertensivos. La mejoría sólo fue temporal y la paciente continuó con dolor abdominal severo e hipotensión arterial. Aproximadamente tres horas después de su ingreso al hospital fue sometida a laparotomía exploradora, encontrándose hematoma subcapsular de cara diafragmática, con algunas zonas de ruptura de la cápsula de Glisson en borde posteroinferior del lóbulo hepático derecho, y hemoperitoneo de cuatro litros aproximadamente; se empaquetaron y repararon los sitios con desgarro. Se realizó cesárea Kerr, obteniéndose óbito fetal de 800 g, que correspondía aproximadamente a 26 semanas de gestación. Por hipotonía uterina se llevó a cabo histerectomía con ooforectomía derecha.

La paciente fue trasladada a cuidados intensivos con datos francos de coagulopatía de consumo, distensión abdominal, sangrado por drenajes y herida quirúrgica; requirió transfusión de 15 unidades de paquete globular, además de plasma. La paciente presentaba integridad neurológica, así como respuesta cardiovascular al tratamiento.

Los exámenes de laboratorio indicaron los siguientes resultados:

- Hemoglobina 4.6 g/dL
- Hematócrito 15 %
- Leucocitos 15 200 por mL
- Plaquetas 150 000 por mL
- Glucosa 51 mg/dL
- Deshidrogenasa láctica 640 U/L
- Creatinina 1.3 mg/dL
- Sodio 125 mEq/L
- Potasio 4 mEq/L
- Bilirrubina directa 0.02 mg/dL
- Bilirrubina indirecta 0.2 mg/dL
- Aspartato aminotransferasa 1064 U/L
- Alanino aminotransferasa 667 U/L
- Tiempo de protrombina 46.5 segundos
- Tiempo parcial de tromboplastina 60.1 segundos

Y la gasometría arterial:

- pH 7.22
- Presión de dióxido de carbono 31.2 mm Hg
- Presión de oxígeno 100 mm Hg
- HCO<sub>3</sub> 13.1 mEq/L
- Exceso de bases 12.6 mEq/L
- Porcentaje de saturación de oxígeno 97.3
- FiO<sub>2</sub> a 100 %

Doce horas después se realizó nueva exploración quirúrgica, en la que se encontró desgarro de lóbulo derecho de la cápsula hepática, sangrado y hemoperitoneo de 2000 mL, trombosis en 2.3 m de intestino delgado y ciego; se empaquetó y ligó la arteria hepática; así mismo, se realizó resección intestinal con ileostomía. Posterior al acto quirúrgico la paciente presentó paro cardiorrespiratorio irreversible a maniobras de reanimación cardiopulmonar.

## Caso 2

Mujer de 25 años de edad, gesta II, cesárea 1, con antecedente de ingreso al hospital por preeclampsia severa a los siete meses de su primer embarazo, con producto vivo de 1500 g. En esa ocasión la paciente estuvo en terapia intensiva.

Con 38 semanas de gestación en su segundo embarazo, ingresó a la unidad tocoquirúrgica sin datos de trabajo de parto, registrándose presión arterial de 140/110 mm Hg; se inició hidralacina vía oral y la paciente fue ingresada a hospitalización de ginecología y obstetricia con tensión arterial de 130/80 mm Hg, sin referir síntomas de vasoespasmo ni actividad uterina; presentaba edema bimalleolar + y reflejos osteotendinosos normales. El producto presentaba desarrollo de aproximadamente 32 a 34 semanas, con frecuencia cardiaca fetal de 138 latidos por minuto. Se continuó con 20 mg de hidralacina oral cada seis horas. Se solicitó perfil toxémico para confirmar y clasificar preeclampsia.

Al día siguiente, 34 horas después, la paciente manifestó dolor lumbar, vómito, actividad uterina, tensión arterial de 140/95 mm Hg; se inició terbutalina como inhibidor uterino, registrándose tensión arterial de 170/120 mm Hg. Fue

valorada por medicina crítica, encontrándose sin irritabilidad neurológica, con tensión arterial diastólica de 120 mm Hg, que coincide con actividad uterina. Los resultados de laboratorio fueron los siguientes: hemoglobina 13.2 g/dL, hematócrito 42 %, glucosa 67 mg/dL, CMHG 31.5, tiempo de protrombina 14 segundos, tiempo parcial de tromboplastina 26 segundos y RP 1.

Dos horas y media posterior a la valoración por medicina crítica ingresó a tococirugía, en malas condiciones generales, con palidez de tegumentos + + +, piel fría, diaforética, sin tensión arterial, pulso débil, indiferente al medio, cérvix cerrado, sin detectarse frecuencia cardíaca fetal. Fue sometida a cirugía urgente, en la que se observó ruptura hepática del lóbulo derecho, con hemoperitoneo de 3000 mL; se ligó arteria hepática derecha y se empaquetó el lóbulo derecho. Al realizar cesárea Kerr se extrajo óbito de 1900 g; se continuó con histerectomía por atonía uterina. Si bien se alcanzó presión arterial media de 80 mm Hg durante la cirugía, descendió importantemente al final de la misma, con datos francos de choque hipovolémico y coagulopatía de consumo; 30 minutos después la paciente presentó paro cardiorrespiratorio irreversible a maniobras de resucitación.

### Caso 3

Mujer de 29 años, gesta IV, para III, que fue referida por la unidad de primer nivel. Diagnóstico: embarazo de 39 semanas, sin trabajo de parto, preeclampsia e inminencia de eclampsia; síntomas: dolor abdominal intenso en barra en región epigástrica e hipocondrio derecho, cefalea, náusea, buena movilidad fetal. Signos vitales: tensión arterial 180/110 mm Hg, frecuencia cardíaca 86 por minuto, frecuencia respiratoria 24 por minuto; hiperreflexia + + +, edema + +, fondo uterino de acuerdo con edad gestacional, frecuencia cardíaca fetal 143 por minuto. Los exámenes de laboratorio indicaron:

- Hemoglobina 11.3 g/dL
- Hematócrito 38 %
- Leucocitos 9300 por mL
- Tiempo de protrombina 12 segundos
- Aspartato aminotransferasa 225 U/L
- Alanino aminotransferasa 116 U/L

Se inició manejo con líquidos intravenosos, sulfato de magnesio, hidralacina IV; una hora después se realizó cesárea Kerr, obteniéndose producto vivo de 2500 g, con calificación apgar 6 a 8. Se encontró hígado congestionado y puntos petequiales en peritoneo y tracto digestivo. La paciente fue ingresada a cuidados intensivos con tensión arterial de 170/110 mm Hg. Nueve horas después presentó hipotensión arterial de 70/40 mm Hg, con datos francos de choque hipovolémico y sangrado evidente a través de drenaje abdominal, con alteraciones ostensibles de coagulación. Fue sometida a laparotomía exploradora, encontrándose ruptura hepática del lóbulo derecho, hemoperitoneo de 1500 mL y coágulo en cara diafragmática de lóbulo derecho, por lo que se aplicó gelfoam y compresas. Veinticuatro horas después aún persistía el sangrado; la paciente de nuevo fue intervenida, ligando la arteria hepática derecha. Los exámenes de laboratorio indicaron hemoglobina 8.9 g/dL, hematócrito 27 %, plaquetas 54 000 por mL, deshidrogenasa láctica 1256 U/L, bilirrubina directa 0.6 mg/dL, bilirrubina indirecta 3.4 mg/dL; se requirieron al menos 20 unidades de paquete globular, apoyo con crioprecipitados, concentrados plaquetarios y plasma.

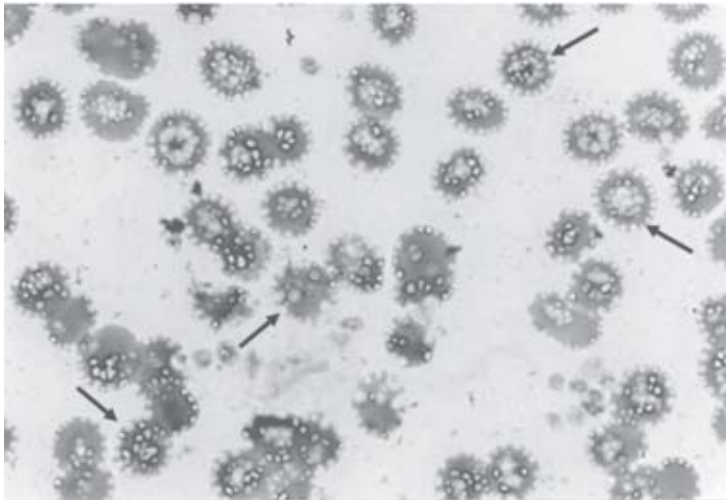
Un día después se volvió a requerir laparotomía, encontrándose otra laceración hepática, la cual fue reparada.

La paciente permaneció en la unidad de cuidados intensivos con ventilación mecánica, aminas vasoactivas y nutrición parenteral. Curso con insuficiencia renal aguda que no requirió hemodiálisis; fue colocado catéter de flotación.

Se realizó una quinta cirugía para retirar compresas y lavado de cavidad; se colocó satín hemostático, dejándose drenajes a espacio subfrénico y hueco pélvico. Al noveno día de estancia, el laboratorio reportó proteínas totales de 6.5 g/dL, aspartato aminotransferasa 21 U/L, alanino aminotransferasa 60 U/L, deshidrogenasa láctica 403 U/L, bilirrubina indirecta 13 mg/dL, bilirrubina indirecta 16.03 mg/dL, creatinina 1 mg/dL, hemoglobina 7.7 g/dL, nitrógeno ureico de 6.9 mg/dL, leucocitos 11300 por mL, plaquetas 220 000 por mL, tiempo de protrombina sin lograr coagulación, frotis periférico con datos de hemólisis y esquistocitos (figura 1).

Al décimo día se realizó traqueotomía; si bien paulatinamente le fue retirado el ventilador, la paciente siguió necesitando nutrición parenteral. Se realizó tomografía computarizada de control cuatro meses después, en la cual se observó derrame y engrosamiento pleural, colecciones abdominales intra y subhepáticas que se manejaron conservadoramente (figura 2).

A las cinco semanas, la hiperbilirrubinemia descendió a 2.8 mg, las transaminasas tornaron a niveles normales, creatinina 0.6 mg/dL, tiempo de protrombina 13.5 segundos (RP 1.09); una semana después la paciente fue egresada para continuar control externo.



**Figura 1. Frotis periférico con datos de hemólisis y presencia de esquistocitos (flechas).**

## Discusión

En el primer caso la paciente acudió a consulta por dolor abdominal intenso iniciado tres horas antes; permaneció tres horas más con dicho cuadro en la unidad hospitalaria antes de ingresar a quirófano. La inminencia de ruptura hepática debió ser sospechada desde la llegada al hospital. La paciente presentó elevación importante de las enzimas hepáticas y posteriormente desarrolló coagulopatía de consumo.

El dato predominante del síndrome de HELLP es el dolor epigástrico en el cuadrante

superior derecho, que se presenta aproximadamente en 90 % de los casos. Este síntoma es explicado por alteraciones hepáticas consistentes en necrosis tisular, oclusión por trombos de fibrina o material hialino en capilares periportales y sinusoides; el dolor es un dato casi constante en la hemorragia hepática, que puede presentarse desde días previos, siendo muy importante la sospecha clínica y el diagnóstico oportuno.<sup>7,8</sup>

En el segundo caso se refirió dolor lumbar un día después del ingreso, probablemente hubo confusión al presentar actividad uterina. Aunque el dolor del síndrome de HELLP suele ser característico, para realizar el diagnóstico diferencial se debe tener en cuenta otras posibles causas como hígado graso del embarazo, apendicitis, vesiculopatía, glomerulonefritis, cálculos renales, úlcera péptica, púrpura trombocitopénica, lupus eritematoso.<sup>9,10</sup>

Después de la valoración inicial, la paciente fue trasladada del área tocoquirúrgica a hospitalización, debiendo haberse interrumpido el embarazo en las primeras horas por tratarse de una preeclampsia recurrente, la cual es más agresiva. Posteriormente presentó dolor abdominal y actividad uterina, administrándosele terbutalina como inhibidor uterino, presentando descontrol hipertensivo con probable ruptura de hematoma subcapsular, agravado tal vez por la estimulación adrenérgica de los fármacos.

En el tercer caso, la paciente fue tratada en forma inmediata, controlando la presión arterial e interrumpiendo el embarazo, si bien continuó con hemorragia por lo que fue necesario intervenirla en varias ocasiones. La trombocitopenia, la falla renal y los datos de respuesta inflamatoria mejoraron a partir de la primera semana, no así la hiperbilirrubinemia que se corrigió hasta la cuarta semana; aún en la segunda semana de evolución se observaron esquistocitos en el frotis de sangre periférica, como dato franco de hemólisis, lo cual indica la severidad del cuadro (figura 1).

La recuperación del síndrome de HELLP suele darse entre los cuatro a 11 días, observándose mejoría clínica y en los resultados de laboratorio.<sup>11,12</sup> Las pacientes con resolución tardía o deterioro del síndrome constituyen un problema terapéutico, tal como lo demostró esta paciente. La elevación progresiva de bilirrubinas

o creatinina constituye una indicación para plasmaféresis.<sup>7,13</sup>

Las pacientes con síndrome de HELLP requieren expansión del volumen plasmático, control cuidadoso de la presión arterial y administración de sulfato de magnesio, entre otras medidas.<sup>14-17</sup> Las pacientes con probable hemorragia hepática idealmente deben ser evaluadas mediante tomografía computarizada, método que puede ser utilizado con seguridad a partir de la séptima semana de gestación. La tomografía puede mostrar defectos de baja densidad correspondientes a hemorragias, hematoma subcapsular y evidencia de líquido peritoneal (este último indicativo de probable ruptura capsular). El ultrasonido puede ser menos sensible en la detección, e incluso pasar por alto anomalías hepáticas.<sup>18</sup>

Es importante la vigilancia hemodinámica y la realización de tomografías seriadas, ya que ante integridad del hematoma y estabilidad de la paciente puede seguirse un tratamiento conservador. El control de la hipertensión y la interrupción del embarazo por cesárea desempeñan un papel importante en estos casos.

La ruptura del hematoma ocasiona choque hipovolémico grave, que requiere de inmediato transfusiones masivas de paquetes globulares, plasma fresco y plaquetas, siendo además una indicación de laparotomía inmediata.

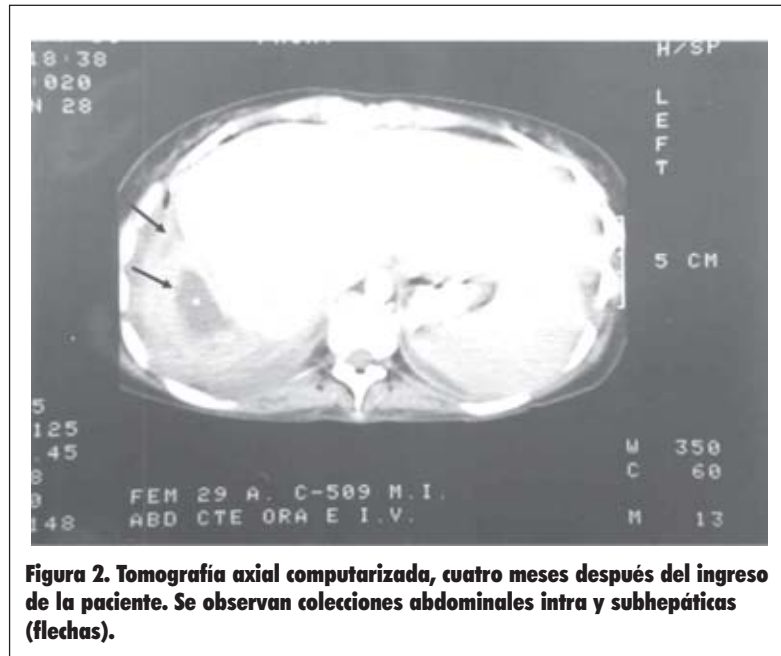
Ante la ruptura del hematoma puede necesitarse ligadura de la arteria del segmento hepático hemorrágico, o embolización de la misma, empaquetamiento o recubrimiento con colágeno microfibrilar hemostático, evitando en lo posible suturar o reseca el tejido hepático debido al estado friable del mismo; el espacio perihepático requiere de drenajes y manejar la herida como abierta con dren subaponeurótico.<sup>19,20</sup>

Valdés y García reportaron disminución en la mortalidad por ruptura hepática en 33 %, refiriéndose a 21 pacientes en quienes se practicó ligadura de la arteria hepática.<sup>21</sup> Por su parte, Ávila también señaló mejoría solamente con exploración, empaquetamiento y drenaje de la lesión hepática para el control de la hemorragia.<sup>22</sup>

Las pacientes requieren vigilancia en la unidad de cuidados intensivos por al menos 48 a 72 horas. En 30 % de las pacientes el síndrome de HELLP puede aparecer en el puerperio y en

20 % los síntomas pueden continuar durante este periodo. La falla respiratoria, las infecciones, el edema pulmonar y la insuficiencia renal, son complicaciones graves que se presentan con mayor frecuencia en este grupo de mujeres.<sup>14</sup>

**Abel Castro González et al.  
Preeclampsia  
y ruptura hepática**



**Figura 2. Tomografía axial computarizada, cuatro meses después del ingreso de la paciente. Se observan colecciones abdominales intra y subhepáticas (flechas).**

La mortalidad para el síndrome de HELLP con ruptura hepática varía entre 50 y 75 %.<sup>18,19,23,24</sup> De las tres pacientes con síndrome asociado con ruptura hepática, una continuó su control como externa y un año después fue dada de alta de dicha consulta. En conclusión, consideramos que la identificación oportuna, el diagnóstico correcto y el manejo multidisciplinario y adecuado de la ruptura hepática asociada con preeclampsia deben disminuir la mortalidad por esta entidad.

## Referencias

1. Velasco-Murillo V. Mortalidad materna por ruptura hepática. Rev Med IMSS 2001;39(5):459-464.
2. Helguera MA, Tenorio MR, Vigil GP, García CE. Síndrome de HELLP, análisis de 102 casos. Ginecol Obstet Mex 1996;64:528.

3. Villarreal PC, Juárez A, Wong CF, Mejía I. Ruptura hepática espontánea en el embarazo. Presentación de un caso. Revisión de la literatura. *Ginecol Obstet Mex* 1995;63:345.
4. Sibai BM. Hipertensión y embarazo. *Clin Perinatol NA* 1991;4:637-789.
5. Wenstein L. Syndrome of hemolysis elevated liver enzymes and low platelet count. A severe consequence of hypertension pregnancy. *Am J Obstet Gynecol* 1982;112(2):159-167.
6. William DJ. The pathophysiology of preeclampsia. *Intensive Care Med* 1997;23:620-629.
7. Sibai BM. Hipertensión durante el embarazo. *Obstet Gynecol Clin NA* 1992;4:593-611.
8. Clewell HW. Emergencias hipertensivas del embarazo. En: Foley MR, editor. *Cuidados intensivos en obstetricia*. España: Panamericana; 1999.
9. Stone J. HELLP syndrome. *JAMA* 1998;280:559-562.
10. Maureen OP. HELLP syndrome: Recognition and perinatal management. *Am Fam Physician* 1999; 60:829-839.
11. Cunningham DS, Christie TL, Evans E, McCaul JF. Effect of the HELLP syndrome on maternal immune function. *J Reprod Med* 1993;38(6):459-464.
12. Martin JN, Blake PG, Lawry SZ, Kennet GP, Files JC, Morrison JC. Pregnancy complicated by preeclamptic-eclamptic with the syndrome of hemolysis, elevated liver enzymes and low platelet count: How rapid is postpartum recovery? *Obstet Gynecol* 1990;76(5):737-741.
13. Rivas Y, Zárata A. Síndrome de HELLP. Estado crítico real. *Revista Médica del Hospital de la Mujer* 1994;4(1):13-14.
14. Rojas PG, Viveros RE. Síndrome de HELLP. Estado crítico real. *Ginecol Obstet Mex* 1996;64: 64-72.
15. López-Llera M. Preeclampsia-eclampsia: un problema médico diferido. *Gac Med Mex* 1999;135: 397-405.
16. Mushambi MC, Halligan AW. Recent developments in the pathophysiology and management of preeclampsia. *Br J Anaesth* 1996;76:133-148.
17. Linton DM, Anthony J. Critical care management of severe preeclampsia. *Intensive Care Med* 1997; 23:248-255.
18. Kennet JM, Welsh JD, Rankin RA, Miller DP. Hepatic hemorrhage without rupture in preeclamptic. *N Engl J Med* 1985; 312:424-426.
19. Stevenson JT, Graham DJ. Hepatic hemorrhage and the HELLP syndrome: A surgeon's perspective. *Am Surg* 1995;61:756-760.
20. Sibai BM. The HELLP syndrome: Much ado about nothing? *Am J Obstet Gynecol* 1990;162(2):311-316.
21. Valdés EH, García CE. Ruptura del hígado en pacientes con preeclampsia, revisión de 21 casos tratados quirúrgicamente con ligadura de la arteria hepática. *Ginecol Obstet Mex* 1996;1(Suppl):17.
22. Ávila EF. Ruptura hepática durante el embarazo. En: Briones JC, Díaz-de-León M, editores. *Preeclampsia-eclampsia*. México: Distribuidora y Editora Mexicana; 2000.
23. Barton JR, Sibai BM. Atención del embarazo complicado por el síndrome de HELLP. *Ginecol Obstet Clin NA* 1991;2:169-203.
24. Rojas PG, Viveros RE, Fernández C, Esparza JA, Cabra ZR, Kably A. Síndrome de HELLP, consecuencia severa de enfermedad inducida por el embarazo. *Ginecol Obstet Mex* 1996;64: 523. 