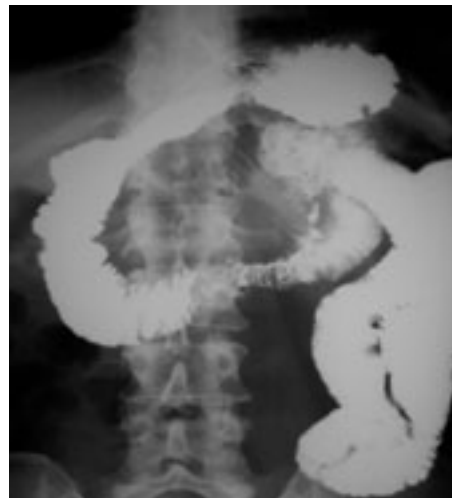

Imágenes de endoscopia gastrointestinal

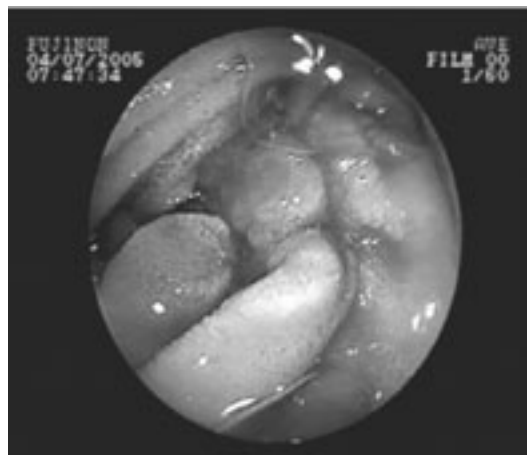
**Alejandro Membrillo-Romero,
Oscar Hernández-Mondragón, Juan Manuel Blancas-Valencia**
Servicio de Endoscopia,
Hospital de Especialidades,
Centro Médico Nacional Siglo XXI,
Instituto Mexicano del Seguro Social

Adenocarcinoma duodenal (cuarta porción)

Tránsito intestinal



Mujer de 45 años con cuadro clínico de obstrucción intestinal alta intermitente, con tránsito intestinal que muestra disminución de la luz a nivel de la cuarta porción duodenal. Se realizó *enteroscopia de doble balón*, con la que se identificó un tumor en la cuarta porción duodenal, exofítico, que obstruía prácticamente toda la luz intestinal. El reporte histológico de las biopsias transendoscópicas indicó adenocarcinoma duodenal.



Enteroscopia