

Duplicación uretral con cálculo gigante. Informe de caso

RESUMEN

Introducción: la duplicación uretral es una anomalía congénita rara. Presentamos el caso de un paciente masculino con duplicación uretral congénita y cálculo gigante en la uretra accesorio.

Caso clínico: hombre de 23 años de edad con sensación de tumor en la parte inferior de la pelvis y base del pene, acompañado de dolor a la palpación, disminución del chorro urinario y goteo terminal. A la exploración física se encontró edema en región penescrotal, palpándose tumor duro y doloroso a la movilización. Por uretrografía y cistoscopia se determinó duplicación uretral tipo IIB, según clasificación de Effman, pero sin comunicación con la vejiga, con origen en la uretra anterior a nivel de la fosa navicular y extremo proximal terminado en un saco ciego oculto a nivel de la uretra bulbar donde se encontraba alojado un cálculo gigante de 3 x 2 cm, que se extrajo por cirugía. El paciente se recuperó satisfactoriamente.

Discusión: un cálculo gigante en uretra es una entidad rara y cuando se presenta debe sospecharse malformación en dicha estructura. En el paciente referido no se realizó corrección quirúrgica de la duplicación uretral porque está indicado que ante tabique medio compartido por ambas uretras no se requiere resecar la accesorio. Al parecer el factor etiológico para la formación del cálculo gigante fue la estasis urinaria que se presentó por la duplicación uretral. El tratamiento quirúrgico debe ser individualizado de acuerdo con el tipo de duplicación anatómica.

SUMMARY

Background: the urethral duplication is an uncommon congenital anomaly. We presented a case of male patient with congenital urethral duplication with a giant calculus in the accessory urethra.

Case: male patient 23 years old with sensation of tumor and pain in the lower pelvis and base of the penis with decrease of the urinary spurt and final dripping. There was edema in the penescrotal area; a hard tumor can be touched, painful to movement. The urethrography and cystoscopy showed urethral duplication type IIB according to the classification of Effman without communication with bladder, it had rooted before the fossa navicular in a blind-ending which was hidden at the bulbar urethral where the giant calculus was located. A surgical procedure was done to remove it. It measured 3 x 2 cm. The patient has a satisfactory recuperation.

Conclusion: the presence of a giant calculus in the urethral is a strange situation and when it does happen, one must suspect malformation in such structure. There was no surgical correction done to the urethral duplication. The etiological factor for the formation of the giant calculus seems to be the urinary stasis, it is usually present in the urethral duplication. The surgical treatment must be individualized for each patient according to type of anatomical duplication.

Comunicación con:

Miguel Ángel
Ramírez-Ortega.
Tels: (627) 5236 668;
1123 684.

Correo electrónico:
bibliomedcds.chih23z
@imss.gob.mx

Palabras clave

- ✓ enfermedades uretrales
- ✓ cálculo urinario
- ✓ litiasis urinaria

Key words

- ✓ urethral diseases
- ✓ urinary calculi
- ✓ urolithiasis

Recibido: 10 de enero de 2006

Aceptado: 1 de noviembre de 2006

Introducción

Las malformaciones congénitas del aparato genitourinario son las más frecuentes en el ser humano. Si bien se producen durante la vida intrauterina, muchas no se expresan hasta la vida adulta o pasan desapercibidas por completo. Se conoce su existencia cuando por la gravedad o magnitud comprometen la vida o se complican con infección, litiasis, hematuria o deterioro de la función renal; esto puede ocurrir en cualquier etapa de la vida.

La uretra masculina es asiento de fallas en el desarrollo: epispadias, hipospadias, válvulas que obstruyen el paso de la orina, estrechez uretral y duplicación uretral. Ésta última un trastorno poco común.

No existe consenso en cuanto a la embriogénesis de la entidad; es posible que diferentes anomalías del desarrollo deriven en los diferentes tipos de duplicación.¹

La litiasis urinaria o urolitiasis es la presencia en el aparato urinario de componentes de la orina en fase sólida conocidos como cálculos, los cuales están compuestos por cristales inorgánicos y matriz orgánica en proporción variable y se forman por la nucleación, agregación, retención y crecimiento de los mismos.²

La urolitiasis es un padecimiento común; su incidencia es de alrededor de 12 % en la población general.³

Las anomalías de las vías urinarias inferiores que ocasionan estasis de orina o infección crónica, originan la formación de cálculos uretrales primarios.¹

Presentamos el caso de un paciente masculino con duplicación uretral congénita y un cálculo gigante en la uretra accesoria.

Caso clínico

Hombre de 23 años de edad enviado a consulta externa de urología, con tabaquismo como único antecedente de relevancia. Su padecimiento se inició aproximadamente seis meses atrás, con masa tumoral en la parte inferior y base del pene, dolorosa a la palpación. Refirió disminución del chorro durante la micción sin llegar a la obstrucción, mismo que mejoraba con la movilización del tumor. No había datos de incontinencia urinaria, sólo goteo terminal.

A la exploración física, cráneo normal, tórax sin alteraciones, abdomen y extremidades normales. Respecto a genitales, testículos normales y aumento de volumen en la región penescrotal. Mediante la palpación se detectó tumor duro y doloroso a la movilización (figura 1).

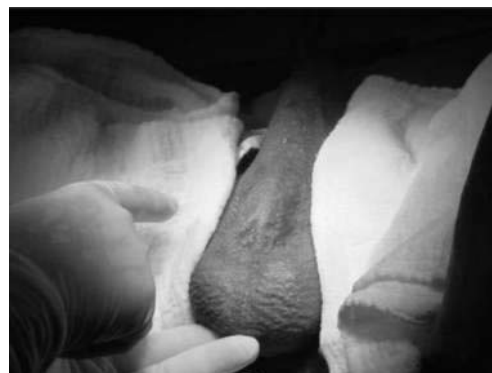

Figura 1. Tumor en región penescrotal

Signos vitales: tensión arterial, 120/80 mm Hg; frecuencia cardíaca, 80 por minuto; frecuencia respiratoria, 18 por minuto; temperatura, 36.8 °C; peso, 70 kg.

Mediante uretrograma se observó trayecto uretral íntegro con imagen doble uretral: uretra dorsal que comunicaba con vejiga, y uretra ventral que terminaba en saco ciego dilatado a nivel de uretra bulbar e imagen sugestiva de cálculo (figura 2).

La cistoscopia (cistoscopio marca Olimpos lente 17°, camisa 17 fr) mostró uretra permeable con orificio puntiforme sobre trayecto paralelo, aproximadamente a 1.5 cm de la punta de la uretra y en posición de las seis si se toma de referencia una carátula de reloj. Se realizó paso a cavidad vesical sin apreciar cálculo.

El diagnóstico fue duplicación uretral con cálculo gigante en uretra accesoria.

Cirugía

Bajo anestesia regional tipo bloqueo subaracnoideo más sedación, previa asepsia y antisepsia de región genital, se colocaron campos estériles y se procedió a realizar incisión en región pe-

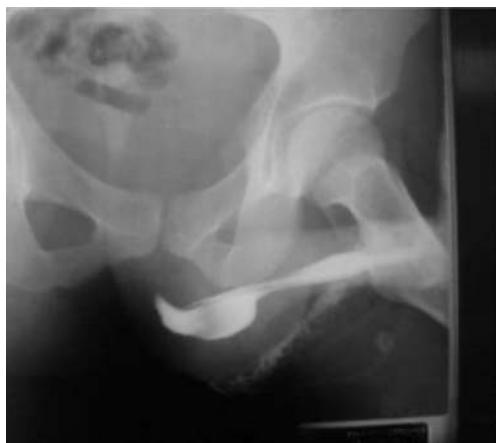

Figura 2. Uretrograma que muestra imagen de doble uretra e imagen sugestiva de cálculo en uretra accesoria a nivel de uretra bulbar

nescrotal a nivel de uretra bulbar por rafe medio, sobre la localización del tumor; se disecó hasta uretra accesoria abriendo la pared inferior, lo que permitió la visualización y extracción del cálculo. Las medidas aproximadas de éste fueron 3 cm de largo \times 2 cm de ancho (figuras 3 y 4).

Se revisó el tabique medio compartido por ambas uretras, verificando la distancia en sentido proximal hasta fondo de saco ciego, siendo de 5 cm desde la incisión y de 8 cm en sentido distal. Se suturó la pared inferior de la uretra accesoria y cerraron planos para concluir el procedimiento.

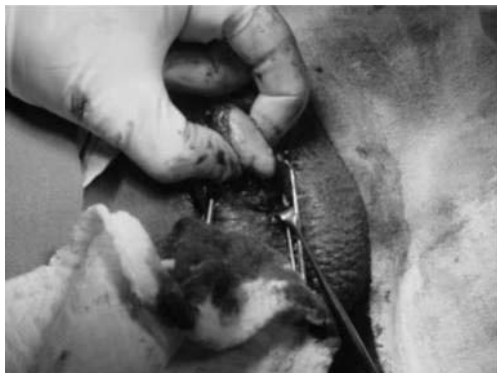

Figura 3. Extracción de cálculo de la uretra

Discusión

La duplicación uretral es una anomalía congénita rara, con una presentación clínica variable y casi exclusiva de los hombres. Respecto al sexo femenino, han sido pocos los casos informados.⁴⁻⁶

Algunas teorías propuestas para explicar la duplicación uretral son la inhibición del crecimiento de la parte inferior del seno urogenital,⁷ un proceso isquémico durante la embriogénesis,⁸ un crecimiento no coordinado del seno urogenital y la placa uretral,⁹ y el desalineamiento de la terminación de la membrana cloacal con el tubérculo y seno urogenital.¹

Las clasificaciones publicadas y más utilizadas para la duplicación uretral son la de Effman y colaboradores, y la de Williams y Kenawi.^{10,11}

La primera es funcional y representa todos los aspectos clínicos de la duplicación uretral, sin embargo, no distingue si la duplicación colateral es sagital o coronal. La segunda clasificación describe la relación del canal ectópico uretral con la uretra normalmente colocada; además, la duplicación uretral puede ser completa, incompleta o limitada a un seno oculto. El canal accesorio puede ser dorsal o ventral en relación a la uretra normal.¹²

La duplicación que presentamos corresponde a un tipo IIB según la clasificación de Effman, pero sin comunicación con la vejiga, originada en la uretra anterior a nivel de la fosa navicular, con su extremo proximal terminando en saco ciego oculto a nivel de uretra bulbar, donde se encontraba alojado un cálculo gigante.

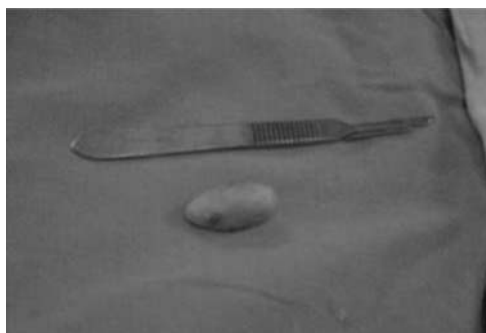


Figura 4. Cálculo aproximadamente de 3 cm de largo por 2 cm de ancho

**Miguel Ángel
Ramírez-Ortega et al.
Duplicación uretral
y cálculo gigante**

Cuando se presente tumor en cara ventral del pene, como en este caso específico, se debe hacer el diagnóstico diferencial con divertículo uretral, absceso o cálculo intradiverticular.

La duplicación uretral se ha reportado ampliamente en la literatura médica mundial.⁴⁻¹⁶ En México aparecen dos reportes: el primero, un niño de cuatro años con duplicación completa de la vejiga y uretra asociada con otro tipo de malformaciones mayores (agenesia renal derecha, fístula traqueoesofágica y malformación rectal alta).¹⁷ El segundo, una niña recién nacida con duplicación vesicogenitorrectal asociada a otras malformaciones congénitas mayores.¹⁸ En ambos casos el tratamiento fue quirúrgico correctivo y se obtuvieron buenos resultados.

Salle y colaboradores, en 2000 refirieron que se habían reportado 175 casos de duplicación uretral en la literatura médica.¹⁹

Los cálculos en la uretra pueden tener su origen en otros sitios y pasar a la uretra donde pueden producir sintomatología (cálculos secundarios), o formarse en la uretra (cálculos primarios) por algunas alteraciones congénitas o adquiridas.

Kamal y colaboradores realizaron un estudio retrospectivo en la comunidad saudita, para

determinar la frecuencia, síntomas y tratamiento de pacientes con cálculo uretral; reportaron que ningún cálculo se originó en la uretra y ningún paciente presentó anomalías en ella. El tamaño de los cálculos osciló entre 4 y 13 mm.²⁰

Koh y colaboradores informaron de un gran cálculo que iniciaba en la vejiga y se prolongaba sobre todo el trayecto de la uretra; probablemente sea el cálculo más grande reportado a este nivel, que se formó secundariamente a un divertículo de la vejiga.²¹

En México, Eraño-Guerra y colaboradores presentaron un caso de cálculo gigante en el espacio balanoprepucial en un paciente pediátrico; se trató del tercer caso en la literatura médica mundial a cualquier edad.²²

El diagnóstico oportuno disminuye las probables complicaciones como infecciones de vías urinarias repetitivas, formación de abscesos uretrales y probables fístulas uretrocutáneas, que se pudieran presentar con la ruptura espontánea del absceso uretral hacia la superficie cutánea, o uretrorragia purulenta intermitente por ruptura a la uretra dorsal.

Nuestro paciente cursaba con una malformación congénita de la uretra y presentaba un tumor a nivel de la base del pene, con sintomatología como disminución del chorro durante la micción y goteo terminal. El tumor correspondía a un cálculo gigante formado en la uretra accesoria, que producía disminución del chorro urinario por compresión de la uretra normal. La uretra accesoria ocasionaba estasis urinaria, factor etiológico para la formación del cálculo.

Se realizó tratamiento quirúrgico para la extracción del cálculo, obteniendo buenos resultados. No se realizó corrección quirúrgica para la duplicación uretral por presentar un tabique medio compartido por presencia de uretras, reportándose en la literatura que en estos casos no se requiere resear quirúrgicamente la uretra accesoria,²³ lo cual corresponde a lo indicado por Salle y colaboradores para la duplicación uretral con clasificación tipo IIB¹⁹ (cuadro I).

El paciente se recuperó del procedimiento quirúrgico sin complicaciones y la sintomatología desapareció.

Consideramos que la formación de otro cálculo pudiera presentarse por la estasis urinaria persistente, por lo que se dará seguimiento al caso.

Cuadro I
Tratamiento quirúrgico propuesto para la duplicación uretral

Tipo	Manejo
IA	Meatoplastia o resección de uretra accesoria
IB	Sin tratamiento
IIA1	Uretra-uretrotomía o resección de uretra accesoria con o sin uretroplastia abierta
IIA2	Uretroplastia
IIB	Sin tratamiento
III Coronal	
Un solo pene	Resección del tabique vesical o hemivesicotomía con reimplantación uretral de la vejiga contralateral. Tratamiento de la uretra como en el tipo IIA1.
Dos penes	Penoplastia + glandeplastia. Tratamiento de la vejiga como el tipo III coronal sin duplicación del pene.
III Sagital	Resección de la vejiga anterior no funcional. Tratamiento de la uretra como tipo IIA1.

Fuente: Salle y colaboradores, referencia 19.

Conclusión

La existencia de un cálculo primario en la uretra es poco común, y cuando se presenta se debe sospechar una malformación en dicha estructura, por lo que se recomienda su estudio para lograr un manejo adecuado.

El tratamiento quirúrgico de la duplicación uretral es necesario para corregir la función orgánica o con fines estéticos, y depende del tipo anatómico de la duplicación, por lo que se debe individualizar en cada paciente. Los resultados son favorables en la mayoría de los casos.

Agradecimientos

A la profesora Mardia Teresa Villegas Baca y a la doctora María del Carmen Mireles por su participación en la traducción del resumen al inglés.

Referencias

1. Patrick-Spirnak J, Resnick MI. Litiasis urinaria. En: Tanagho-Emil A, McAninch-Jack W, editores. Urología general de Smith. México: El Manual Moderno; 1989. p. 251-273.
2. Durán-Merino R, Hernández-Fernández C. Litiasis urinaria. *Medicine* 2003;8(113):6055-6065.
3. Romero-Nava LE, Velásquez-Sánchez MP, Kunhardt-Rasch JR. Urolitiasis y embarazo. Presentación de resultados y norma de manejo en el Instituto Nacional de Perinatología. *Ginecol Obstet Mex* 2004;72:515-524.
4. Priyadarshi S. A Rare case of urethral duplication. *BJU Int* 2002;90(Suppl 2):217.
5. Boo-Chai K. Incomplete duplication of uretra. A case report with review of the literature. *Plast Reconstr Surg* 1997;100(3):813.
6. Rabinovitch HH. Urethral duplication. En: Webster R, Kerby B, editors. *Reconstructive surgery*. Oxford: Blackwell Scientific Publications; 1993. p. 795-803.
7. de Vries PA, Friedland GW. Congenital H-type Ano-urethral fistula. *Radiology* 1974;113:397.
8. Woodhouse CRJ, Williams DI. Duplications of the lower urinary tract in children. *Br J Urol* 1979;51:481.
9. Troyer JR. Urethral duplications. *Dial Ped Urol* 1987;10(2).
10. Effman EL, Lebiwitz RL, Colodny AH. Duplication of the uretra. *Radiology* 1976;119:179-185.
11. Williams DI, Kenawi MM. Urethral duplication in the male. *Eur Urol* 1975;1:209.
12. Modesta-Miguel L, Medel R, Castera R, Ruarte AC. Urethral duplication in children: surgical treatment and results. *J Urol* 1998;160(85):1830-1833.
13. Haliloglu M, Tekgul S, Arat A. Duplication of the uretra with posterior urethral enlargement mimicking posterior urethral valves. *Br J Urol* 1998; 82(3): 454-455.
14. Urakami S, Igawa M, Shiina H, Shigeno K, Yoneda T, Yagi H. Congenital collateral urethral duplication in the frontal plane. *J Urol* 1999;162(11):2097-2098.
15. Shenoy MU, Thompson R, Kapila L, Rance CH. Urethral duplication: management of two cases. *BJU Int* 1999;83(Suppl 3):116.
16. Malone P, Nijman R, Kraklau D, Duffy P, Haleblan G, Mushtaq I, Wilcox D. Y-type urethral duplications. *BJU Int* 2004;93(Suppl 2):14-15.
17. Alvarado-García R, Flores-Mata B, Chopin-Gazca S, Gallegos-Grijalva JE. Duplicación completa de la vía urinaria inferior en un caso con asociación VACTER. *Acta Pediatr Mex* 2001;22(3):177-179.
18. Galván-Montaña A, Juárez-Ruiz JJ, Flores-Viladroza A, Suárez-Ávalos L, Ortega-Cuadillo L, Flores-Nava G. Duplicación vesico-genito-rectal asociada a otras malformaciones congénitas mayores. *Bol Med Hosp Infant Mex* 2001;57(4): 217-220.
19. Salle JLP, Sibai H, Rosenstein D, Brzezinski AE, Corcos J. Brzezinski AE, Corcos J. Urethral duplication in the male: review of 16 cases. *J Urol* 2000;163(6):1936-1940.
20. Kamal BA, Anikwe H, Darawani H, Hashish M, Taha SA. Urethral calculi: presentation and management. *BJU Int* 2004;93(4):549-552.
21. Koh CJ, de Filippo RE, Brochner BH, Stein JP, Skinner DG. Extensive bladder and urethral calculi detected with computerized tomography: diagnosis and management. *J Urol* 1999;162:158.
22. Eraña-Guerra L, Rosas-Camacho JC, Ortiz-Castro RI, Raya-Rivera AM, Cortez-Quezada S. Cálculo gigante en el espacio balanoprepucial en un paciente pediátrico. *Bol Med Hosp Infant Mex* 2001; 58(3):168-171.
23. Duckett JW, Snow BW. Trastornos de la uretra y del pene. En: Walsh Patrick C, Gittes Ruben F, Perlmutter Alan D, Stamey Thomas A, editores. *Campbell urología*. Buenos Aires, Argentina: Médica Panamericana; 1988. p. 2186-2187. 

**Miguel Ángel
Ramírez-Ortega et al.
Duplicación uretral
y cálculo gigante**