

Quiste mesentérico.

Informe de un caso

Alfredo Martín Rivera-Montes,¹
Yaneth Angélica-Barrera,²
María Antonia Basavilvazo-Rodríguez,¹
Marcelino Hernández-Valencia³

RESUMEN

La frecuencia de los quistes mesentéricos se ha establecido en uno entre 250 mil admisiones hospitalarias. El presente caso se trata de una paciente de 17 años de edad quien acudió al Servicio de Ginecología por amenorrea de ocho semanas y dolor difuso en toda la región abdominal. Sin antecedentes patológicos de importancia, menarca a los 14 años, ritmo de 30-45 x 5 días, nuligesta. Tenía prueba inmunológica de embarazo en orina con resultado negativo, y ultrasonido ginecológico que mostraba ovario izquierdo con zona ovoidea anecoica de aproximadamente 15 x 8.8 x 7 cm. A la exploración física el abdomen era blando, depresible, con dolor a la palpación de flanco izquierdo, donde se percibía tumor de aproximadamente 8 cm. La exploración vaginal con cervix de 3 x 2 cm, no doloroso a la movilización, útero en anteversión de 6 x 5 x 4 cm. Se delimitó tumor de 18 x 10 cm en anexo izquierdo, no doloroso a la palpación. Se realizó laparotomía exploradora con diagnóstico preoperatorio de quiste de ovario izquierdo, encontrando tumor de 18 x 14 x 10 cm dependiente de mesenterio a nivel de colon sigmoides, el cual se pudo extirpar sin dificultad. Los tumores mesentéricos son difíciles de diagnosticar, pueden ser asintomáticos o presentarse como causa de dolor abdominal recurrente, tumoración abdominal o abdomen agudo. Por su baja frecuencia es difícil establecer el diagnóstico con precisión en forma preoperatoria, aun mediante recursos diagnósticos de alta tecnología, como el ultrasonido y la tomografía.

SUMMARY

Mesenteric cysts are rare, it had been reported a frequency of 1 in 250 000 hospital admissions. We present a case of a 17-year-old female, attended at gynecology service with 8 weeks amenorrhea and diffuse pain in all abdominal regions. Without preceding pathological history of importance, menarche at 14 year, menstrual cycles of 30-45 x 5, nuligesta. She had negative immunology pregnancy tests, and sonography showed left ovary with anecoique ovoid area of approximately 15 x 8.8 x 7 cm. Physical examination showed a soft abdomen, depressible, with pain on the left side, where presence of a tumor of approximately 8 cm was perceived. Vaginal examination showed cervix of 3 x 2 cm, not painful to mobilization, uterus in a head position of 6 x 5 x 4 cm, a tumor of 18 x 10 cm was delimited in left salpinge, not painful to the compressedness. It was carried out a laparotomy with diagnostic of cyst in left ovary, but it was a tumor of 18 x 14 x 10 cm of cyst aspect that was depended of mesenterious at sigmoid colon level, which could be eradicated without difficulty. Mesenteric tumors are difficult for diagnosis, and can be asymptomatic or to be suspect as cause of recurrent abdominal pain, abdominal tumor or acute abdomen. Unfortunately, it is difficult to establish the diagnosis with precision before surgery, still employing diagnostic resources of high technology, as sonography and tomography.

¹Hospital de Ginecología y Obstetricia, Centro Médico Nacional La Raza
²Hospital Rural 22, Zacualtipan, Hidalgo
³Unidad de Investigación Médica en Enfermedades Endocrinas, Centro Médico Nacional Siglo XXI, Distrito Federal, México

Instituto Mexicano del Seguro Social

Comunicación con:
Marcelino Hernández-Valencia.
Tel y fax: (55) 5627 6913.
Correo electrónico:
mhernandezvalencia@prodigy.net.mx

Recibido: 22 de agosto de 2006

Aceptado: 30 de enero de 2007

Introducción

Los quistes mesentéricos son raros, se ha establecido una frecuencia de uno por cada 26 794 a 250 mil admisiones hospitalarias.¹ En 1842

se informó el primer quiste de mesenterio y 10 años después el primero de epiplón.²⁻⁴ Los quistes de mesenterio pueden localizarse desde el duodeno hasta el recto, siendo más frecuentes en el mesenterio ileal del intestino delgado en

Palabras clave

- ✓ quiste mesentérico
- ✓ laparotomía exploradora
- ✓ abdomen agudo

Key words

- ✓ mesenteric cyst
- ✓ laparotomy
- ✓ acute abdomen

67 % y mesocolon en 33 %, y más comunes en los adultos.⁵

Se ha establecido que carecen de manifestaciones clínicas específicas y dependen principalmente de la localización y tamaño del tumor, así como de la relación con los órganos vecinos, por lo que se reconocen tres formas clínicas: *forma incidental, cuadro crónico y síndrome de abdomen agudo*.⁶ El estudio de elección para el diagnóstico es la ultrasonografía abdominal, y solo al requerir información adicional y confirmar el diagnóstico se realiza tomografía axial con medio de contraste o resonancia magnética.⁷

El tratamiento óptimo es la extirpación completa del tumor ya que hay recidiva cuando solo se realiza aspiración del contenido y resección parcial. Se ha sugerido la marsupialización del quiste cuando no es posible la extirpación total por la posibilidad de lesión a órganos vecinos.^{5,6} En ocasiones el quiste comparte íntimamente su irrigación con algún segmento de intestino, cuando esto sucede se recomienda la resección intestinal del segmento involucrado.^{5,8} Este tratamiento también puede realizarse mediante cirugía de invasión mínima.^{9,10} El pronóstico depende principalmente de las condiciones clínicas del paciente, pero se ha informado morbilidad de 2 % de los casos de enucleación hasta 25 % de los quiste

en grandes resecciones.¹¹ Desde 1950 solo existe un informe de un paciente con quiste de mesenterio quien falleciera por torsión con infarto intestinal secundario masivo.⁷

Caso clínico

Mujer de 17 años de edad que acudió al Servicio de Ginecología de un hospital de zona en Hidalgo, México, enviada de medio particular con un ultrasonido pélvico realizado por amenorrea de ocho semanas y dolor difuso en toda la región abdominal, pero con punto hiperestésico en flanco izquierdo.

Los antecedentes ginecoobstétricos fueron menarca a los 14 años con ciclos menstruales de 30 a 45 días por cinco días de sangrado catamenial, nuligesta y casada. No tenía antecedentes quirúrgicos, transfusionales ni traumáticos. Con antecedentes familiares negativos a malformaciones y enfermedades crónicas degenerativas. La prueba inmunológica de embarazo había resultado negativa y el ultrasonido ginecológico mostraba ovario izquierdo con zona ovoidea anecoica de aproximadamente $15 \times 8.8 \times 7.1$ cm, pediculado, con útero de $6.7 \times 3.9 \times 2.9$ cm, con línea endometrial de 4.1 mm (figura 1).

Los estudios básicos de laboratorio estuvieron dentro de parámetros normales; los marcadores tumorales fueron negativos. A la exploración física se encontró presión arterial normal, frecuencia cardiaca de 68 latidos por minuto. El abdomen era blando, depresible, con dolor a la palpación de flanco izquierdo, donde se percibía tumor de aproximadamente de 8 cm. La exploración vaginal demostró características anatómicas y funcionales normales, con cérvix de 3×2 cm, no doloroso a la movilización, útero en anteversión de $6 \times 5 \times 4$ cm, se delimitó un tumor de 18×10 cm a nivel de anexo izquierdo, no doloroso a la palpación. Con los antecedentes previos se decidió el abordaje quirúrgico bajo consentimiento de la paciente y los requisitos preoperatorios establecidos, por lo que se realizó laparotomía exploradora con diagnóstico preoperatorio de quiste de ovario izquierdo. El hallazgo quirúrgico fue descrito como tumor en mesenterio de colon sigmoides, de $16 \times 12 \times 10$ cm en sus ejes mayores, de aspecto quístico (figura 2). A la exploración quirúrgica se encon-

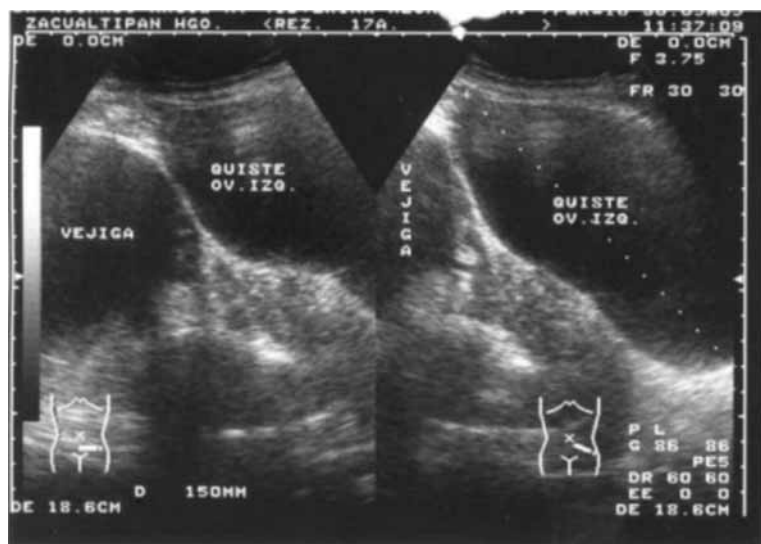


Figura 1. Ultrasonido pélvico que muestra imagen anecoica de aproximadamente $15 \times 8.8 \times 7.1$ cm en sus diámetros longitudinal, anteroposterior y transverso

tró útero y ovarios de características normales. La evolución posoperatoria se llevó a cabo sin complicaciones y la paciente egresó del hospital al segundo día de la cirugía. Después del egreso, la paciente se recuperó totalmente y no fue necesario emplear tratamiento asociado.

El reporte histopatológico describió que microscópicamente se observaron extensas zonas de necrosis caseosa con grandes áreas de extravasación eritrocitaria y abundantes células de metaplasma epiteloide y células gigantes tipo Langhans, así como granulomas caseosos y fibrosis, con diagnóstico final de quiste simple gigante mesentérico.

Discusión

Los quistes del mesenterio son lesiones poco analizadas y no frecuentes en la literatura médica. La etiopatogenia de los tumores no ha podido establecerse pero existen numerosas teorías respecto a la formación de los quistes de mesenterio y del epiplón, entre ellas la proliferación benigna de tejido linfático ectópico; otra teoría es la obstrucción linfática que provoca la formación de grandes quistes intraperitoneales, en controversia debido a que la obstrucción experimental de los vasos linfáticos mesentéricos no produce la formación de quistes, por la gran circulación colateral rica en vasos linfáticos que presenta. Otras causas incluyen el fracaso en la fusión de las hojas del mesenterio, traumatismo oculto, neoplasia y degeneración de nódulos de la linfa.^{12,13}

Desde el punto de vista clínico, los quistes mesentéricos pueden ser asintomáticos o manifestarse con dolor abdominal recurrente, tumoración abdominal o abdomen agudo. Por su baja frecuencia es difícil establecer el diagnóstico con precisión en forma preoperatoria, aun con los recursos diagnósticos de alta tecnología. En dos casos en los cuales se efectuó ultrasonido pélvico y tomografía, el diagnóstico preoperatorio fue probable quiste ovárico,^{12,14} al igual que el aquí descrito, donde la paciente acudió por dolor abdominal y masa pélvica, con reporte preoperatorio de quiste de ovario.

La entidad con la cual debe realizarse diagnóstico diferencial es principalmente quiste de ovario, aunque deben investigarse otras lesiones

intraabdominales también frecuentes como el pseudoquiste del páncreas, hidrocolecisto, tumores retroperitoneales pediculados, leiomiomas pediculados de útero, invaginación intestinal, aneurismas de la aorta y apendicitis complicada con absceso apendicular.⁶ Los quistes del mesenterio son raros y la presentación con abdomen agudo es aún más rara, sin embargo, debe considerarse la probabilidad de este trastorno cuando se identifica masa palpable acompañada de abdomen agudo,^{6,7} ya que la extirpación del quiste puede comprometer alguna víscera o vasos importantes, por lo que se debe contar con el auxilio del Servicio de Cirugía General para evitar complicaciones, como podría ser la necesidad de resección de un segmento del intestino grueso sin preparación mecánica previa del colon.

Agradecimientos

Por su importante labor en la atención de esta paciente, al personal de enfermería, personal paramédico y del área quirúrgica; así como a los directivos del Hospital Rural 22 de Zacualtipán, Hidalgo, y del Hospital de Ginecología y Obstetricia, en el Centro Médico Nacional La Raza. Al Sistema Nacional de Investigadores, por el apoyo al doctor Marcelino Hernández Valencia.

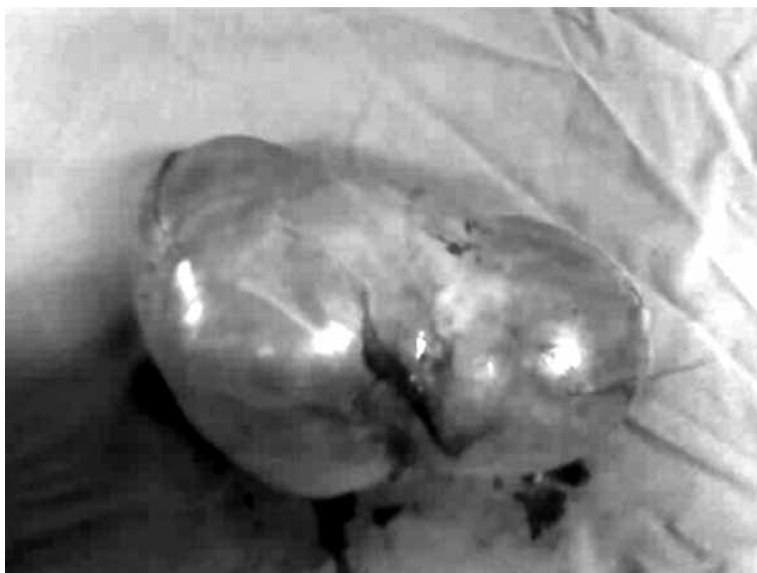

Figura 2. Tumor quístico de 16 × 12 × 10 cm, con superficie irregular

**Alfredo Martín
Rivera-Montes et al.
Quiste mesentérico**

Referencias

1. Liew Sc, Glenn DC, Storey DW. Mesenteric cyst. *Aust N Z J Surg* 1994;64:741-744.
2. Vanek VW, Philips AK. Retroperitoneal mesenteric and omental cysts. *Arch Surg* 1984;119:838-842.
3. Kurtz RJ, Heimann TM, Beck RA. Mesenteric and retroperitoneal cysts. *Ann Surg* 1986;203:109-112.
4. Okur H, Kucukadin M, Ozokutan BH. Mesenteric, omental and retroperitoneal cysts in children. *Europ J Surg* 1997;163:673-677.
5. Saviano MS, Fundaro S, Gelmini R, Begossi G, Perrone S, Farinetti A, Criscuolo M. Mesenteric cystic neoformations: a report of two cases. *Surg Today* 1999;29:174-177.
6. Guzmán G. Quiste de mesenterio. Revisión. *Rev Gastroenterol Mex* 2003;68:235-238.
7. Alvarado GR, Uribe VE, Fernández VS. Quiste de epiplón y mesenterio en niños. *Acta Pediatr Mex* 2001;22:332-336.
8. O'Brien MF, Winter DC, Lee G, Fitzgerald EJ, O'Sullivan GC. Mesenteric cysts: a series of six cases with a review of the literature. *Ir J Med Sci* 1999; 168:233-236.
9. Morrison CB, Wemyss-Holden SA, Maddern GJ. A novel technique for the laparoscopic resection of mesenteric cysts. *Surg Endosc* 2002; 16:219.
10. Afaf F, Tulandi F. Laparoscopic excision of a mesenteric cyst diagnosed preoperatively as an ovarian cyst. *J Am Assoc Gynecol Laparoscopists* 2000;7: 429-431.
11. Caropreso PR. Mesenteric cyst: a review. *Arch Surg* 1974;108:242-246.
12. Seymour NE. Mesenteric tumors. *Med J* 2001: 2 Disponible en <http://www.emedicine.com>
13. Ricketts Richard R. Mesenteric and omental cysts. En: O'Neill Rowe. *Pediatric surgery*, Vol. 2. St Louis, MO: Mosby; 1998. p. 1269-1275.
14. Pérez GR, Torres LE, Ruiz Ovalle JL. Quiste mesentérico: descripción de un caso. *Cir Gen* 2001; 23:109-112. 