

# Dermatoscopia de las metástasis de melanoma maligno cutáneo.

## Informe de caso

|  |  |
|--|--|
| <p><b>RESUMEN</b></p> <p>El melanoma es el resultado de la transformación maligna de los melanocitos normales de la piel, células encargadas de sintetizar la melanina. Ocupa el tercer lugar en frecuencia del cáncer en la piel. Su incidencia muestra un incremento anual de 3 a 7 %, que varía en las diferentes poblaciones mundiales. En nuestro país, la mortalidad es más alta que la incidencia debido al diagnóstico que se realiza en etapas avanzadas. Informamos el caso de un paciente con piel blanca tipo I que desarrolló metástasis azules, las cuales fueron indistinguibles del patrón característico del nevo azul.</p> | <p><b>SUMMARY</b></p> <p>Melanoma is the result of the malignant transformation of normal melanocytes of the skin, which are responsible for the synthesis of melanine. It occupies the third place in frequency of skin cancer. Its incidence shows an annual increment of 3 to 7 % which varies in different populations. In our country the mortality is higher than the incidence due to the delayed diagnosis. We are reporting a case of a patient with fair skin who developed blue metastases which were indistinguishable from the characteristic pattern of blue nevi.</p> |
|--|--|

<sup>1</sup>Departamento de Dermatología  
<sup>2</sup>Práctica privada  
<sup>3</sup>Departamento de Anatomía Patológica

Autores 1 y 3, Hospital de Especialidades, Centro Médico Nacional La Raza, Instituto Mexicano del Seguro Social

Distrito Federal, México

Recibo: 3 de abril de 2007

Aceptado: 20 de agosto de 2007

Comunicación con:  
 Blanca Carlos-Ortega.  
 Tel: (55) 5583 2783.  
 Correo electrónico:  
 blancarlos\_1@hotmail.com

### Introducción

El melanoma maligno es una compleja enfermedad multigénica cuya susceptibilidad está determinada por varios pasos paralelos y progresivos que afectan el control del crecimiento de las células, de la diferenciación de las mismas, de su adhesión y sobrevida. Esta neoplasia manifiesta un continuo desarrollo desde los estadios benignos hasta los malignos, tal como lo revela la transición de sus múltiples pasos desde la mácula (mancha o lunar) hasta el melanoma (tumor).<sup>1</sup>

El melanoma se presenta en los sitios en donde existen melanocitos, el más frecuente es la piel y con menos frecuencia son las capas coroides de los ojos, las leptomeninges, cavidad oral, nasal, faríngea, esófago, bronquios y mucosa vaginal o anorrectal. En la etapa fetal, las células del neuroectodermo, los melanoblastos, migran de la cresta neural a diversos sitios del cuerpo, especialmente hacia la piel.<sup>2</sup>

Desde la década pasada, la incidencia de este tumor se ha duplicado en todo el mundo en pacientes con piel blanca.<sup>3</sup> Su tratamiento está relacionado con la extirpación del tumor en sus etapas iniciales, por

esto la importancia de su diagnóstico temprano. Incluso por dermatólogos expertos, no todas las lesiones pigmentadas son diagnosticadas por sus características clínicas, por lo que se han requerido técnicas adicionales para incrementar la certeza diagnóstica. La dermatoscopia es un método auxiliar no invasivo para evaluar las lesiones pigmentadas de la piel.<sup>4-6</sup>

El interés de los dermatólogos por esta técnica ha aumentado en forma progresiva en la práctica rutinaria. Tratándose del melanoma, la aplicación de la dermatoscopia por observadores expertos incrementa la sensibilidad y especificidad diagnóstica, cuando se compara con la exploración clínica a simple vista; de esta forma podría disminuir el rango de escisiones histopatológicamente benignas clínicamente diagnosticadas como nevos melanocíticos sospechosos de malignidad.<sup>7,8</sup>

### Caso clínico

Hombre de 72 años de edad, casado, originario y residente de la Ciudad de México, ingeniero, fototipo de piel I, que presentaba una dermatosis de tres años

**Palabra clave**  
 melanoma  
 metástasis de la neoplasia  
 dermatoscopia  
 neoplasias cutáneas

**Key words**  
 melanoma  
 neoplasm metastasis  
 dermoscopy  
 skin neoplasms

**Blanca  
Carlos-Ortega et al.  
Metástasis de  
melanoma maligno  
cutáneo**

de evolución, localizada en la cara externa del brazo izquierdo en su tercio superior, caracterizada por una neoformación de 1 × 1.5 cm, negroviolácea, oval, bien circunscrita, de consistencia firme, de superficie lisa y asintomática (figura 1).

Dos meses antes presentaba escaso sangrado, motivo por el cual acudió a consulta. No refería antecedentes familiares ni personales de cáncer de piel; sin embargo, señaló exposición a las radiaciones solares durante su adolescencia en forma intermitente.

La primera impresión diagnóstica clínica fue melanoma maligno nodular ulcerado. Los hallazgos dermatoscópicos mostraron un patrón vascular polimorfo en algunas áreas del borde del tumor y patrón multicomponente en el centro, caracterizado por color azul, negro, café oscuro, rojo y velo azul-blanco; el estudio histopatológico con tinción de hematoxilina y eosina indicó melanoma maligno ulcerado con nivel Clark IV, índice de Breslow de 6 mm (figura 2). Se realizó extirpación amplia del tumor con biopsia de ganglio centinela, la cual fue positiva por lo que recibió manejo con radioterapia. Seis meses más tarde presentó lesiones azules que inicialmente fueron maculares

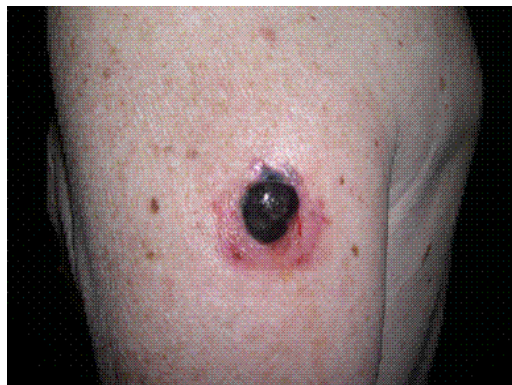y puntiformes, y posteriormente nodulares de diferentes tamaños, la mayor de 1 cm afectando el brazo y ambas caras del tronco izquierdo (figura 3).

La exploración dermatoscópica tanto de las lesiones maculares como de las nodulares reveló un patrón homogéneo azul acero sin ninguna otra estructura agregada que correspondió a metástasis cutáneas de melanoma maligno. Durante el seguimiento de control, la radiografía de tórax y la tomografía axial computarizada cerebral revelaron metástasis, causante del fallecimiento del paciente a los 10 meses de haber sido operado (figura 4).

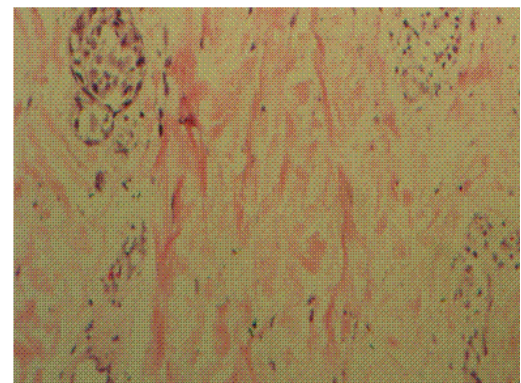
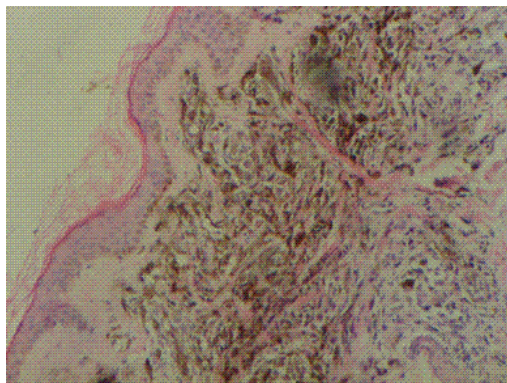
## Discusión

En el caso descrito encontramos hallazgos dermatoscópicos diferentes a los referidos en la literatura: además de escasos, distintos respecto al melanoma maligno metastásico pese a la gran experiencia adquirida con el uso tan difundido de la dermatoscopia, que ha permitido establecer los criterios para el reconocimiento de las lesiones benignas y malignas.

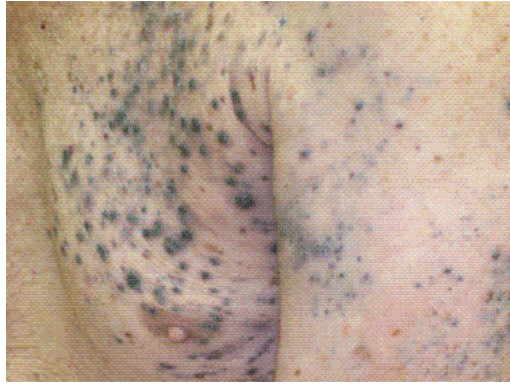
Advertimos un patrón similar al descrito en el nevo azul, con color azul y patrón homogéneo, tanto en las metástasis planas como en las nodulares. En 130 lesiones metastásicas, Bono y colaboradores encontraron un patrón vascular formado por vasos atípicos polimorfos y tortuosos, así como un halo pigmentado y puntos grises en la periferia.<sup>9</sup> Otros autores han indicado solo un patrón homogéneo con vasos irregulares y lineales;<sup>10</sup> también los hallazgos de las estructuras propias del carcinoma basocelular como los nidos ovoides azul-gris.<sup>11</sup> Pizzichetta informó un patrón globular como el que se advierte en los nevos dérmicos, caracterizado por glóbulos gris-azul extendiéndose en toda la lesión; de igual forma, describe un patrón multi-



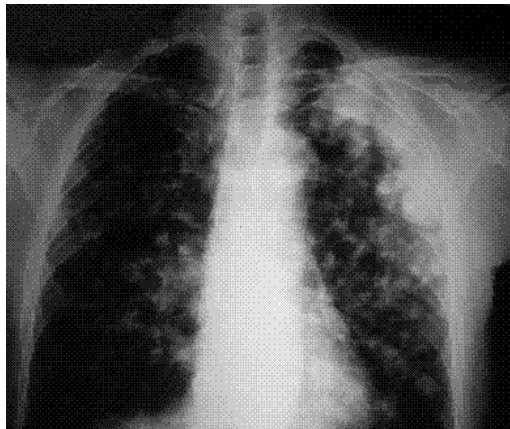
**Figura 1. Melanoma maligno ulcerado**



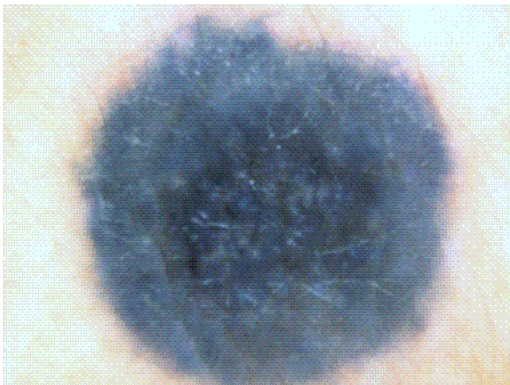
**Figura 2. a) Células de melanoma en la dermis de una metástasis nodular. b) Células de melanoma dentro de un vaso en dermis profunda**



**Figura 3. Metástasis maculares seis meses después**



**Figura 4. Metástasis pulmonares**



**Figura 5. Dermatoscopia: nevo azul. Patrón homogéneo azul acero**

componente.<sup>12</sup> Este mismo patrón globular con una pigmentación difusa no homogénea se encontró en melanoma maligno recurrente.<sup>13</sup>

Los diferentes criterios demoscópicos establecidos para el diagnóstico de metástasis cutáneas de melanoma permitieron determinar su diferencia con lesiones melanocíticas benignas como el

nevo azul y con las lesiones ocasionadas por la radioterapia, en los que encontramos un tono azul ligeramente más intenso que el azul acero, con patrón homogéneo en toda la lesión, sin ninguna otra estructura agregada (figura 5). Por lo tanto, todos estos hallazgos deben ser considerados en el diagnóstico diferencial de las lesiones pigmentadas.

## Conclusiones

El patrón homogéneo azul acero característico del nevo azul, lo encontramos en las metástasis cutáneas del paciente descrito, con un color ligeramente más intenso y sin estructuras agregadas.

El color azul de las metástasis cutáneas en pacientes de piel tipo I como en nuestro caso, aporta un modelo biológico para el estudio del melanoma maligno en los diferentes tipos de piel, sin olvidar que esta pigmentación indica que la melanina se encuentra localizada en la dermis profunda, que frecuentemente se advierte en los melanomas invasivos. Consideramos que en el desarrollo de las metástasis azules informadas probablemente intervengan factores genéticos, raciales y ambientales que puedan influir en el comportamiento biológico y clínico de la enfermedad.

Concluimos que la historia clínica, la observación directa, el auxilio de la dermatoscopia y el examen final, la histopatología, nos debe orientar hacia un diagnóstico certero.

## Referencias

1. Nambiar S, Mirmohammadsadegh A, Doroudi R, Gustrau A, Marini A, Roeder G, et al. Signaling networks in cutaneous melanoma metastasis identified by complementary DNA microarrays. *Arch Dermatol* 2005;141(2):165-173.
2. Iijima S, Oka K, Sasaki M, Tateishi Y, Saito H, Sandoh N, et al. Primary jejunal malignant melanoma first noticed because of the presence of parotid lymph node metastasis. *J Am Acad Dermatol* 2003;49(2):319-323.
3. Lorentzen H, Weismann K, Petersen CS, Larsen FG, Secher L, Skodt V. Clinical and dermatoscopic diagnosis of malignant melanoma. Assessed by expert and nonexpert groups. *Acta Dermatol Venereol* 1999;79(4):301-304.
4. Dal Pozzo V, Benelli C, Roscetti E. The seven features for melanoma: a new dermatoscopic algorithm for the diagnosis of malignant melanoma. *Eur J Dermatol* 1999;9(4):303-308.

**Blanca  
Carlos-Ortega et al.  
Metástasis de  
melanoma maligno  
cutáneo**

**Blanca  
Carlos-Ortega et al.  
Metástasis de  
melanoma maligno  
cutáneo**

5. Soyer HP, Argenziano G, Ruocco V, Chimenti S. Dermoscopy of pigmented skin lesions (Part II). *Eur J Dermatol* 2001;11(5):483-498.
6. Pehamberger H, Steiner A, Wolff K. In vivo epiluminescence microscopy of pigmented skin lesions. I. Pattern analysis of pigmented skin lesions. *J Am Acad Dermatol* 1987;17(4):571-583.
7. Argenziano G, Soyer HP, Chimenti S, Argenziano G, Ruocco V. Impact of dermoscopy on the clinical management of pigmented skin lesions. *Clin Dermatol* 2002;20(3):200-202.
8. Bafounta ML, Beauchet A, Aegerter P, Saiag P. Is dermoscopy (epiluminescence microscopy) useful for the diagnosis of melanoma? Results of a meta-analysis using techniques adapted to the evaluation of diagnostic tests. *Arch Dermatol* 2001;137(10):1343-1350.
9. Bono R, Giampetruzzi AR, Concolino F, Puddu P, Scoppola A, Sera F, et al. Dermoscopic patterns of cutaneous melanoma metastases. *Melanoma Res* 2004;14(5):367-373.
10. Virgili A, Zampino MR, Corazza M. Primary vulvar melanoma with satellite metastasis: dermoscopic findings. *Dermatology* 2004;208(2):145-148.
11. Busam KJ, Halpern A, Marghoob AA. Malignant melanoma metastatic to a basal cell carcinoma simulating the pattern of a basomelanocytic tumor. *Am J Surg Pathol* 2006;30(1):133-136.
12. Pizzicheta MA, Canzonieri V, Gatti A, de Giacomi C, Trevisan G, Veronesi A, et al. Skin lesions in melanoma and Kaposi's sarcoma. Case 2. Dermoscopic features of metastases from cutaneous melanoma mimicking benign nevi and primary melanoma. *J Clin Oncol* 2002;20(5):1412-1415.
13. Ferrari A, Peris K, Piccolo D, Chimenti S. Dermoscopic features of cutaneous local recurrent melanoma. *J Am Acad Dermatol* 2000;43(4):722-724.