

El tejido óseo se incorpora a la constelación hormonal

Arturo Zárate, Lourdes Basurto, Renata Saucedo

Unidad de Investigación de Endocrinología, Diabetes y Metabolismo, Hospital de Especialidades, Centro Médico Nacional Siglo XXI, Instituto Mexicano del Seguro Social, Distrito Federal, México

Comunicación con: Arturo Zárate. Tel. (55) 5588 7521.

Correo electrónico: zaratre@att.net.mx

“La marca del genio no es la perfección, sino la originalidad al abrir nuevas fronteras”, Arthur Koestler (1905-1983)

El tejido óseo considerado tradicionalmente solo como un aparato de sostén, en realidad es el sitio de una actividad continua que se traduce en la remodelación de su arquitectura gracias a la actividad de los osteoblastos y osteoclastos. Además, el hueso interviene en el metabolismo integral del organismo mediante la producción de hormonas proteicas, entre ellas la osteocalcina, la cual ejerce una interrelación con el tejido adiposo, el páncreas y el músculo esquelético. La traducción clínica de la osteocalcina se ha asociado con estados de resistencia a la insulina, obesidad y actividad del sistema inmunológico. Por lo anterior, el tejido óseo tiene la capacidad de funcionar como una glándula endocrina.

Palabras clave: huesos, osteocalcina, osteoblastos, trastornos del metabolismo de la glucosa, resistencia a la insulina

Bone tissue was essentially considered as a mechanical structure; however is now well known that is the site of permanent bone remodeling. In addition, bone functions as an endocrine gland producing osteocalcin, which in turn interacts with other tissues, such as fat, pancreas and gastrointestinal tract. As a consequence, osteocalcin intervenes into glucose metabolism, peripheral insulin sensitivity and inflammatory process. In sum, bone may be accepted as an endocrine gland.

Key words: bone and bones, osteocalcin, osteoblasts, glucose metabolism disorders, insulin resistance

Naturaleza del esqueleto

Durante largo tiempo, el esqueleto fue considerado simplemente el armazón inerte e inactivo que proporcionaba sostén y forma al cuerpo humano. Recientemente se ha descubierto que el hueso es un tejido muy diferente de la descripción original, ya que a nivel molecular existe remodelación conti-

nua que restaura la arquitectura para conservar su fortaleza y mantener una permanente comunicación con otros tejidos y sistemas participantes en el equilibrio metabólico. De esta manera, la remodelación asegura, por una parte, la fortaleza, flexibilidad y ductilidad del esqueleto y, por otra parte, interviene en los procesos metabólico-hormonales.^{1,2}

A partir de la década de 1930, un perspicaz observador clínico con la facilidad natural para explicar lógicamente el mecanismo de las enfermedades, Fuller Albright, se interesó en aclarar el metabolismo del calcio en relación con la dinámica del hueso; además, propuso la existencia de una interdependencia hormonal. Semanalmente organizaba dos sesiones clínicas para la revisión de pacientes en compañía de colegas y residentes en *Massachusetts General Hospital*; dos de ellas eran la Clínica de Disfunción Ovárica y la Clínica de la Piedra, de las que surgieron numerosos descubrimientos médicos aún vigentes. Por ello, se considera a Albright como el “evangelista” de la función hormonal del hueso y su interacción con las paratiroides, el riñón, el intestino, las gónadas y el hígado. Como fruto de estas reuniones se aclaró la patogenia de múltiples enfermedades y se reconoció la existencia de condiciones no sospechadas, como la producción ectópica de hormonas, la resistencia a la acción hormonal y la interfase hormonal.^{3,4}

El hueso está constituido esencialmente por fibras flexibles de colágena y cadenas de calcio con hidroxapatita físicamente frágiles. Estas estructuras forman una especie de red, relativamente tan

consistente y compacta como la telaraña de un arácnido, que posee ductilidad, elasticidad y fortaleza.

Los protagonistas estelares de la remodelación ósea son tres variedades de células: osteoblastos, osteoclastos y osteocitos, que mantienen entre sí una reciprocidad funcional. Los osteoclastos se comportan como los enterradores que llegan a sepultar el hueso viejo, disolviendo la materia con ácido; de inmediato aparecen los osteoblastos para formar hueso nuevo en el mismo sitio. Mientras tanto, los osteoblastos inducen la maduración y activación de más osteoclastos. Recientemente se ha demostrado que los osteocitos también producen una hormona, la esclerostina, que se encarga de inhibir el desarrollo y actividad del osteoblasto.⁵ Esta última observación se toma como base para inhibir farmacológicamente a la esclerostina y de esta manera conseguir el desarrollo de osteoblastos y, en consecuencia, la formación de hueso nuevo (figura 1).^{5,6}

Resulta interesante que el osteoblasto sintetiza otra hormona proteica, osteoprotegrin, la cual se une al receptor activador del factor nuclear κ B ligando (RANKL) para anular la maduración de los osteoclastos que requiere el RANK para alcanzar la maduración.⁷ El contenido de calcio es fundamental para la remodelación ósea y como almacén de los procesos metabólicos. Cuando se requiere un aporte urgente de calcio se recurre fisiológicamente a dos reservorios: el riñón y el hueso. El primero tiene una capacidad limitada, pero el segundo es prácticamente inagotable; de esta manera se puede mantener la concentración de calcio dentro de un margen estrecho. La aportación cotidiana de calcio proviene de los alimentos y se absorbe mediante el efecto clave de la vitamina D, que resulta de varios pasos enzimáticos de asiento en la piel, hígado y riñón.

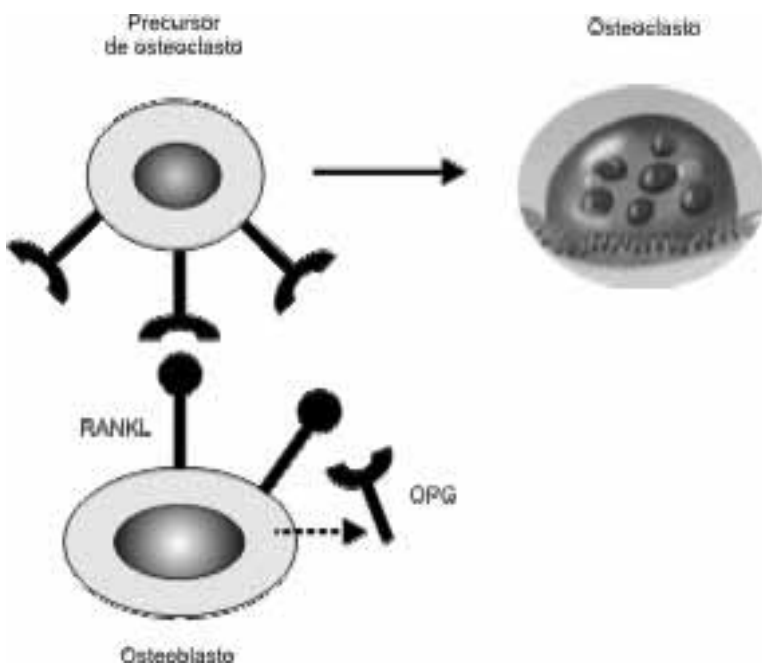


Figura 1. Interdependencia celular en la remodelación ósea

Participación hormonal del hueso

El osteoblasto está encargado de producir la hormona clave de esta dinámica, la osteocalcina, proteína de 6 kDa exclusiva del hueso y la dentina, que representa cerca de 2 % del contenido total de proteína. Estructuralmente está compuesta por tres residuos de ácido gamma carboxiglutámico unido a hidroxapatita. Se encarga tanto de la mineralización como de la dinámica del calcio. La osteocalcina posee actividad extraósea (cuadro I), de manera particular sobre el tejido adiposo y los islotes del páncreas, estimulando simultáneamente la secreción de insulina y adiponectina, que a su vez incrementa la sensibilidad de varios

tejidos a la acción de la insulina. La osteocalcina tiene la capacidad de inducir una reducción en la masa adiposa y de estimular la producción de insulina y mejorar la sensibilidad a ésta en los tejidos.^{8,9}

Cuadro I
Efecto extraóseo de la osteocalcina

- Secreción de insulina
- Decrece hiperglucemia
- Mayor sensibilidad a insulina
- Producción de adiponectina
- Mejora proceso inflamatorio
- Corrige dislipoproteinemia
- Reduce obesidad

Estudios experimentales

En ratones sometidos a *knock out* del gen de la osteocalcina se produce incremento en la grasa corporal y se desarrolla intolerancia a la glucosa como resultado de la resistencia a la insulina; también se puede demostrar reducción en la insulina circulante. Otra observación consiste en que al administrar osteocalcina al ratón genéticamente alterado, se corrigen las alteraciones metabólicas.^{9,10}

Se sabe que en el intestino se producen las incretinas, que participan en el metabolismo de la glucosa, pero en forma adicional también se sintetiza serotonina, que en el hueso estimula la resorción ósea. Otros estudios han demostrado que la oxitocina proveniente de la neurohipófisis puede acoplarse con receptores situados en los osteoblastos para regenerar tejido óseo. También se ha explorado la relación del sistema inmunológico con las concentraciones de osteocalcina para conocer el efecto potencial en los procesos inflamatorios asociados con el desarrollo de aterosclerosis. Al respecto, la osteocalcina guarda relación inversa con los macrófagos, las interleucinas, la proteína C reactiva y el factor de necrosis tumoral. El adipocito y el osteoblasto mantienen una interdependencia mediante la adiponectina y la osteocalcina. En otras palabras, existe suficiente información experimental para establecer la interfase del intestino, hueso, sistema nervioso central, sistema inmunológico y las glándulas tradicionalmente consideradas endocrinas (figura 2).¹⁰

Observaciones clínicas

La medición de osteocalcina se ha venido utilizando clínicamente como un marcador de formación y remodelación ósea, observándose que la administra-

Zárate A et al.
Hueso como tejido endocrino

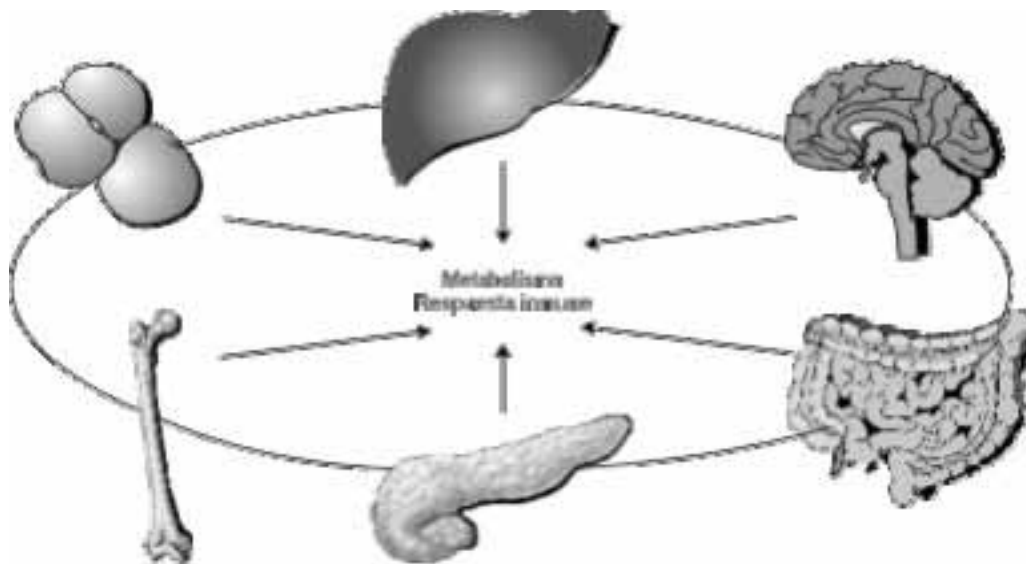


Figura. 2 Interfase funcional de varios tejidos que contribuyen hormonalmente al equilibrio metabólico del organismo.



Figura 3. En 1995, la Universidad de Harvard concedió el grado de Doctor en Ciencias al profesor Albright por considerarlo “brillante investigador en el complejo campo de la nutrición y el metabolismo, por su mente profunda y enorme entusiasmo que honran y le dan prestigio tanto a la Universidad como a la medicina”. Albright dejó un legado de cerca de 200 publicaciones científicas, donde se describen nuevos síndromes. Entre otros descubrimientos notables se cuentan la acidosis tubular renal, la inhibición de la ovulación con

estrógenos como anticonceptivo, los prolactinomas hipofisarios, la fisiopatogenia del síndrome de Cushing, la asociación de hipogonadismo con osteoporosis, la azoospermia por disgenesia testicular, el hiperparatiroidismo como causa de litiasis renal, la producción ectópica de hormonas, y los síndromes de resistencia hormonal. Para fundamentar sus teorías, Albright desarrolló técnicas de laboratorio que fueron utilizadas por varios años. Albright se graduó *cum laude* en *Harvard Collage* y posteriormente ingresó a la Escuela de Medicina de Harvard, donde mostró un gran interés por la obstetricia y la ortopedia pero reconociendo su limitada destreza manual siguió la medicina interna. Realizó su internado médico en *Massachusetts General Hospital*, incluyendo investigación bajo la tutela de J. C. Aub, experto en el metabolismo del calcio. La residencia médica la hizo en *Johns Hopkins Hospital*, en Baltimore, y después estuvo como *research fellow* en Viena, con Jacob Erdheim. En 1930, Albright regresó a Boston para dedicarse por el resto de su vida a la enseñanza, investigación y práctica clínica. En 1937, cuando se encontraba en la cúspide profesional, aparecieron los primeros síntomas de la enfermedad de Parkinson. La progresiva incapacidad física lo llevó a decidir someterse en 1958 a una cirugía cerebral experimental, la cual se complicó con una hemorragia masiva que lo llevó a un estado comatoso irreversible e invalidez total hasta su muerte en 1969.¹⁴

Cuadro II
Nuevo concepto funcional de hueso

Remodelación constante para restaurar arquitectura
Interviene en procesos metabólicos e inflamatorios
Interactúa con diversas hormonas
Se comporta parcialmente como glándula endocrina

otros minerales, resultando en osteopenia. Esta situación se asocia con menor producción de osteocalcina, que adicionalmente afecta la cantidad de tejido adiposo.^{12,13} Se está explorando el efecto de los cambios en osteocalcina sobre el complejo escenario metabólico que condiciona la resistencia a la insulina característica durante la gestación.

Conclusiones

ción de ciertos anabólicos óseos resulta en incremento de la osteocalcina circulante y la densitometría ósea.¹¹ Asimismo, se ha informado la coincidencia de osteocalcina reducida en pacientes con diabetes y dislipoproteinemia. En la menopausia, el aumento habitual en la grasa corporal se acompaña de decremento de la osteocalcina circulante.^{8,9}

Se sabe que durante el embarazo aumenta el recambio óseo con predominio de la resorción y se presenta aumento en la movilización de calcio y

Las células del tejido óseo producen proteínas que funcionan como hormonas y de esta manera modulan la remodelación del esqueleto, pero adicionalmente interactúan con otros tipos de tejidos para intervenir en múltiples procesos fisiológicos. Es decir, el esqueleto ya no puede ser definido simplemente como un almacén que sustenta y protege al cuerpo humano, ya que participa armónicamente en diversos procesos metabólicos (cuadro II).

Este nuevo concepto ilustra el largo camino que se ha recorrido desde las primeras observaciones de Albright (figura 3) en sus sesiones médicas en la clásica Clínica de la Piedra, en el Hospital de Boston, donde en cada sesión semanal se analizaban los pacientes con problemas del metabolismo del calcio, litiasis y anomalías en el esqueleto.

Referencias

- Rizzoli R. Osteoporosis: non-hormonal treatment. *Climacteric* 2007;10(Suppl 2):74-78.
- Zárate TA, Basurto AL, Hernández VM, Saucedo GR. Conducta terapéutica actual para la osteoporosis en la mujer y en el hombre. *Med Int Mex* 2007;23(3):210-216.
- Albright F, Smith PH, Richardson AM. Postmenopausal osteoporosis: its clinical features. *JAMA* 1941;116(22):2465-2474.
- Reifenstein EC, Albright F. The metabolic effects of steroid hormones in osteoporosis. *J Clin Invest* 1947;26(1):24-56.
- Bezooijen RL, Roelen BAJ, Visser A, van der Wee Pals L, de Wilt E, Karperien M, et al. Sclerostin is an osteocyte-expressed negative regulator of bone formation, but not a classical bmp antagonist. *JEM* 2004;199(6):805-814.
- Yadav VK, Ryu JH, Suda N, Tanaka KF, Gingrich JA, Schütz G, et al. Lrp5 controls bone formation by inhibiting serotonin synthesis in the duodenum. *Cell* 2008;135(5):825-837.
- Boyle WJ, Simonet WS, Lacey DL. Osteoclast differentiation and activation. *Nature* 2003;423(6937):337-342.
- Pittas AG, Harris SS, Eliades M, Starck P, Dawson-Hughes B. Association between serum osteocalcin and markers of metabolic phenotype. *J Clin Endocrinol Metab* 2009;94(3):827-832.
- Kanazawa I, Yamaguchi T, Yamamoto M, Yamauchi M, Kurioka S, Yano S, et al. Serum osteocalcin level is associated with glucose metabolism and atherosclerosis parameters in type 2 diabetes mellitus. *J Clin Endocrinol Metab* 2009;94(1):45-49.
- Buday B, Kulcsár E, Literáti NB, Horváth T, Vitai M, Vecsei I, et al. The role of osteocalcin in the connection of bone and glucose metabolism in humans. *Orv Hetil* 2008;149(52):2453-2461.
- Basurto L, Zárate A, Córdova N, Saucedo R, Galván R, Campos S, et al. Efficacy of strontium ranelate for the mineralization of bone in postmenopausal women. *Ginecol Obstet Mex* 2009;77(5):227-230.
- Rosen CJ. Serotonin rising-the bone, brain, bowel connection. *New Engl J Med* 2009;360(19):957-959.
- Sowers MF, Scholl T, Grewal J, Chen X, Jannausch M. IGF-I, osteocalcin and bone change in pregnant normotensive and pre-eclamptic women. *J Clin Endocrinol Metab* 2001;86(12):5898-5903.
- Zárate A, Hernández M. Fuller Albright el "Picasso de la endocrinología" y "profeta de la anticoncepción hormonal". *Acta Med* 2005;3(3):205-206.

Zárate A et al.
Hueso como tejido endocrino