

Ramón Alexis  
García-López,  
Carmen  
Gracida-Juárez,  
Urbano Cedillo,  
Jorge Cancino-López,  
Ramón  
Espinoza-Pérez

# Variaciones vasculares en el injerto renal y sus resultados en el trasplante renal

## RESUMEN

**Objetivo:** determinar si las variantes anatómicas vasculares del injerto renal interfieren con la función posterior del trasplante.

**Métodos:** se incluyeron los pacientes trasplantados del 1 de enero de 2001 al 31 de diciembre 2006. Se revisaron las variaciones anatómicas vasculares del injerto, técnicas de reconstrucción y resultados en la función del injerto renal, complicaciones quirúrgicas vasculares y se compararon con el grupo con arterias únicas del riñón trasplantado.

**Resultados:** se realizaron 477 trasplantes de riñón. Se encontraron arterias múltiples en 22.8 % (109), en los que se realizó anastomosis múltiple de dos, tres y cuatro arterias, parche de aorta con dos arterias (cinco), ligadura de rama polar superior (26); 15 % tuvo venas múltiples (72). La media de creatinina al séptimo día y tercer año posoperatorio fue de 1.32 y 1.43 mg/dL, respectivamente, para el grupo con arterias múltiples, y de 1.2 y 1.38 mg/dL, respectivamente, para el grupo control. Se presentaron complicaciones vasculares en 2.48 % del grupo con arterias múltiples y en 1.2 % del grupo control.

**Conclusiones:** no se identificó diferencia en la función del injerto ni en la incidencia de complicaciones vasculares entre los grupos con arterias únicas y múltiples.

## SUMMARY

**Objective:** to determine if the anatomical vascular variations of the renal allograft affect kidney function after a transplant surgery.

**Methods:** patients that received kidney transplantation in a period of six years were included. The anatomical vascular variations of the allograft, techniques for reconstruction, outcomes in kidney function and surgical vascular complications were investigated and a comparison between the group with multiple renal arteries (MRA) and the group with a single (SRA) renal artery was performed.

**Results:** in a period of six years 477 kidney transplants were performed; 22.8 % (109) presented MRA of the allograft. In these patients, an anastomosis for two, three, or four arteries was performed. Fifteen percent (72) presented multiple veins. The mean serum creatinine at day seven and three years later were 1.32 and 1.43 mg/dL respectively for the group with MRA; for the group with SRA 1.2 and 1.38 mg/dL respectively. Vascular surgical complications occurred in 2.48 % (4) in the group with MRA and in 1.2 % (2) in the group with SRA.

**Conclusions:** there is no difference in kidney function and incidence of surgical vascular complications between both groups.

Unidad de Trasplantes,  
Hospital  
de Especialidades,  
Centro Médico Nacional  
Siglo XXI,  
Instituto Mexicano  
del Seguro Social,  
Distrito Federal, México

Comunicación con:  
Ramón Alexis  
García-López.  
Tel: (55) 5627 6900,  
extensión 21427.  
Correo electrónico:  
al\_garz@hotmail.com

## Palabras clave

arterias renales múltiples  
variaciones anatómicas  
vasculares  
trasplante renal  
técnicas de reconstrucción  
vascular

## Key words

multiple renal arteries  
anatomical vascular  
variations  
kidney transplantation  
techniques for vascular  
reconstruction

## Introducción

El trasplante renal está bien establecido como tratamiento de primera elección en pacientes con enfermedad renal terminal, por sus resultados clínicos, calidad de vida del paciente y reinserción completa a la sociedad, y por el menor costo para los sistemas de salud. La carencia de órganos para donación ha sido una constante en todo el mundo. En Latinoamérica ha habido una tendencia a la mayor utiliza-

ción de donadores vivos como fuente de órganos. En nuestro centro, los donadores vivos han constituido la fuente de donación hasta en 85 % de los trasplantes realizados.<sup>1</sup>

La incidencia de variaciones en la anatomía vascular renal oscila entre 10 y 30 %, siendo la presencia de arterias renales supernumerarias la variación más frecuente. La evaluación exhaustiva mediante técnicas de imagen de la anatomía vascular renal del donador vivo es crucial para pla-

near la técnica quirúrgica en el donador, en el injerto y en el receptor. Trasplantar injertos con arterias renales múltiples amerita procedimientos técnicamente demandantes en cirugía de banco y en el paciente, prolonga el tiempo de isquemia y teóricamente aumenta la incidencia de necrosis tubular aguda y retarda la función del injerto. Por otro lado, la realización de anastomosis múltiples y con vasos de pequeño calibre aumenta la posibilidad de complicaciones vasculares como trombosis, hemorragias y estenosis; y urológicas como necrosis ureteral y fístula urinaria, que se traducen en mayor morbilidad y pérdida del injerto en el peor de los casos. En algunos centros, el hallazgo de arterias renales múltiples se considera una contraindicación para aceptar a un donador renal vivo. Sin embargo, la escasez de órganos ideales ha estimulado la utilización de órganos marginales con enfermedad arterial o anomalías vasculares. Algunas series han demostrado resultados similares cuando se utilizan injertos renales con arterias únicas o múltiples, o incluso con anomalías anatómicas.<sup>2-5</sup> Los avances y destrezas principalmente en las técnicas quirúrgicas y microquirúrgicas han permitido la utilización segura de estos órganos.<sup>6,7</sup> Se describen diferentes y variadas técnicas de reconstrucción vascular del injerto renal. En cirugía de banco se incluyen la anastomosis latero-lateral de dos arterias (en pantalón, doble barril), *bridging* de dos arterias renales,<sup>8</sup> anastomosis término-lateral de una arteria de menor calibre a la principal, anastomosis con uso de interposición de injerto vascular autógeno (de vena safena, arteria epigástrica inferior), *three-legged pair of pants* anastomosis,<sup>9</sup> arterias múltiples en parche de Carrel, arterias múltiples en parche de "neo-Carrel" y extensión de vena renal con vena cava (donador fallecido).

### Revascularización del injerto

La revascularización del injerto puede realizarse mediante anastomosis únicas o múltiples. Las anastomosis únicas incluyen anastomosis término-terminal con arteria hipogástrica, anastomosis término-lateral de arteria renal única con arteria iliaca externa o iliaca común, anastomosis término-lateral de un parche de Carrel con múltiples arterias renales. Las anastomosis múltiples incluyen anastomosis de múltiples arterias renales con arteria iliaca externa, anastomosis de múltiples arterias renales con arteria hipogástrica o iliaca externa y arteria epigástrica inferior,<sup>10</sup> anastomosis múltiple con ramas de arteria hipogástrica. La anastomosis venosa suele realizarse término-lateral con vena iliaca externa o anastomosis venosa termi-

no lateral de un parche de Carrel con venas renales múltiples.

### Complicaciones vasculares

La incidencia y severidad de las complicaciones técnicas ha disminuido en los últimos años. Sin embargo, las complicaciones que resultan de accidentes técnicos, aunque infrecuentes, pueden causar disfunción renal, pérdida del injerto o la muerte. La mayoría de las veces ocurren en el posoperatorio inmediato, aunque en ocasiones pueden manifestarse hasta años más tarde. El porcentaje de pacientes que experimentan complicaciones vasculares varía de 10 a 30 %. La trombosis de la arteria renal, la estenosis y la hemorragia ocurren más frecuentemente que las complicaciones venosas.<sup>11,12</sup>

### Complicaciones urológicas

La complicación urológica más asociada a la vascularización del injerto es la fístula urinaria. Su incidencia es variable y puede ir de 0.8 a 23 %, la mayoría por fallas técnicas que van a producir insuficiencia vascular, isquemia y necrosis del uréter. Aunque pueden originarse en cualquier lugar de la vía urinaria, con más frecuencia ocurren en la anastomosis ureterovesical.<sup>13</sup>

El presente estudio describe la experiencia en nuestro centro en el abordaje y tratamiento de donadores renales con variantes vasculares del injerto tanto de donador vivo como de cadáver, la función del injerto e incidencia de complicaciones vasculares en dichos pacientes y se compara con un grupo con arterias únicas del injerto renal.

### Objetivos

Conocer la incidencia y tipo de variantes anatómicas vasculares del injerto renal, técnicas utilizadas para la reconstrucción vascular, la función postrasplante del injerto a corto y mediano plazos, incidencia de complicaciones y determinar si existe diferencia entre este grupo de pacientes y los que reciben injerto con arteria renal única.

### Métodos

Estudio retrospectivo, descriptivo, longitudinal, comparativo, en el que se analizó la experiencia en un centro de trasplante. Se incluyeron los pacientes trasplantados de donador vivo y de cadáver entre el 1 de enero de 2001 y el 31 de diciembre de

2006. Se revisó la evaluación preoperatoria de la anatomía vascular renal de los donadores, variaciones en la cirugía, técnicas de reconstrucción vascular, función posoperatoria del injerto renal, incidencia de complicaciones quirúrgicas vasculares y se compararon estos resultados con los del grupo de pacientes que recibieron injerto renal con arteria única.

## Análisis estadístico

Estadística descriptiva con base en frecuencias y porcentajes. Para dichos cálculos se utilizó el programa Epi-Info 2007.

## Resultados

Se realizaron 477 trasplantes de riñón en el periodo de estudio. El 57.65 % de los receptores fue del sexo masculino (275 pacientes) y 42.35 % del femenino (202 pacientes). La distribución por edad fue de la siguiente manera: de 17 a 26 años, 39.2 % (187); de 27 a 36 años, 36.4 % (174); de 37 a 46 años, 14.2 % (68); de 47 a 56 años, 8.5 % (41); de 57 años o más, 1.46 % (siete). El 67.9 % de los receptores fue grupo sanguíneo O (324); 23.4 % del grupo A (112), 7.3 % del grupo B (35) y 1.25 % del grupo AB (seis).

El 85.5 % de los donadores fue donador vivo (408) y 14.5 % fallecido (69). Fue del sexo femenino 55.3 % (247) de los donadores y 44.7 % del masculino (199). De los donadores fallecidos, 65.7 % fue del sexo femenino y 34.3 % del masculino.

De 2001 a noviembre de 2005, para la evaluación vascular preoperatoria del donador vivo se utilizó angiografía convencional con punción femoral en 338 pacientes (82.8 %); posteriormente se empleó angiorresonancia para la evaluación (70 pacientes, 17.1 %).

Se identificaron arterias múltiples unilaterales en 12.99 % (53) y bilaterales en 5.88 % (24), para una incidencia global 18.8 % (77 pacientes).

La incidencia de arterias renales múltiples encontradas en la cirugía fue de 22.83 %. De éstas, 18 % presentó dos arterias (86), 4 % tres arterias (21) y 0.41 % cuatro o más arterias. El 78 % presentó arteria renal única (368). Esto resulta en una precisión de la valoración vascular preoperatoria de 82.4 %. En la reconstrucción quirúrgica de las arterias múltiples en cirugía de banco se realizó anastomosis latero-lateral entre dos arterias, anastomosis término-lateral de una arteria menor a la principal, combinación de las dos técnicas anteriores (latero-lateral + término-lateral) para anastomosar tres arterias; en casos de donador fallecido se dejó

parche de aorta con dos arterias, ligadura de una rama polar superior, conforme se muestra en el cuadro I.

Setenta y dos pacientes tuvieron venas múltiples (15 %), en 58 se realizó ligadura de una vena de menor calibre dejando la vena principal, en 10 se realizó ligadura de dos o más venas; en cuatro casos se dejó parche de cava con dos venas.

La anastomosis de la arteria renal principal se realizó a la iliaca interna en 80.7 % de los casos (385) y a la iliaca externa en 19.25 % (92). En ocho pacientes se realizó anastomosis de una arteria polar inferior a la epigástrica inferior.

La media de creatinina al primer, tercer, quinto y séptimo días posoperatorio en el grupo con arte-

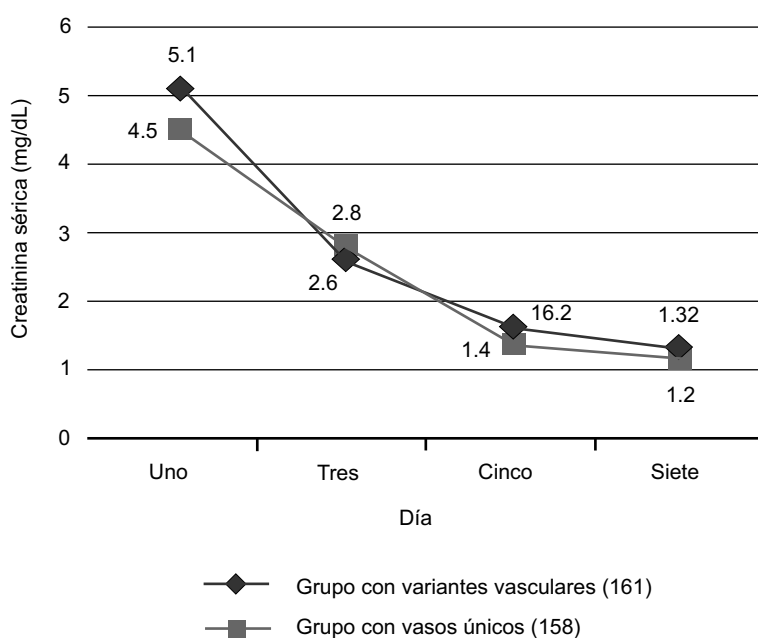
**García-López RA et al. Variaciones vasculares en el injerto renal**

**Cuadro I**

**Tratamiento de las variantes vasculares arteriales**

Técnica de tratamiento	n	%
Anastomosis LL de dos arterias	66	57.39
Anastomosis TL de una arteria menor a la mayor	11	9.56
Anastomosis LL + TL	7	6.08
Ligadura de arteria polar superior	26	22.60
Dos arterias en parche de aorta	5	4.34
Total	109	100.00

LL = látero-lateral, TL = término-lateral



**Figura 1. Evolución de la creatinina sérica en el posquirúrgico inmediato**

rias múltiples y con arterias únicas se muestra en la figura 1.

En el seguimiento al primer, segundo, tercer, cuarto y quinto año, la media de creatinina para el grupo de arterias múltiples y para el grupo con arterias únicas se muestra en la figura 2.

Las complicaciones vasculares descritas fueron fístula urinaria en cuatro pacientes con arterias múltiples (2.48 %); todos éstos se resolvieron con manejo conservador con colocación de catéter doble J. Hubo trombosis del injerto en dos casos en el grupo con arteria única (1.2 %), que requirieron nefrectomía del injerto.

## Discusión

Diferentes estudios epidemiológicos indican mayor incidencia de enfermedad renal crónica en el sexo masculino.<sup>14,15</sup> Esta tendencia es similar en los pacientes trasplantados en esta serie. Paradójicamente, la proporción de donadores del sexo femenino superó a la de los hombres, y más interesante aún: en los donadores cadáver, los de sexo femenino duplicaron a los masculinos, lo que sugiere un patrón cultural en cuanto a la decisión de donación de órganos por parte de los familiares del potencial donador con muerte encefálica.

Resultó interesante que 75.6 % de los pacientes estuviera en el intervalo de edad de 17 a 46 años, jóvenes económicamente productivos; el acceso a un trasplante renal les devuelve la capacidad de reintegrarse a sus actividades laborales, a diferencia de los pacientes en hemodiálisis.<sup>16</sup>

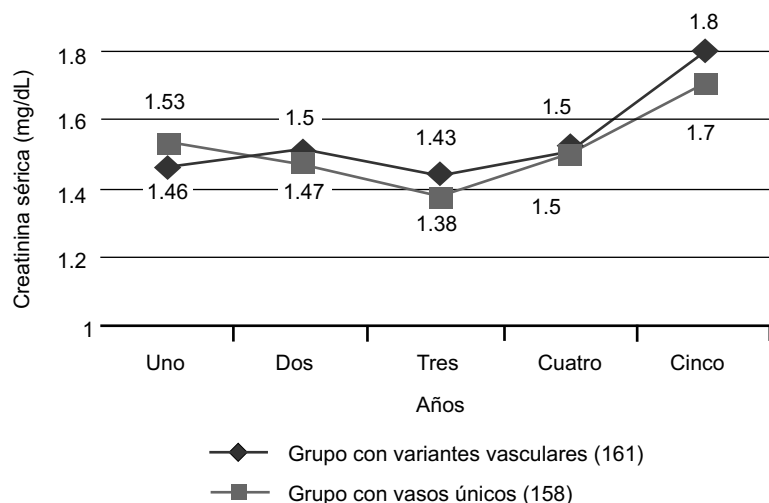


Figura 2. Evolución de la creatinina sérica a los cinco años

La distribución de los grupos sanguíneos en la serie de pacientes trasplantados sigue una tendencia similar a la de poblaciones mexicanas.<sup>17</sup>

Una revisión histórica de las técnicas de evaluación renovascular de donadores vivos informó que en 1995, 98 % de los centros de trasplantes utilizaba arteriografía convencional; para 2007, 73 % de los centros usaba angiotomografía computarizada, 16 % angiorresonancia y solo 9 %, arteriografía convencional.<sup>18</sup> En nuestro centro, antes de noviembre de 2005 en 100 % de los pacientes se utilizaba arteriografía convencional y en los años sucesivos, angiorresonancia. La precisión global de las técnicas utilizadas en nuestro centro es similar a la indicada por otros autores.<sup>19</sup>

La incidencia de variantes vasculares en nuestra serie se encuentra en los extremos altos de las registradas en la literatura. Esto se puede interpretar como alta incidencia en la población o como alta aceptación por parte del centro de trasplantes de pacientes con arterias múltiples, hecho que en algunos lugares es considerado un factor importante para no aceptar a un potencial donador (comunicaciones personales). En la reconstrucción vascular de estas variantes anatómicas se utilizan diferentes opciones, muchas de ellas con técnicas microquirúrgicas.<sup>4,6,7</sup> Al comparar la incidencia de complicaciones vasculares y la función del injerto a corto y mediano plazos con base en los niveles séricos de creatinina entre el grupo de arteria única y múltiples del injerto renal, no se evidenciaron diferencias importantes, de modo similar a lo informado por otros autores. Basaran y colaboradores informaron en una serie de 1095 pacientes que 72 (7.2 %) requirieron anastomosis de múltiples arterias (grupo I) y 1016 (92.8 %) anastomosis de arteria única. En su seguimiento y análisis concluyeron que no encontraron diferencias en cuanto a supervivencia a corto y largo plazos del injerto y del paciente, niveles de creatinina sérica, incidencia de hipertensión posoperatoria, rechazo, necrosis tubular aguda y complicaciones vasculares y urológicas. Señalan que los injertos renales con arterias múltiples pueden ser usados con excelentes resultados.<sup>5</sup>

Berardinelli reseñó una serie de 266 pacientes divididos en tres grupos. El grupo I estuvo conformado por 213 (80 %) pacientes con arteria renal única; el grupo II incluyó 11 (4.1 %) con dos o tres arterias, en los que se realizó anastomosis intracorpóreas independientes de cada arteria renal a los vasos ilíacos; el grupo III lo conformaron 42 pacientes (15.7 %) que presentaban múltiples arterias o arteria renal única con enfermedad vascular intrínseca que ameritó reconstrucción extracorpórea bajo condiciones de hi-

potermia. Encontraron que no hubo diferencias significativas en la incidencia de complicaciones vasculares en los pacientes con arterias múltiples o con enfermedad vascular intrínseca del injerto, ya fuera reconstruidas *in situ* o en cirugía de banco, pero sí niveles más altos de creatinina a la semana a un año de seguimiento en el grupo II. Concluyeron que las reconstrucciones vasculares *ex vivo* pueden ampliar las indicaciones y criterios de aceptación de donadores vivos que presentan arterias renales múltiples o enfermedad renal intrínseca.<sup>2</sup>

Mikayama y colaboradores describen una serie de 393 pacientes, de los cuales 96 (24.4 %) presentaban arterias renales múltiples. Realizaron reconstrucción vascular en 53 (13.5 %) y en 43 (10.9 %), ligadura de arterias renales pequeñas. No identificaron diferencias significativas entre el grupo con arterias únicas y el grupo con arterias múltiples del injerto en cuanto al tiempo de isquemia caliente, niveles de creatinina, incidencia de complicaciones vasculares, urológicas ni episodios de rechazo. Sugieren que los injertos con arterias renales múltiples pueden ser usados exitosamente para trasplante renal.<sup>3</sup>

En conclusión se encontró importante incidencia de variaciones anatómicas vasculares renales, se utilizaron técnicas de reconstrucción vascular variadas y de diferente complejidad, a pesar de lo cual no hubo diferencia en la función del injerto e incidencia de complicaciones vasculares entre el grupo con arteria renal única o con múltiples.

Se debe estimular el conocimiento y entrenamiento en técnicas de reconstrucción vascular y microquirúrgicas de manera que no se descarte a un potencial donador por el hecho de presentar variantes vasculares, considerando la escasez de donadores ideales y los buenos resultados informados en las diferentes series.

## Referencias

1. Gracida C, Espinoza R, Cedillo U, Cancino J. Kidney transplantation with living donors: nine years of follow-up of 628 living donors. *Transplant Proc* 2003;35:946-947.
2. Berardinelli L. Best results in living donor transplantation using an aggressive policy in microsurgical bench reconstruction of nonoptimal arterial supply. *Transplant Proc* 2006;38:991-993.
3. Makiyama K, Tanabe K, Ishida H, Tokumoto T, Shimmura H, Omoto K, et al. Successful reno-vascular reconstruction for renal allografts with multiple renal arteries. *Transplantation* 2003;75(6):828-832.
4. Esroz S, Tuzuner A, Erkek B, Esen S. Double renal arteries in living-related kidney transplantation. *Transplant Proc* 2000;32:604.
5. Basaran O, Moray G, Emiroglu R, Alevli F, Haberla M. Graft and patient outcomes among recipients of renal grafts with multiple arteries. *Transplant Proc* 2004;36:102-104.
6. Han D, Choi S, Kim S. Microsurgical reconstruction of multiple arteries in renal transplantation. *Transplant Proc* 1998;30:3004-3005.
7. De Rosa P, Santangelo M, Scala A, Vallefucio DM. Difficult vascular conditions in kidney transplantation. *Transplant Proc* 2006;38:1040-1043.
8. Sarin PK, Dhanda R, Siwach V, Aggarwal B, Singh B, Kaur R, Jain PK. Bridging of renal arteries: a simple technique for the management of double arteries in living donor renal allograft transplantation. *Transplant Proc* 2003;35:35-36.
9. Aulakh BS, Singh SK, Kaur N, Singh A, Grewal A, Kumar M. Three-legged pair of pants anastomosis: a rare technique for renal transplantation. *Transplant Proc* 2004;36:2191-2193.
10. Chautems RC, Mourad M, Malaise J, Squifflet J. Inferior epigastric artery for revascularization of lower polar arteries in renal transplantation. *Transplant Proc* 2000;32:441-442.
11. Orlic P, Vukas D, Drescik I, Ivancic A, Blecic G, Budiselic B, et al. Vascular complications after 725 kidney transplantations during 3 decades. *Transplant Proc* 2003;35:1381-1384.
12. Kahan B. Principles and practice of renal transplantation. United Kingdom: Martin Dunitz; 2001. p. 229-230.
13. Gutiérrez-del Pozo R, Peri-Cusi L, Alcaraz-Asencio A. Complicaciones quirúrgicas del trasplante renal. En: Ortega F, editor. *Trasplante renal*. México: Médica Panamericana; 2007. p. 118-120.
14. McClellan W. Epidemiology and risk factors for chronic kidney disease. *Med Clin N Am* 2005; 89:419-455.
15. Vukusich A, Alvear F, Villanueva P, González C, Olivari F, Alvarado N, et al. Epidemiología de la insuficiencia renal aguda grave. Un estudio prospectivo multicéntrico en la región metropolitana. *Rev Med Chile* 2004;132:1355-1361.
16. Shih FJ, Lee PH, Wang JD, Hu RH, Lai MK, Lin HY, Lin MH, Lee CJ. Changes in quality of life and working capacity before and after kidney transplantation. *Transplant Proc* 1999;31:1981-1984.
17. Del Peón-Hidalgo L, Pacheco-Cano M, Zavala-Ruiz M, Madueño-López A, García-González A. Frecuencia de grupos sanguíneos e incompatibilidades ABO y RhD en La Paz, Baja California Sur, México. *Salud Publica Mex* 2002;44(5):406-412.

**García-López RA et al. Variaciones vasculares en el injerto renal**

18. Mandelbrot DA, Pavlakis M, Danovitch GM, Johnson SR, Karp SJ, Khwaja K, et al. The medical evaluation of living kidney donors: a survey of US transplant centres. *Am J Transplant* 2007;7: 2333-2343.
19. Díaz JM, Guirado L, Facundo C, Calabia J, Rosales A, Solà R, Ballarin J. Assessment of the arteries in living kidney donors: correlation of magnetic resonance angiography with intraoperative findings. *Transplant Proc* 2006;38:2376-2377.