

¹Ricardo Bello-Carrera, ²Rebeca Armenta-Reyes,
³Karime Cuevas-Ocampo, ⁴Alejandra Moreno-Vázquez,
⁴Patricia Soto-Márquez, ⁴Víctor Gabriel Hernández-Chávez,
⁵Favio Gerardo Rico-Méndez

¹Médico Residente

²Departamento de Neumología

³Departamento de Anatomía Patológica, Hospital de Especialidades

⁴Departamento de Anatomía Patológica, Hospital de Cardiología

⁵Departamento de Neumología

Autores 1, 2 y 5 Hospital General, Centro Médico Nacional La Raza,
Autores 3 y 4, Centro Médico Nacional Siglo XXI

Instituto Mexicano del Seguro Social, Distrito Federal, México

Linfangioleiomiomatosis esporádica

Dos casos clínicos

Comunicación con: Favio Gerardo Rico-Méndez

Correo electrónico: vyky0110@hotmail.com.mx

Resumen

La linfangioleiomiomatosis (LAM) es una enfermedad pulmonar rara, de etiología desconocida, descrita desde 1918 asociada con complejo de esclerosis tuberosa; posteriormente se informaron formas esporádicas. Se incluye entre las enfermedades pulmonares intersticiales difusas. El objetivo del presente artículo es evaluar la presentación clínica, evolución y manejo en dos pacientes, así como hacer una revisión de actualidades terapéuticas. Las pacientes que se describen se presentaron con cuadro de neumotórax espontáneo. Su estudio tomográfico mostró lesiones quísticas características. Se les realizó toracotomía con toma de biopsia pulmonar por no tener reexpansión pulmonar a pesar de sonda endopleural. Aunque existe controversia sobre el manejo óptimo, en pacientes con rápido deterioro de la función respiratoria se avala el uso de progesterona por al menos 12 meses. Debido a lo infrecuente de la enfermedad, se requiere un registro de pacientes para evaluar el uso de fármacos experimentales o la inclusión en protocolos de investigación a fin de mejorar su pronóstico.

Palabras clave

linfangioleiomiomatosis
esclerosis tuberosa
neumotórax
enfermedades pulmonares

Summary

Lymphangioleiomyomatosis (LAM) is a rare lung disease of unknown etiology, described since 1918 associated with tuberous sclerosis complex (TSC-LAM) and are reported sporadically (S-LAM). It is classified within the group of interstitial lung diseases (ILD) and currently the European Respiratory Society (ERS) has published guidelines for diagnosis and treatment. The objective is to evaluate the clinical presentation of two patients, evolution, management, and review of current treatment. Both patients admitted in our hospital for examination, presenting with spontaneous pneumothorax. Their CT scan shows characteristic cystic lesions and thoracotomy with lung biopsy was performed because lack of expansion and to confirming the diagnosis. Despite the controversy about the optimal management of these patients, there is evidence about the use of progesterone routinely in patients with rapid deterioration of respiratory function when it was provided for a period of at least 12 months. Due to the rareness of the disease, it requires a patient registry to evaluate the use of experimental drugs or include them in research protocols to improve their prognosis.

Key words

lymphangioleiomyomatosis
tuberous sclerosis
pneumothorax
lung diseases

La linfangioleiomiomatosis (LAM) es una enfermedad pulmonar rara, de etiología desconocida, agrupada dentro del rubro de enfermedad pulmonar intersticial difusa. Forma parte del grupo 3 del consenso de la Sociedad Europea Respiratoria y la Sociedad Americana del Tórax, que comprende las patologías de compromiso intersticial primario de etiología no bien definida, así como enfermedades como sarcoidosis, proteinosis alveolar, microlitiasis alveolar y eosinofilias pulmonares, entre otras.¹ El primer caso lo registró Lutenbacher en 1918,² en un paciente

con LAM asociada con complejo de esclerosis tuberosa. La forma esporádica fue descrita en 1937 por von Stössell.³ Por su parte, Corrin y colaboradores en 1975 establecieron la asociación entre LAM y esclerosis tuberosa.⁴ En 2000 se estableció la relación entre el gen TSC2 (complejo de esclerosis tuberosa 2) y la linfangioleiomiomatosis forma esporádica,⁵ además de la biología de su producto (tuberina);⁶ cinco años más tarde empezaron a salir a la luz los estudios multicéntricos con tratamientos dirigidos.^{7,8}

Se distinguen dos grupos: la forma esporádica, cuya prevalencia oscila entre 1 de cada 400 000 mujeres hasta 1-2.6 de cada 1 000 000;⁹ y la asociada con el complejo de esclerosis tuberosa, presente en 30 a 40 % del total de casos y que constituye la forma más frecuente.^{10,11} Característicamente se observa en mujeres jóvenes en edad reproductiva, con una media de edad de 34 años,¹² asociada con el uso de estrógenos; es más infrecuente en hombres, en especial asociada con complejo de esclerosis tuberosa.^{12,13}

El objetivo del presente artículo es exponer la presentación clínica de dos pacientes tratadas en el Departamento de Neumología del Hospital General, Centro Médico Nacional La Raza, así como revisar las actualidades terapéuticas.

Casos clínicos

Caso 1

Mujer de 31 años de edad, sin antecedentes de relevancia para su padecimiento, quien de inicio presentó disnea de seis meses de evolución, catalogada como grado 3 de acuerdo con la escala modificada de la *Medical Research Council* (MMRC),¹⁴ a la que se agregó dolor torácico de inicio súbito al realizar esfuerzo, localizado en hemitórax derecho, cara anterior, de tipo pleurítico, de moderada intensidad, que aumentó la disnea inicial. Por este motivo acudió a hospital de zona correspondiente, donde se identificó neumotórax bilateral. Se decidió colocar sonda endopleural en cada hemitórax.

Debido a que al retiro de ambas sondas presentó recidiva de neumotórax, se decidió recolocarlas (figura 1). Posteriormente se envió a la paciente al Departamento de Neumología para su valoración. Durante su estancia en el servicio, se le realizó tomo-

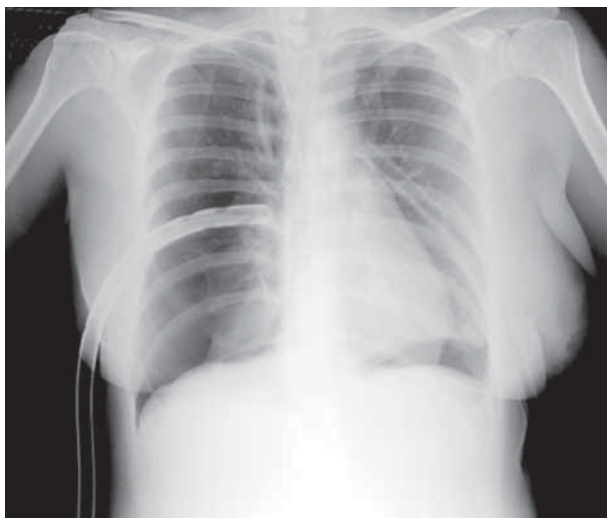


Figura 1 Radiografía posteroanterior de tórax del caso 1, en la que se observan sondas endopleurales bilaterales y reexpansión del parénquima pulmonar

grafía axial computarizada de tórax (figura 2), con la que se identificaron lesiones quísticas parenquimatosas en ambos lados, además de engrosamiento pleural que impedía la reexpansión pulmonar. El rastreo abdominal por ultrasonografía no mostraba lesiones renales ni crecimientos ganglionares. Por lo anterior y ante las complicaciones generadas por las sondas, se efectuó toracotomía izquierda, biopsia a cielo abierto, decorticación y liberación de parénquima. En el transoperatorio se identificaron bulas de 1 a 3 mm en toda la superficie del parénquima pulmonar, así como pulmón poco distensible y acartonado al corte. En hemitórax derecho se identificó fistula broncopleurales que impedía la reexpansión; ante hallazgos de cirugía previa se decidió realizar toracotomía con resección de bulas, pleurectomía en parches, pleurodesis mecánico-abrasiva y cierre de fistula broncopleurales. En el informe histopatológico se describen datos en relación con la LAM (figura 3).

Caso 2

Mujer de 32 años de edad, a quien dos años antes se le realizó nefrectomía izquierda por tumor renal, el cual posteriormente se reportó como angiomiolipoma. El padecimiento por el que aquí se describe se inició un año antes con disnea catalogada como MMRC grado 2. Posteriormente, dos semanas antes del ingreso hospitalario, se agregó dolor pleurítico súbito en hemitórax derecho, región posterior, irradiado a región anterior. Debido a persistencia de los síntomas, se decidió acudir al hospital de zona donde se identificó neumotórax, por lo se le colocó una sonda endopleural, sin reexpansión, motivo por el cual fue enviada al tercer nivel de atención.

En el Departamento de Neumología se realizó tomografía axial computarizada de tórax donde se observaron imágenes quísticas en prácticamente todo el parénquima pulmonar. Se decidió toracotomía derecha por no reexpansión; los hallazgos fueron adherencias mediastinales, lesiones bulosas I, II y III y parénquima friable. Al examen histopatológico se observaron características de LAM (figura 4).

Por la sonda endopleural no fue posible realizar pruebas de función pulmonar durante el internamiento; tampoco fue posible al egreso debido a la convalecencia posoperatoria mediata.

Al momento de este informe, las dos pacientes aquí descritas se mantenían en seguimiento por consulta externa, sin recidiva de neumotórax. Solo el caso 1 no tuvo reexpansión completa por engrosamiento de la pleura visceral. Actualmente se valora el uso de progesterona como parte del manejo, con seguimiento de la función pulmonar como parte de las recomendaciones formuladas por la Sociedad Europea Respiratoria.¹⁵

Discusión

La información actual sobre la fisiopatología de la LAM se debe a los estudios realizados en los pacientes con esclerosis tubero-

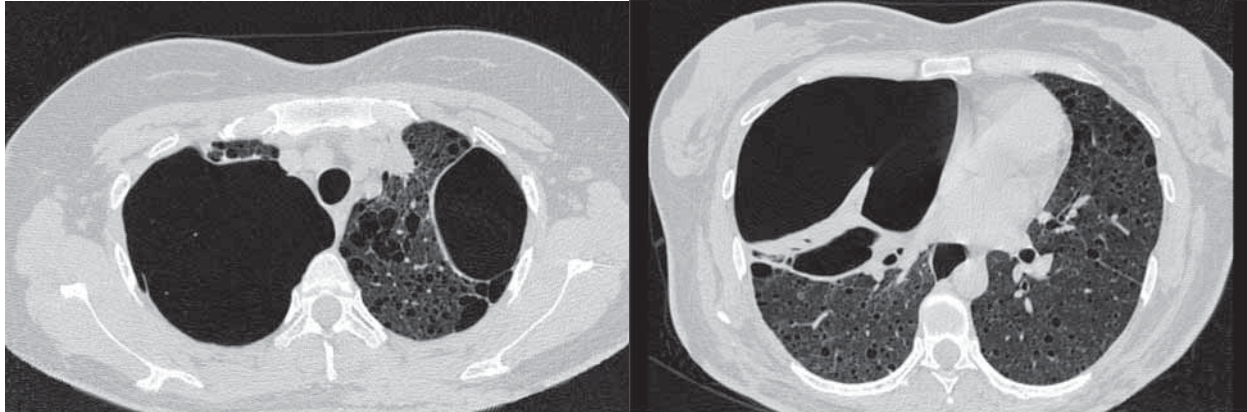


Figura 2 | Además del engrosamiento pleural y atrapamiento pulmonar de hemitórax derecho, se observan lesiones quísticas que comprometen varios segmentos de forma bilateral

sa, enfermedad autosómica dominante de penetrancia variable diagnosticada conforme los criterios propuestos por la *National Tuberosus Sclerosis Association*.¹⁶ Se caracteriza por la mutación de TSC1, localizado en el cromosoma 9 (9q34), y TSC2, localizado en el cromosoma 16 (16p13.3),^{9,17} genes supresores de oncogenes que controlan el crecimiento celular y codifican para las proteínas hamartina y tuberina,¹⁸ respectivamente.

Para el entendimiento del componente genético de la enfermedad es conveniente utilizar la teoría del doble golpe de Kundson, en la cual se establece que las mutaciones germinales (congénitas) de estos genes en pacientes predispuestos se encuentran presentes en todas las células (primer golpe), y la enfermedad se manifiesta cuando ocurre una mutación somática (pérdida de heterocigocidad, doble golpe).¹⁸ En las formas es-

porádicas, las mutaciones somáticas ocurren principalmente en el gen TSC2 y se han encontrado células LAM en pulmones, ganglios linfáticos y angiomiolipomas.¹⁹ Las proteínas hamartina y tuberina forman un complejo citoplásmico en las células normales, que inhibe la vía de señalización Akt/mTOR (*mammalian target of rapamycin*). Los estrógenos pueden activar dicha vía, por lo que se implican en la génesis de la enfermedad.^{20,21} Las células con pérdida en la función de hamartina y tuberina tienen activación constitutiva de esta vía, la cual puede ser inhibida por rapamicina. Actualmente se realizan ensayos clínicos dirigidos a este blanco terapéutico.^{8,22}

Nuestras pacientes se catalogaron dentro del grupo de presentación esporádica, ya que no cumplieron con los criterios establecidos para el diagnóstico de esclerosis tuberosa.¹⁶

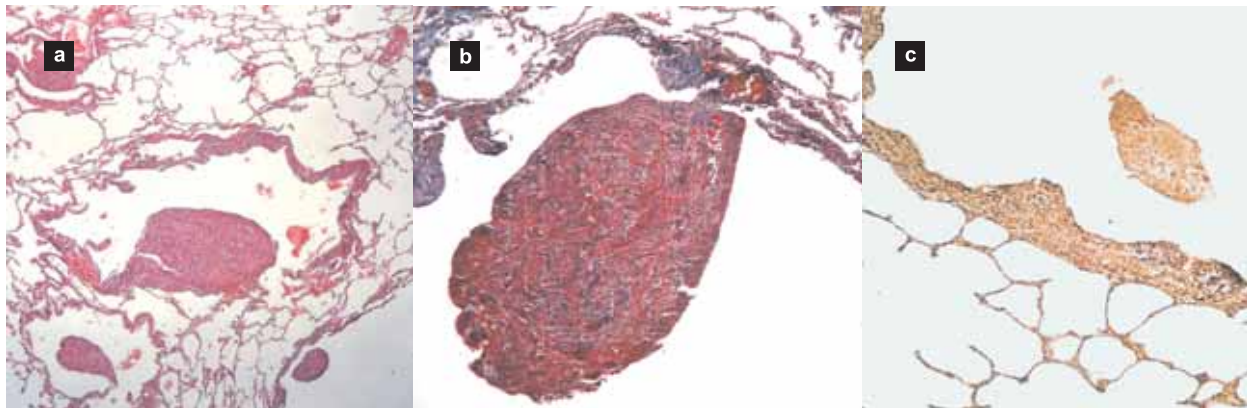


Figura 3 | Biopsia pulmonar (caso 1) . a) Arquitectura alterada por estructuras quísticas, dentro de las cuales se observan nódulos con proliferación de células fusiformes, algunas de aspecto epiteliode, rodeadas por alveolos conservados (hematoxilina-eosina, 100x). b) Acercamiento a un nódulo con tinción de tricrómico de Masson, donde se observan los haces de células fusiformes de estirpe muscular, entremezcladas con células de aspecto epiteliode (400x). c) Biopsia de pulmón. Las reacciones de inmunohistoquímica para HMB⁴⁵ fueron positivas en las células de aspecto epiteliode de los nódulos y en los septos (200x)

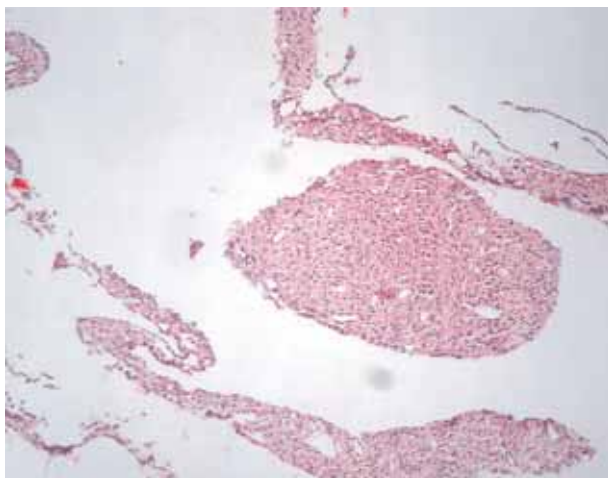


Figura 4 Corte histológico de pulmón teñido con hematoxilina-eosina (caso 2), donde se observan paredes de alveolos engrosadas por proliferación de células fusiformes y algunas de aspecto epitelioides, con formación de un nódulo por las mismas células (400x)

De acuerdo con el análisis de las series más grandes de pacientes con LAM, en 1995 los Institutos Nacionales de Salud de Estados Unidos⁹ concluyeron que los síntomas respiratorios más frecuentes en 402 pacientes fueron disnea (83 %) y tos (66 %), y que el principal signo fue el neumotórax (40 a 69 %, con recidiva de hasta 75 %).^{10,12} En nuestros casos, ambas consideraciones se presentaron y el neumotórax fue el dato más importante que motivó la hospitalización.^{23,24}

La afección extrapulmonar más frecuente es el angiomiolipoma renal, presente en una de nuestras pacientes y que ameritó resección del tumor. Este tumor, de crecimiento benigno y constituido por vasos sanguíneos de paredes gruesas, células de músculo liso y tejido adiposo maduro,¹⁰ se observa hasta en 50 % de los casos, con mayor frecuencia en pacientes con complejo de esclerosis tuberosa.

El angiomiolipoma renal forma parte de los pecomas, que derivan de las células epitelioides perivasculares, al igual que el tumor de azúcar de células claras, linfangiomiomas y el capsuloma renal, ya que comparten características histológicas, inmunohistoquímicas y ultraestructurales.²⁵ Su embolización durante eventos de sangrado es segura y se recomienda como tratamiento de primera línea,²⁶ principalmente cuando son mayores de 4 cm de diámetro.

La característica más importante en las pacientes estudiadas fue la tríada diagnóstica de la LAM: disnea, neumotórax e imágenes quísticas bilaterales de paredes delgadas en la tomografía de alta resolución.

Es necesario insistir que la tomografía de alta resolución es el estudio de elección para el diagnóstico y seguimiento de la enfermedad,^{9,15} ya que la LAM se caracteriza, según el glo-

sario de la Sociedad Fleischer,²⁷ por lesiones quísticas en las que se observa radiolucidez parenquimatosa redondeada o área de baja atenuación con una interfaz nítida entre el pulmón sano, por lo general de pared delgada y grosor menor de 2 mm, sin asociación con enfisema pulmonar. La secuencia de imagen se recomienda con colimación de 1 mm e intervalos de 1 cm. En apoyo al diagnóstico se utiliza la tomografía computarizada abdominal, con la finalidad de detectar angiomiolipomas, linfangioleiomiomas o linfadenopatías.^{11,13}

Anteriormente, el diagnóstico solo podía establecerse mediante biopsia pulmonar, de ganglios linfáticos o de linfangioleiomiomas. En la actualidad, la Sociedad Europea de enfermedades respiratorias recomienda criterios clínicos, radiológicos y anatomopatológicos para clasificar a los pacientes en tres grupos:¹⁵

- *Enfermedad definitiva*, ante múltiples imágenes quísticas y angiomiolipoma renal.
- *Enfermedad probable*, caracterizada por historia clínica compatible, neumotórax, imágenes quísticas especialmente múltiple y bilateral, o derrame quiloso o abdominal y la presencia o no de angiomiolipoma.
- *Enfermedad posible*, con una tomografía de alta resolución y pruebas de función respiratoria compatibles.²⁸

Cuando al patrón espirométrico obstructivo característico en la LAM, hasta en 57 %, ¹⁰ se suman lesiones quísticas puede pensarse erróneamente en patologías como la enfermedad pulmonar obstructiva crónica. Se ha descrito que entre 20 y 26 % de los pacientes con LAM tiene pruebas de función respiratoria con criterios de reversibilidad,^{10,29} por lo que en ellos son útiles los broncodilatadores.

Se ha observado que el volumen respiratorio forzado en el primer segundo y la capacidad de difusión del monóxido de carbono, correlacionan con los hallazgos en la tomografía de alta resolución y en el estudio histológico, y con el progreso de la enfermedad.^{30,31} De tal forma, se recomienda realizar estas pruebas desde el inicio de la evaluación de pacientes con LAM; actualmente se consideran los mejores indicadores de progresión de la enfermedad. La Sociedad Europea recomienda repetir las pruebas cada tres a seis meses en pacientes con enfermedad progresiva, y entre seis y 12 meses ante enfermedad estable.¹⁵

Debido a los problemas estructurales y a la pérdida de espacio funcional por el neumotórax y la sonda endopleural, las pacientes aquí descritas cursaban con insuficiencia respiratoria, que persistió al egreso y llevó a la administración de oxígeno suplementario domiciliario.¹⁵

Nuestras pacientes se encontraban en el grupo 3 de la escala de severidad, según el estudio histopatológico propuesto por Matsui y colaboradores:³² lesiones quísticas en más de 50 % de la extensión del parénquima pulmonar (grupo 1, menos de 25 %; grupo 2, 25 a 50 %), con un pronóstico ominoso.

Se ha generalizado el uso de progesterona aun cuando no existen estudios controlados que lo fundamenten.³³ La reco-

mendación con mejor nivel de evidencia es cuando se observa rápido deterioro de la función respiratoria, con tratamiento por al menos 12 meses y evaluación clínica y funcional a intervalos de tres meses. El esquema actual recomendado es de 10 a 20 mg al día, vía oral; o 400 mg al mes o cada dos meses.³⁴ No se recomienda la ooforectomía^{35,36} ni la administración de tamoxifeno^{37,38} o agonistas de la hormona liberadora de gonadotropinas.⁷

La diversidad de tratamientos y la falta de consensos reflejan la carencia de ensayos clínicos controlados que deriven en recomendaciones con buen nivel de evidencia. Sin duda, los resultados de estudios multicéntricos como MILES (*Multicenter International LAM Efficacy of Sirolimus*, LAM Symposium 2005, Cincinnati, pendiente de publicación) y CAST (*Cincinnati Angiomyolipoma Sirolimus Trial*),⁸ liderados por McComarck y colaboradores, cambiarán este panorama.

El uso de sirolimus (rapamicina) deriva de las investigaciones sobre la vía de mTOR.⁸ Actualmente se puede afirmar que sus efectos sobre la función pulmonar no están bien definidos y su uso se asocia con efectos adversos, por lo que no se recomienda su prescripción rutinaria fuera de ensayos clínicos controlados.²² Si se llega a emplear, se debe monitorizar la tolerancia y los efectos en la función pulmonar a intervalo de tres meses; debe suspenderse una vez que el paciente se encuentre en lista de espera de trasplante pulmonar.^{15,23}

Actualmente están en desarrollo diversas investigaciones sobre tratamientos que incluyen inhibidores de Rheb (inhibidores de farnesil transferasa, estatinas),^{39,40} antagonistas selec-

tivos de estrógenos (fispemifeno), inhibidores de tirosincinasas (mesilato de imatinib), inhibidores de metaloproteinasas (doxiciclina),⁴¹ inhibidores de angiogénesis (bevacizumab),⁴² inhibidores de linfangiogénesis (anticuerpos antiVEGF-D)⁴³ e inhibidores del receptor del factor de crecimiento del endotelio vascular (VEGF, sorafenib).⁴⁴

Finalmente, si los pacientes cursan con obstrucción grave del flujo aéreo (volumen espiratorio forzado en el primer segundo menor de 25 %), difusión de monóxido de carbono de 27 % del predicho, clase funcional III o IV de la *New York Heart Association* e hipoxemia en reposo, deben enviarse a un centro de referencia para considerarlos en el rubro de trasplante pulmonar.⁴⁵ Posterior al trasplante, la supervivencia es de 86 % en el primer año, 76 % en el tercero y 65 % a los cinco años.^{46,47} La supervivencia global en los pacientes con LAM es de 70 % a los 10 años,¹³ e incluso se ha informado hasta de 90 %.⁹

Conclusiones

El Hospital General del Centro Médico Nacional La Raza, al ser un centro de concentración, manejar gran número de pacientes con problemas respiratorios y contar con la infraestructura para el diagnóstico y seguimiento de estos casos, debe constituirse en un centro de referencia nacional para implementar los criterios de diagnóstico y tratamiento de la linfangioleiomiomatosis.

Referencias

1. American Thoracic Society/European Respiratory Society. International multidisciplinary consensus classification of the idiopathic interstitial pneumonias. this joint statement of the American Thoracic Society (ATS), and the European Respiratory Society (ERS) was adopted by the ATS board of directors, June 2001 and by the ERS Executive Committee, June 2001. *Am J Respir Crit Care Med* 2002; 165(2):277-304. Disponible en <http://ajrccm.atsjournals.org/content/165/2/277.long>
2. Lutembacher R. Dysembryomes metatypiques des reins. Carcinose sublimiare aigue du poumon avec emphyseme generalise et double pneumothorax [Atypical kidney dysembryoma. Acute submiliary lung carcinomatosis with generalised emphysema and double pneumothorax]. *Ann Intern Med* 1918;5:435.
3. Von Stossel E. Uber muskulare Cirrhose der Lunge. *Lung* 1937;90(5):432-442.
4. Corrin B, Liebow AA, Friedman PJ. Pulmonary lymphangioleiomyomatosis. *Am J Pathol* 1975;79(2):348-382. Disponible en <http://www.ncbi.nlm.nih.gov/pmc/articles/PMC1912658/pdf/amjpathol00462-0161.pdf>
5. Carsillo T, Astrinidis A, Henske EP. Mutations in the tuberous sclerosis complex gene TSC2 are a cause of sporadic pulmonary lymphangioleiomyomatosis. *Proc Natl Acad Sci USA* 2000;97(11):6085-6090. Disponible en <http://www.ncbi.nlm.nih.gov/pmc/articles/PMC18562/?tool=pubmed>
6. Goncharova EA, Goncharov DA, Eszterhas A, Hunter DS, Glassberg MK, Yeung RS, et al. Tuberin regulates p70 S6 kinase activation and ribosomal protein S6 phosphorylation. A role for the TSC2 tumor suppressor gene in pulmonary lymphangioleiomyomatosis (LAM). *J Biol Chem* 2002;277(34):30958-30967. Disponible en <http://www.jbc.org/cgi/pmidlookup?view=long&pmid=12045200>
7. Harari S, Cassandro R, Chiodini J, Taveira-DaSilva AM, Moss J. Effect of a gonadotrophin-releasing hormone analogue on lung function in lymphangioleiomyomatosis. *Chest* 2008;133(29):448-454. Disponible en <http://www.ncbi.nlm.nih.gov/pmc/articles/PMC2946894/?tool=pubmed>
8. Bissler JJ, McCormack FX, Young LR, Elwing JM, Chuck G, Leonard JM, et al. Sirolimus for angiomyolipoma in tuberous sclerosis complex or lymphangioleiomyomatosis. *N Engl J Med* 2008;358(2):140-151.

9. Taveira-DaSilva AM, Steagall WK, Moss J. Lymphangioleiomyomatosis. *Cancer Control* 2006;13(4):276-285. Disponible en <http://www.moffitt.org/CCJRoot/v13n4/pdf/276.pdf>
10. Chu SC, Horiba K, Usuki J, Avila NA, Chen CC, Travis WD, et al. Comprehensive evaluation of 35 patients with lymphangioleiomyomatosis. *Chest* 1999;115(4):1041-1052. Disponible en <http://chestjournal.chestpubs.org/content/115/4/1041.long>
11. Antón E, Casanova A, Xaubet A, Román A, Villena V, Montero MC, et al. Lymphangioleiomyomatosis: a study of 72 patients from the Spanish Registry. *Sarcoidosis, vasculitis and diffuse lung diseases. Sarcoidosis Vasc Diffuse Lung Dis* 2009;26(2):85-91.
12. Kitaichi M, Nishimura K, Itoh H, Izumi T. Pulmonary lymphangioleiomyomatosis: a report of 46 patients including a clinicopathologic study of prognostic factors. *Am J Respir Crit Care Med* 1995;151(2 Pt 1):527-533.
13. Urban T, Lazor R, Lacronique J, Murriss M, Labrune S, Valeyre D, et al. Pulmonary lymphangioleiomyomatosis. A study of 69 patients. Groupe d'Etudes et de Recherche sur les Maladies "Orphelines" Pulmonaires (GERM"O"P). *Medicine* 1999;78(5):321-337.
14. Fletcher CM, Elmes PC, Fairbairn AS, Wood CH. The significance of respiratory symptoms and the diagnosis of chronic bronchitis in a working population. *Br Med J* 1959;2(5147):257-266. Disponible en <http://www.ncbi.nlm.nih.gov/pmc/articles/PMC1990153/pdf/brmedj02934-0013.pdf>
15. Johnson SR, Cordier JF, Lazor R, Cottin V, Costabel U, Harari S, et al. European Respiratory Society guidelines for the diagnosis and management of lymphangioleiomyomatosis. *Eur Respir J* 2010;35(1):14-26. Disponible en <http://erj.ersjournals.com/content/35/1/14.long>
16. Roach ES, Smith M, Huttenlocher P, Bhat M, Alcorn D, Hawley L. Report of the Diagnostic Criteria Committee of the National Tuberous Sclerosis Association. *J Child Neurol* 1992;7(2):221-224.
17. Sepp T, Yates JR, Green AJ. Loss of heterozygosity in tuberous sclerosis hamartomas. *J Med Genet* 1996;33(11):962-964. Disponible en <http://www.ncbi.nlm.nih.gov/pmc/articles/PMC1050793/pdf/jmedgene00265-0074.pdf>
18. McCormack FX. Lymphangioleiomyomatosis: a clinical update. *Chest* 2008;133(2):507-516. Disponible en <http://chestjournal.chestpubs.org/content/133/2/507.long>
19. Pacheco-Rodríguez, Kristof AS, Stevens LA, Zhang Y, Crooks D, Moss J. Genetics and gene expression in lymphangioleiomyomatosis. *Chest* 2002;121(Supl 3):56S-60S. Disponible en http://chestjournal.chestpubs.org/content/121/3_suppl/56S.long
20. Yano S. Exacerbation of pulmonary lymphangioleiomyomatosis by exogenous oestrogen used for infertility treatment. *Thorax* 2002;57(12):1085-1086. Disponible en <http://www.ncbi.nlm.nih.gov/pmc/articles/PMC1758802/pdf/v057p01085.pdf>
21. Oberstein EM, Fleming LE, Gomez-Marin O, Glassberg MK. Pulmonary lymphangioleiomyomatosis (LAM): examining oral contraceptive pills and the onset of disease. *J Womens Health* 2003;12(1):81-85.
22. Davies DM, Johnson SR, Tattersfield AE, Kingswood JC, Cox JA, McCartney DL, et al. Sirolimus therapy in tuberous sclerosis or sporadic lymphangioleiomyomatosis. *N Engl J Med* 2008;358(2):200-203.
23. Johnson SR, Tattersfield AE. Clinical experience of lymphangioleiomyomatosis in the UK. *Thorax* 2000;55(12):1052-1057. Disponible en <http://www.ncbi.nlm.nih.gov/pmc/articles/PMC1745654/pdf/v055p01052.pdf>
24. Almoosa KF, Ryu JH, Mendez J, Huggins JT, Young LR, Sullivan EJ, et al. Management of pneumothorax in lymphangioleiomyomatosis: effects on recurrence and lung transplantation complications. *Chest* 2006;129(5):1274-1281. Disponible en <http://chestjournal.chestpubs.org/content/129/5/1274.long>
25. Govender D, Sabaratnam RM, Essa AS. Clear cell 'sugar' tumor of the breast another extrapulmonary site and review of the literature. *Am J Surg Pathol* 2002;26(5):670-675.
26. Igarashi A, Masuyama T, Watanabe K, Higaki Y, Kuramoto N, Suzuki K, et al. Long-term result of the transcatheter arterial embolization for ruptured renal angiomyolipoma. *Nippon Hinyokika Gakkai Zasshi* 2002;93(6):702-706.
27. Hansell DM, Bankier AA, MacMahon H, McLoud TC, Muller NL, Remy J. Fleischner Society: glossary of terms for thoracic imaging. *Radiology* 2008;246(3):697-722. Disponible en <http://radiology.rsna.org/cgi/pmidlookup?view=long&pmid=18195376>
28. Moss J, De Castro R, Patronas NJ, et al. Meningiomas in lymphangioleiomyomatosis. *JAMA* 2001;286:1879-1881.
29. Taveira-DaSilva AM, Hedin C, Stylianou MP, Travis WD, Matsui K, Ferrans VJ, et al. Reversible airflow obstruction, proliferation of abnormal smooth muscle cells, and impairment of gas exchange as predictors of outcome in lymphangioleiomyomatosis. *Am J Respir Crit Care Med* 2001;164(6):1072-1076. Disponible en <http://ajrccm.atsjournals.org/content/164/6/1072.long>
30. Johnson SR, Tattersfield AE. Decline in lung function in lymphangioleiomyomatosis: relation to menopause and progesterone treatment. *Am J Respir Crit Care Med* 1999;160(2):628-633. Disponible en <http://ajrccm.atsjournals.org/content/160/2/628.long>
31. Avila NA, Chen CC, Chu SC, Wu M, Jones EC, Neumann RD, et al. Pulmonary lymphangioleiomyomatosis: correlation of ventilation-perfusion scintigraphy, chest radiography, and CT with pulmonary function tests. *Radiology* 2000;214(2):441-446. Disponible en <http://radiology.rsna.org/cgi/pmidlookup?view=long&pmid=10671592>
32. Matsui K, Beasley MB, Nelson WK, Barnes PM, Bechtel J, Falk R, et al. Prognostic significance of pulmonary lymphan-

- giomeiomyomatosis histologic score. *Am J Surg Pathol* 2001; 25(4):479-484.
33. Ryu JH, Moss J, Beck GJ, Lee JC, Brown KK, Chapman JT, et al. The NHLBI lymphangioleiomyomatosis registry: characteristics of 230 patients at enrollment. *Am J Respir Crit Care Med* 2006;173(1):105-111. Disponible en <http://www.ncbi.nlm.nih.gov/pmc/articles/PMC2662978/?tool=pubmed>
 34. Taveira-DaSilva AM, Stylianou MP, Hedin CJ, Hathaway O, Moss J, et al. Decline in lung function in patients with lymphangioleiomyomatosis treated with or without progesterone. *Chest* 2004;126(6):1867-1874. Disponible en <http://chestjournal.chestpubs.org/content/126/6/1867.long>
 35. Adamson D, Heinrichs WL, Raybin DM, Raffin TA. Successful treatment of pulmonary lymphangio-myomatosis with oophorectomy and progesterone. *Am Rev Respir Dis* 1985; 132(4):916-921.
 36. Banner AS, Carrington CB, Emory WB, Leonard G, Ringus J, Taylor P, et al. Efficacy of oophorectomy in lymphangioleiomyomatosis and benign metastasizing leiomyoma. *N Engl J Med* 1981;305(4):204-209.
 37. Tomasian A, Greenberg MS, Rumerman H. Tamoxifen for lymphangioleiomyomatosis. *N Engl J Med* 1982;306(12):745-746.
 38. Svendsen TL, Viskum K, Hansborg N, Thorpe SM, Nielsen NC. Pulmonary lymphangioleiomyomatosis: a case of progesterone receptor positive lymphangioleiomyomatosis treated with medroxyprogesterone, oophorectomy and tamoxifen. *Br J Dis Chest* 1984;78(3):264-271.
 39. Finlay GA, Malhowski AJ, Liu Y, Fanburg BL, Kwiatkowski DJ, Toksoz D: Selective inhibition of growth of tuberous sclerosis complex 2 null cells by atorvastatin is associated with impaired Rheb and Rho GTPase function and reduced mTOR/S6 kinase activity. *Cancer Res* 2007;67(20):9878-9886. Disponible en <http://cancerres.aacrjournals.org/content/67/20/9878.long>
 40. El-Chemaly S, Taveira-DaSilva AM, Stylianou MP, Moss J. Statins in lymphangioleiomyomatosis: a word of caution. *Eur Respir J* 2009; 34(2):513-514. Disponible en <http://erj.ersjournals.com/content/34/2/513.long>
 41. Moses MA, Harper J, Folkman J. Doxycycline treatment for lymphangioleiomyomatosis with urinary monitoring for MMPs. *N Engl J Med* 2006;354(24):2621-2622. Disponible en <http://dx.doi.org/10.1056/NEJMc053410>
 42. Folkman J. Angiogenesis inhibitors: a new class of drugs. *Cancer Biol Ther* 2003;2(4 Supl 1):S127-S133. Disponible en <http://www.landesbioscience.com/journals/cbt/folkman2-4S.pdf>
 43. Chang L, Kaipainen A, Folkman J. Lymphangiogenesis new mechanisms. *Ann N Y Acad Sci* 2002;979:111-119.
 44. Lee N, Woodrum CL, Nobil AM, Rauktyk AE, Messina MP, Dabora SL. Rapamycin weekly maintenance dosing and the potential efficacy of combination sorafenib plus rapamycin but not atorvastatin or doxycycline in tuberous sclerosis preclinical models. *BMC Pharmacol* 2009;9:8-19. Disponible en <http://www.ncbi.nlm.nih.gov/pmc/articles/PMC2670829/?tool=pubmed>
 45. Pigula FA, Griffith BP, Zenati MA, Dauber JH, Yousem SA, Keenan RJ. Lung transplantation for respiratory failure resulting from systemic disease. *Ann Thorac Surg* 1997; 64(6):1630-1634.
 46. Kpodonu J, Massad MG, Chaer RA, Caines A, Evans A, Snow NJ, et al. The US experience with lung transplantation for pulmonary lymphangioleiomyomatosis. *J Heart Lung Transplant* 2005;24(9):1247-1253.
 47. Benden C, Rea F, Behr J, Corris PA, Reynaud-Gaubert M, Stern M, et al. Lung transplantation for lymphangioleiomyomatosis: the European experience. *J Heart Lung Transplant* 2009;28(1):1-7.