

# Regresión en la neovascularización corneal en pacientes tratados con terapia fotodinámica con verteporfirina

César David Díaz-Dávalos,<sup>a</sup> Arturo Carrasco-Quiroz,<sup>a</sup> Dirce Rivera-Díez<sup>a</sup>

## Neovascularization corneal regression in patients treated with photodynamic therapy with verteporfin

**Background:** Corneal neovascularization is a vision-threatening condition usually associated with inflammatory or infectious disorders of the ocular surface. One current treatment is photodynamic therapy, which uses a photosensitizer to occlude the vessel, is successfully produced microvascular thrombosis with minimal damage to surrounding normal tissue. The aim of this article is to quantitatively determine the percentage of regression of corneal neovascularization experienced by patients treated with photodynamic therapy with verteporfin.

**Methods:** A before and after treatment; experimental, analytical, prospective and longitudinal.

**Results:** Of the 25 new vessels analyzed, 8 glasses (32 %) had total occlusion one month after, 15 vessels (60 %) had a partial occlusion in the range of 15.3 to 85.1 %, and 2 vessels (8 %) worsening in corneal vascularization. The mean area of corneal neovascularization decreased significantly a 70 % from  $0.147 \pm 0.118 \text{ mm}^2$  to  $0.045 \pm 0.046 \text{ mm}^2$  ( $p < 0.0005$ ) after photodynamic therapy. No side effects were reported.

**Conclusions:** Photodynamic therapy with verteporfin is a safe and effective method of reducing corneal neovascularization and can be used to inhibit angiogenesis in the cornea.

### Keywords

Corneal diseases  
Corneal transplantation  
Corneal neovascularization  
Phototherapy

### Palabras clave

Enfermedades de la córnea  
Trasplante de córnea  
Neovascularización de la córnea  
Fototerapia

La claridad corneal y la avascularidad son importantes para el adecuado rendimiento óptico de la córnea.<sup>1</sup> Investigaciones recientes se han centrado en la comprensión de los mecanismos responsables del mantenimiento de la vascularidad corneal en condiciones homeostáticas y en respuesta a una herida corneal.<sup>1-2</sup>

La neovascularización corneal se define como la formación de nuevas estructuras vasculares en las zonas que antes eran avasculares. Se ha demostrado que existe un equilibrio entre los factores angiogénicos, como el factor de crecimiento de fibroblastos (FGF), el factor de crecimiento endotelial vascular (VEGF) y algunas moléculas antiangiogénicas, tales como la angiostatina, la endostatina, o el factor derivado del epitelio pigmentario (PEDF) en la córnea. Diversos trastornos inflamatorios, infecciosos, degenerativos y traumáticos se asocian con la neovascularización corneal, en la que el equilibrio se inclina hacia la angiogénesis.<sup>1-3</sup>

La neovascularización corneal previa al trasplante corneal es uno de los principales factores de riesgo por falla de injerto secundario a rechazo corneal, por lo que es importante buscar métodos que disminuyan la neovascularización, lo que permite mejorar la sobrevida del injerto trasplantado.<sup>4-12</sup>

Los tratamientos actuales para la neovascularización corneal incluyen medicamentos como esteroides o los inhibidores de la angiogénesis, la fotocoagulación con láser Argón y la cirugía tienen limitaciones clínicas y efectos secundarios importantes.<sup>12-16</sup>

El uso de terapia fotodinámica (TFD) con verteporfirina como tratamiento de la neovascularización corneal ha sido estudiado en humanos en series de casos donde se ha observado de forma clínica la oclusión de los neovasos, con un buen perfil de seguridad.<sup>17-26</sup>

El objetivo principal de este estudio fue medir cuantitativamente el grado de regresión de la neovascularización corneal posterior a la TFD con verteporfirina, ya que hasta la fecha únicamente se ha medido de forma cualitativa.

## Métodos

Se realizó un estudio de tratamiento, antes y después; experimental, longitudinal, analítico y prospectivo.

<sup>a</sup>División de Oftalmología, Hospital de Especialidades, Centro Médico Nacional Siglo XXI, Instituto Mexicano del Seguro Social, Ciudad de México, México

Comunicación con: César David Díaz-Dávalos  
Teléfono: (55) 5627 6900, extensión 21706  
Correo electrónico: maxdiaz\_7@hotmail.com

Recibido: 04/12/2014

Aceptado: 26/01/2015

**Introducción:** la neovascularización corneal es una condición que amenaza la visión, por lo general, se asocia a trastornos inflamatorios o infecciosos de la superficie ocular. Uno de los tratamientos actuales es la terapia fotodinámica, el uso de un fotosensibilizador para ocluir los vasos ha producido con éxito la trombosis microvascular con un daño mínimo al tejido normal circundante. El objetivo de este artículo es determinar cuantitativamente el porcentaje de regresión en la neovascularización corneal que presentan los pacientes tratados con terapia fotodinámica con verteporfirina.

**Métodos:** estudio de tratamiento de antes y después; experimental, analítico, prospectivo y longitudinal.

**Resultados:** de los 25 neovasos analizados, 8 vasos

(32 %) presentaron al mes una oclusión total del 100 %, 15 vasos (60 %) una oclusión parcial en el rango de 15.3 al 85.1 %, y 2 vasos (8 %) empeoramiento en la vascularización corneal. El promedio del área de neovascularización corneal disminuyó significativamente en un 70 % de  $0.147 \pm 0.118 \text{ mm}^2$  a  $0.045 \pm 0.046 \text{ mm}^2$ , ( $p < 0.0005$ ) posterior a la terapia fotodinámica. No se reportaron efectos adversos.

**Conclusiones:** la terapia fotodinámica con verteporfirina es un procedimiento seguro y efectivo para reducir la neovascularización de la córnea y puede utilizarse para inhibir la angiogénesis en la córnea.

## Resumen

Se estudiaron pacientes mayores de 18 años con al menos un cuadrante de neovascularización corneal, a quienes se les realizó TFD corneal por primera vez de octubre de 2013 a mayo de 2014 en el servicio de Oftalmología del Hospital de Especialidades del Centro Médico Nacional Siglo XXI.

Se tomaron fotografías clínicas con cámara de 8 megapíxeles, con zoom de 4.0x y con un adaptador para lámpara de hendidura a las córneas con neovascularización corneal antes y después del tratamiento con TFD (1 mes). Se analizaron las fotografías por medio del programa IMAGEJ versión 1.47 midiendo el área (en  $\text{mm}^2$ ) de la neovascularización corneal en el periodo pre y post-TFD. Se analizaron los datos por medio de la prueba no paramétrica de Wilcoxon de los rangos con signo para muestras relacionadas.

## Resultados

En total se analizaron 25 vasos a los que se les aplicó TFD con verteporfirina (Visudyne), con el tamaño del spot de 4 milímetros y aplicando de 2 a 3 irradiaciones de láser. De los pacientes estudiados, el 80 % fueron del sexo femenino y el 20 % del sexo masculino. La edad promedio fue de 46.8 años con un rango de 26 a 78 años. En cuanto a las comorbilidades, 3 pacientes padecían diabetes mellitus.

El diagnóstico más frecuente fue el de leucoma vascularizado secundario a queratitis herpética ( $n = 3$ , 60 %), seguido de rechazo corneal ( $n = 2$ , 40 %). De los 5 ojos atendidos, al paciente A (figura 1) se le aplicó TFD a 4 neovasos corneales (2 superficiales y 2 profundos); al paciente B a 2 neovasos corneales (2 profundos); al paciente C (figura 2) a 9 neovasos corneales (4 superficiales, 5 profundos); al paciente D a 8 neovasos corneales (1 superficiales, 7 profundos), y al paciente E a 2 neovasos corneales (2 profundos). En total se trataron 25 neovasos corneales, de los cuales

7 fueron superficiales (28 %) y 18 profundos (72 %) (cuadro I).

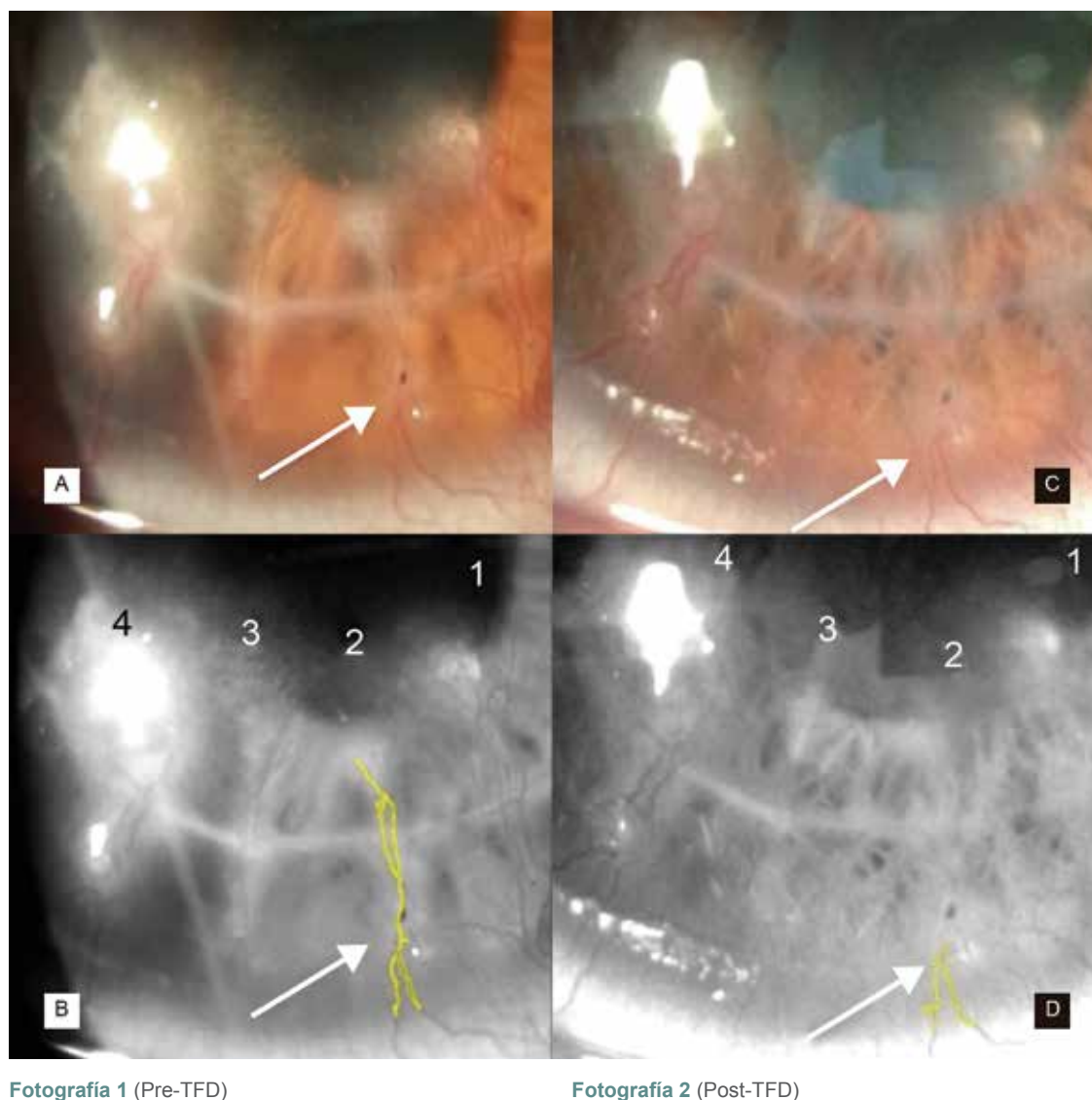
De los 25 neovasos analizados, 8 vasos (32 %) presentaron al mes una oclusión total del 100 %; 15 vasos (60 %) presentaron oclusión parcial que fue del rango de 15.3 al 85.1 %, y 2 vasos (8 %) presentaron empeoramiento en la vascularización corneal. La media del área de las córneas pre-TFD fue de  $0.147 \pm 0.118 \text{ mm}^2$ , mediana  $0.117 \text{ mm}^2$  con un rango de  $0.023\text{-}0.493 \text{ mm}^2$ . La media del área de las córneas post-TFD fue de  $0.045 \pm 0.046 \text{ mm}^2$ , mediana  $0.041 \text{ mm}^2$  con un rango de 0.0 a  $0.193 \text{ mm}^2$ . El porcentaje de regresión neovascular entre los mismos pacientes pre-TFD y post-TFD fue de un 69.38 % en promedio. Al realizar la prueba de Wilcoxon de los rangos con signo para muestras relacionadas se encontró una diferencia significativa entre el grupo pre y post-TFD con una  $p < 0.0005$  (cuadro I).

En cuanto a los efectos adversos del total de los pacientes atendidos sólo uno presentó ardor ocular y fotofobia posterior a la aplicación de la TFD (paciente A).

## Discusión

La neovascularización corneal es uno de los factores de riesgo de rechazo más importantes en pacientes con trasplante corneal, por lo que la oclusión vascular selectiva progresiva mediante TFD con verteporfirina puede ayudar a disminuir la tasa de rechazo corneal. En la literatura se encuentra una serie de casos aislados de pacientes con neovascularización corneal en los que se ha observado oclusión de los vasos (de manera cualitativa), mejoría del edema corneal y otras sintomatologías con un buen perfil de seguridad.

De manera cualitativa, Abdullah *et al.*<sup>10</sup> estudiaron 33 ojos a los que se les aplicó TFD, encontrando que

**Figura 1** Paciente A, vaso 2**Fotografía 1** (Pre-TFD)**Fotografía 2** (Post-TFD)

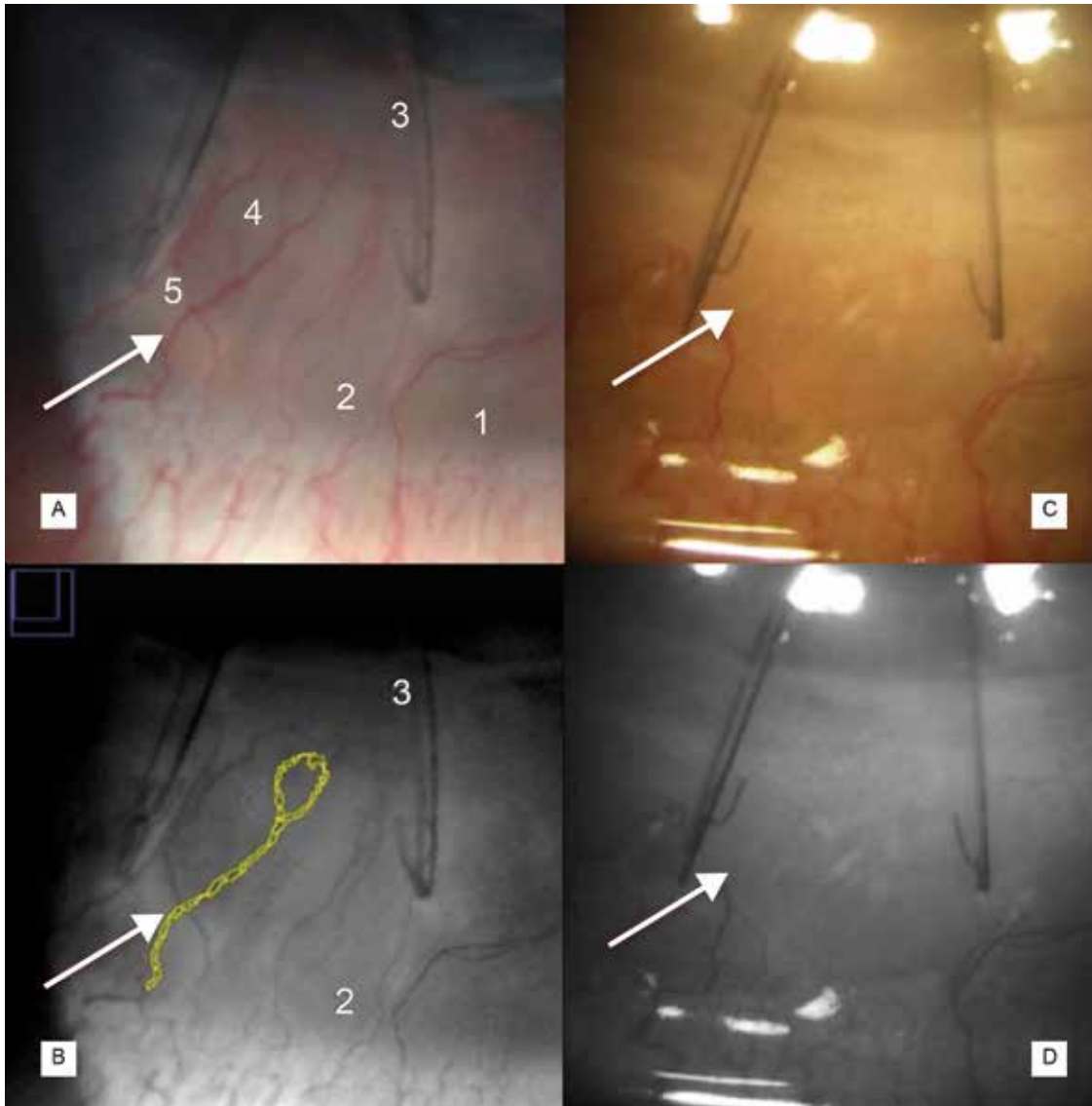
A) Fotografía clínica de la córnea previo a la TFD. B) análisis del vaso seleccionado pre-TFD; área 0.136 mm<sup>2</sup>, perímetro de 10.714 mm. C) Fotografía clínica de la córnea posterior a la TFD al mes. D) Análisis del vaso seleccionado postTFD; área 0.079mm<sup>2</sup>, perímetro 4.125 mm

en 22 de ellos (66.7 %) hubo una disminución de la neovascularización corneal y la evidencia de trombo-sis vascular. La oclusión vascular completa se logró en 14 ojos (42.4 %), la oclusión parcial se logró en 8 ojos (24.2 %), y sin oclusión vascular en 11 ojos (33.3 %). Asimismo, en otro estudio Verdiguél *et al.*<sup>24</sup> determinaron de forma clínica (cualitativa) la disminución en la neovascularización corneal con TFD.

Se reporta solo un estudio cuantitativo experimental en conejos por Kyung *et al.*,<sup>7</sup> en el cual se reporta una reducción en el porcentaje de área de neovascularización corneal promedio a los 3 días, a la semana y a las 2 semanas de la TFD de 90.3 % ± 3.5 %, 71.6 % ± 6.2 %, y 43.6 % ± 15 %, respectivamente. Esto comparado con nuestro estudio, en el cual, de los 25 neovasos analizados, 8 vasos (32 %) presentaron al mes una oclusión total del 100 %, 15 vasos (60 %) presentaron oclusión parcial que fue del rango de 15.3 al 85.1 %, y 2 vasos (8 %) presentaron empeoramiento en la vascularización corneal. No siendo reportados otros estudios de manera cuantitativa en la literatura.

La TFD es selectiva para neovascularización de la córnea, y causa poco o ningún daño al tejido circundante. En los seres humanos, las reacciones adversas más comúnmente asociadas a la verteporfina incluyen: visión borrosa, reacciones en el lugar de la inyección

La TFD es selectiva para neovascularización de la córnea, y causa poco o ningún daño al tejido circundante. En los seres humanos, las reacciones adversas más comúnmente asociadas a la verteporfina incluyen: visión borrosa, reacciones en el lugar de la inyección

**Figura 2** Paciente C, vaso 4**Fotografía 1** (Pre-TFD)**Fotografía 2** (Post-TFD)

**A) Fotografía** clínica de la córnea previo a la TFD. **B)** análisis del vaso seleccionado preTFD; área 0.117 mm<sup>2</sup>, perímetro de 7.324 mm. **C)** Fotografía clínica de la córnea posterior a la TFD al mes. **D)** Análisis del vaso seleccionado post-TFD mostrando la oclusión total del vaso señalado

(rash y dolor) y reacciones de fotosensibilidad.<sup>24,25</sup> Verdiguél *et al.*,<sup>24</sup> reportaron mayor frecuencia de efectos adversos, en su estudio se encontró hemorragia estromal en 10 pacientes (20 %), visión borrosa en 7 (14 %), lagrimeo en 5 (10 %), dolor ocular leve en 5 (10 %), ardor en 4 (8 %), sensación de cuerpo extraño en 3 (6 %) y fotofobia en 1 (2 %); 27 pacientes (54 %) no presentaron efectos adversos.

La respuesta a la TFD con veteporfirina fue menos exitosa en ojos con neovascularización profunda que en ojos con neovascularización superficial.<sup>10</sup> Estos

resultados contrastan con lo identificado en nuestro estudio, en el cual no se evidenció diferencia en la tasa de éxito, habiéndose presentado un caso sin mejoría para neovascularización profunda y otro para neovascularización superficial.

Los fracasos obtenidos en las córneas post-TFD son de origen multifactorial, pudiendo ser algunas de las razones: la técnica de aplicación, la necesidad de variación de potencia de la onda de láser según la profundidad de la neovascularización o el requerimiento de nueva aplicación de TFD.

**Cuadro I** Vascularización corneal tratada con terapia fotodinámica en el Hospital de Especialidades CMNSXXI de octubre 2013- mayo 2014

P	Sexo	Edad (años)	Lateralidad	Diagnóstico	Condición previa	Número de Vaso	Prof. vascular	Irradiaciones (n)	Área mm² Pre-TFD	Área mm² Post-TFD	Resultado % oclusión
A	F	35	Derecho	Rechazo	TC por QC	1	ES	3	0.276	0.041	85.1
						2	ES	3	0.136	0.079	41.9
						3	EP	3	0.197	0.083	57.8
						4	EP	3	0.288	0.193	32.9
B	F	78	Derecho	LV	QH	5	EP	3	0.112	0.071	36.6
						6	EP	3	0.023	0.059	Nm o Sm
C	F	43	Izquierdo	Rechazo	TC por TO	7	EP	2	0.085	0.042	50.5
						8	ES	2	0.123	0	100
						9	ES	2	0.171	0	100
						10	EP	2	0.117	0	100
						11	ES	2	0.109	0	100
						12	EP	2	0.071	0.031	56.3
						13	EP	2	0.058	0.03	100
						14	ES	2	0.437	0	100
						15	EP	2	0.493	0	100
						D	F	52	Derecho	LV	QH
17	EP	3	0.17	0.048	71.7						
18	EP	3	0.065	0.055	15.3						
19	EP	3	0.087	0.032	63.2						
20	ES	3	0.039	0.046	Nm o Sm						
21	EP	3	0.051	0.023	54.9						
22	EP	3	0.024	0	100						
23	EP	3	0.054	0.022	59.2						
E	M	26	Derecho	LV	QH	24	EP	3	0.203	0.136	33
						25	EP	3	0.128	0.062	51.5
								Mediana	0.117	0.041	
								DS	0.118	0.046	
								Media	0.147	0.045	
								Rango	0.023-	0-0.193	
								p	0.493	< 0.0005	

P = Paciente, F = femenino; M = Masculino; mm = milímetro; mm<sup>2</sup> = milímetro cuadrado; TFD = Terapia fotodinámica; TC = Trasplante corneal; QC = Queratocono; QH = Queratitis herpética; TO = trauma ocular; LV = Leucoma vascularizado; ES = Estroma superficial; EP = Estroma profundo; Nm o Sm = No mejoría o Sin mejoría

El área en mm<sup>2</sup> post-TFD fue medido 1 mes posterior a la primera aplicación de la Terapia Fotodinámica.

El área en mm<sup>2</sup> pre-TFD y Post-TFD fueron medidos con el programa IMAGEJ versión 1.47. Previa toma de fotografía clínica de segmento anterior con cámara iSight de 8 megapíxeles y adaptador de lámpara de hendidura.

p < 0.05 es estadísticamente significativo. Análisis prueba de Wilcoxon de los rangos con signo para muestras relacionadas. SPSS versión 22

## Conclusiones

Nuestros resultados indican que la terapia fotodinámica con verteporfina puede ser eficaz para el tratamiento de la neovascularización de la córnea. Por primera vez se demostró de forma cuantitativa, y no solamente de forma clínica o cualitativa, que el área total de neo-

vascularización corneal disminuyó hasta en un 100 % (69.3 % promedio) entre los pacientes pre y post-TFD mediante el cierre vascular al mes de su aplicación.

Es un procedimiento seguro, ya que en este estudio y otros reportados en la literatura<sup>7-10,24-26</sup> no se presentaron efectos secundarios de importancia que limiten su aplicación.



Las limitaciones de este estudio incluyen un tamaño de muestra pequeño y el corto período de seguimiento (1 mes). Se recomienda un seguimiento más largo para estos pacientes.

**Declaración de conflicto de interés:** los autores han completado y enviado la forma traducida al español de la declaración de conflictos potenciales de interés del Comité Internacional de Editores de Revistas Médicas, y no fue reportado alguno que tuviera relación con este artículo.

## Referencias

- Chang JH, Gabison EE, Kato T, Azar DT. Corneal neovascularization. *Curr Opin Ophthalmol.* 2001; 12:242–249.
- J.V. Jester, T. Moller-Pedersen, J. Huang, C.M. Sax, W.T. Kays, H.D. Cavangh, W.M. Petroll, J. Piatigorsky, The cellular basis of corneal transparency: evidence for 'corneal crystallins', *J. Cell Sci.* 112 (Pt 5) (1999) 613–622.
- Yureeda Qazia, Gilbert Wonga, Bryan Monson, Jack Stringhamb, Balamurali K. Ambatia Corneal transparency: Genesis, maintenance and dysfunction. *Brain Research Bulletin* 81 (2010) 198–210.
- Guzman K, Beauregard A, Ballesteros F. Frecuencia de las patologías relacionadas con rechazo a trasplante de córnea en pacientes con queratoplastia penetrante. *Rev Mex Oftalmol*; Noviembre-Diciembre 2006; 80(6):325-329.
- Epstein RJ, Stulting RD, Hendricks RL, Harris DM. Corneal neovascularization. Pathogenesis and inhibition. *Cornea.* 1987;6(4):250-7.
- Yoon KC, You IC, Kang IS, Im SK, Ahn JK, Park YG, Ahn KY. Photodynamic therapy with verteporfin for corneal neovascularization. *Am J Ophthalmol.* 2007 Sep;144(3):390-395. Epub 2007 Jul 16.
- Kyung-Chul Yoon, In-Cheon You, In-Seong Kang, Seong-Kyu Im, Jae-Kyoun Ahn, Yeoung-Geol Park, Kyu Youn Ahn; Photodynamic Therapy with Verteporfin for Corneal Neovascularization; *American Journal of Ophthalmology*; Volume 144, Issue 3, September 2007, Pages 390–395.
- Omar M. Kirata, Hassan A. Al-Dhibib Regression of aggressive corneal vascularization after photodynamic therapy, subconjunctival Avastin injections and topical cyclosporin-A 1% drops: A case report; *Saudi J Ophthalmol.* 2010 October; 24(4): 151–154.
- Yoon KG; Ahn KY; Lee SEE; Experimental inhibition of corneal neovascularization by photodynamic therapy with verteporfin; *Curr EYES Res*, 2007; 31 (3): 215-224.
- Abdullah A. Al-Torbak; Photodynamic Therapy with Verteporfin for Corneal Neovascularization; *Middle East Afr J Ophthalmol.* 2012 Apr-Jun; 19(2): 185–189.
- Fujisato K, Otani A, Sasahara M, Yodoi Y, Aikawa H, Tamura H, Tsujikawa A, Yoshimura N. [Two-year results of photodynamic therapy for choroidal neovascularization in young patients]. *Nihon Ganka Gakkai Zasshi.* 2008 Sep;112(9):777-85.
- Holzer MP, Solomon KD, Vroman DT, Sandoval HP, Margaron P, Kasper TJ, Crosson CE. Photodynamic therapy with verteporfin in a rabbit model of corneal neovascularization. *Invest Ophthalmol Vis Sci.* 2003 Jul;44(7):2954-8.
- Fossarello, Maurizio MD; Peiretti, Enrico MD; Zucca, Ignazio MD; Serra, Antonina MD Case Reports Photodynamic Therapy of Corneal Neovascularization with Verteporfin; July 2003 - Volume 22 - Issue 5 - pp 485-488.
- Brooks BJ, Ambati BK, Marcus DM, Ratanasit A. Photodynamic therapy for corneal neovascularization and lipid degeneration. *Br J Ophthalmol* 2004; 88:840.
- Burger P, Chandler D y cols. Experimental Corneal Neovascularization: Biomicroscopic, Angiographic, and Morphologic Correlations. *Cornea* 1985-86; 4(1):35-41.
- Baer J, Foster S. Corneal Laser Photocoagulation or Treatment of Neovascularization. Efficacy of 577 nm Yellow Dye Laser. *Ophthalmology* 1992; 99(2): 173-179.
- Huang AJ, Watson BD, Hernandez E, Tseng SC. Induction of conjunctival transdifferentiation on vascularized corneas by phototrombotic occlusion of corneal neovascularization. *Ophthalmol* 1988; 95 (2)-228-235.
- Primbs GB, Casey R, Wamser K, et al. Photodynamic therapy for corneal neovascularization. *Ophthalmic Surg Lasers.* 1998;29:832– 838.
- Corrent G, Roussel TJ, Tseng SCG, Watson BD. Promotion of graft survival by photothrombotic occlusion of corneal neovascularization. *Arch Ophthalmol.* 1989;107:1501–1506.
- Pillai CT, Dua HS, Hossain P. Fine needle diathermy occlusion of corneal vessels. *Invest Ophthalmol Vis Sci.* 2000;41:2148–2153.
- GohtoY,ObanaA,KanedaK,MikiT.Photodynamic effect of a new photosensitizer ATX-S10 on corneal neovascularization. *Exp Eye Res.* 1998;67:313–322.
- Roberts W, Hasan T. Role of neovasculature and vascular permeability on the tumor retention of photodynamic agents. *Cancer Res.* 1992;52:924–930.
- Real Academia Española. (2001). Diccionario de la lengua española (22.a ed.). Consultado en <http://www.rae.es/rae.html>
- Karla Verdiguél-Sotelo, Adriana Hernández-López, Pedro Iván González-Camarena, Rebeca Devereux-García, Marcos Sebastián Pineda-Espinosa, Rocío Gómez-Dávila, Terapia fotodinámica con verteporfirina en la neovascularización corneal, *Rev Med Inst Mex Seguro Soc* 2010; 48 (3): 313-316.
- Holz ER, Linares L, Mieler WF, Weinberg DV. Exudative complications after photodynamic therapy. *Arch Ophthalmol.* 2003;121:1649– 1652.
- BrooksBJ, AmbatiBK, MarcusDM, Ratanasit A.Photodynamictherapy for corneal neovascularization and lipid degeneration. *Br J Ophthalmol.* 2004; 88:840.