



Resultados clínicos y radiológicos de la no fusión por espaciador interespinal estático

Clinical and radiological results of non-fusion by static interspinous spacer

Juan Enrique Guzmán-Carranza,^a Amado González-Moga,^a Leonardo Álvarez-Vázquez,^a Gabriel Huerta-Hernández,^a Abraham Isáis-Gómez,^a Víctor Galicia-Luna,^a Víctor Hugo Anaya-Contreras^a

Introducción: el objetivo de este trabajo es demostrar los resultados clínicos y radiológicos de la no fusión en los pacientes con enfermedad degenerativa lumbar y discal mediante la colocación de espaciador interespinal estático.

Métodos: estudio retrospectivo, de enero de 2010 a enero de 2013, con 130 pacientes tratados mediante colocación de espaciador interespinal estático. Los pacientes se dividieron en: grupo 1 (tratados por diagnóstico de canal lumbar estrecho degenerativo) y grupo 2 (pacientes con diagnóstico de hernia discal lumbar). Se evaluó la mejoría de dolor mediante escala visual análoga (VAS), mejoría funcional con base en la escala de Oswestry (ODI) y resultado radiológico a los 6, 12 y 24 meses.

Resultados: se incluyeron 57 pacientes del sexo femenino y 73 masculinos. Los segmentos más afectados fueron L4 - L5 y L5 - S1. En el grupo 1 hubo mejoría del dolor a los 6 meses a 2 puntos, la cual se mantuvo hasta los 12 meses; mientras que a los 24 meses se encontró en 4 puntos. La mejoría funcional (ODI) a los 6 y 12 meses se mantuvo el 13 puntos y a los 24 meses en 21 puntos. Mientras que en el grupo 2: VAS de 2.7, 3, 3.5 respectivamente y ODI de 15 a los 6 y 12 meses; a los 24 meses se encontró en 20 puntos. Hubo complicaciones no mortales en 1.5% en ambos grupos. En cuanto a los cambios radiológicos, se demostró un aumento en el diámetro foraminal el cual se mantuvo a los 6, 12 y 24 meses de seguimiento.

Conclusiones: el dispositivo interespinal es una alternativa de tratamiento eficaz para la enfermedad degenerativa lumbar y la enfermedad discal, ya que se asoció con mejora significativa de dolor lumbar y reincorporación a actividad laboral.

Keywords Palabras clave

| | |
|---------------------------|-----------------------------|
| Lumbosacral region | Región lumbosacra |
| Lumbar vertebrae | Vértebras lumbares |
| Peripheral nervous system | Sistema nervioso periférico |

Introducción

La enfermedad degenerativa lumbar es un problema clínico común. Debido a un uso cada vez más frecuente de la tomografía computarizada y la resonancia magnética, un número creciente de pacientes son diagnosticados con la enfermedad degenerativa lumbar. Este es un reto para los cirujanos, ya que es difícil determinar qué segmento es la causa primaria de los síntomas.¹ El segmento adyacente al nivel instrumentado podría sufrir degeneración acelerada después de la cirugía. La cirugía de fusión lumbar a menudo se realiza para tratar la enfermedad degenerativa lumbar que no ha respondido a las medidas conservadoras. A pesar de los beneficios reportados de la cirugía de fusión, pueden ocurrir muchas complicaciones; estas complicaciones incluyen la falla de fusión, pseudoartrosis y pérdida de movimiento.^{2,3}

Además, la degeneración acelerada de segmentos de movimiento de la columna vertebral que son adyacentes a un segmento fusionado rígidamente ha vuelto cada vez más reconocida como una desventaja de cirugía de fusión espinal.⁴ La cirugía de fusión tiene la desventaja de aumentar las cargas que actúan sobre los segmentos adyacentes que potencialmente conduce a la degeneración acelerada. En vista de estas limitaciones y riesgos de la cirugía de fusión, muchos investigadores han desarrollando alternativas de preservación de movimiento.

El dispositivo interespinal es una alternativa para el tratamiento de enfermedades degenerativas. El dispositivo interespinal puede restaurar la rigidez segmental a segmentos degenerados inestables preservando al mismo tiempo la movilidad intervertebral después de la descompresión. Estabiliza y reduce la presión del disco en extensión. Por otra parte, puede retrasar la necesidad de tratamiento quirúrgico irreversible y más invasivo y conduce a un alivio significativo del dolor y cambios significativos en el espacio intervertebral durante períodos de seguimiento a corto plazo. Se puede retrasar la evolución natural de la degeneración del disco con una reducción significativa de las tasas de incidencia clínica y radiológica de enfermedad del segmento adyacente.^{5,6}

^aServicio de Cirugía de Columna, Centro Médico ISSEMYM Ecatepec, Ecatepec, Estado de México, México

Comunicación con: Leonardo Álvarez Vázquez

Teléfono: (55) 3677 7375

Correo electrónico: lejamajm_729@hotmail.com

Recibido: 09/11/2015

Aceptado: 14/03/2016

Background: The aim of this paper is to demonstrate the clinical and radiological results of non-fusion in patients with degenerative disc disease and lumbar by placing static interspinous spacer.

Methods: A retrospective study was made in the period between January 2010 and January 2013, 130 patients were treated by placing static interspinous spacer. Patients were divided into: Group 1 (treated for diagnosis of degenerative lumbar spinal stenosis), and group 2 (those diagnosed with lumbar disc herniation). It is improving pain by visual analog scale (VAS), functional improvement based on the Oswestry scale (ODI) and radiological outcome at 6, 12 and 24 months was evaluated.

Results: 57 female patients and 73 male were included. The most affected segments were L4 - L5 and L5 - S1.

In Group 1, there was improvement in pain (VAS) at 6 months to 2 points which was maintained through 12 months and 24 months was found in 4 points. Functional improvement (ODI) at 6 and 12 months remained 13 points and 24 points and 21 months in group 2: VAS 2.7, 3, 3.5 and ODI 15 respectively at 6 and 12 months; at 24 months was found in 20 points. There were no fatal complications in 1.5% in both groups. Regarding radiological changes increased the diameter foraminal which was held at the 6, 12 and 24 month follow-up.

Conclusions: The interspinous device is an effective alternative treatment for lumbar degenerative disc disease and because it was associated with significantly improved lumbar pain and return to work activity.

Abstract

Métodos

Se realizó un estudio retrospectivo de casos tratados entre Enero de 2010 a Enero de 2013, en el Servicio de Cirugía de Columna del Centro Médico ISSE-MYM Ecatepec. Se recolectaron los datos clínicos y de imagen de cada uno de los pacientes. Se excluyeron a todos los pacientes con estenosis lumbar congénita. Se incluyeron 130 pacientes, de los cuales se dividieron en dos grupos: Grupo 1, con diagnóstico de canal lumbar estrecho degenerativo que incluyó a 50 pacientes, y Grupo 2, con diagnóstico de hernia discal lumbar que incluyó a 80 pacientes. La técnica empleada para su tratamiento consistió en descompresión ósea, disectomía y colocación de espaciador interespinoso estático (Wallis). Los signos neurológicos focales y la electromiografía determina el nivel en el que se inserta el dispositivo interespinoso dinámico. Se evaluó la mejoría de dolor con escala visual análoga (VAS) y la mejoría funcional con la escala de Oswestry (ODI) a los 6, 12 y 24 meses. Se realizaron estudios radiológicos de control en los mismos periodos de seguimiento.

Resultados (cuadro I)

Se incluyeron a 130 pacientes, los cuales se dividieron en:

- Grupo 1: con diagnóstico de canal degenerativo lumbar, el cual se presentó en 50 pacientes de los cuales 28 correspondieron al sexo masculino y 22 al sexo femenino, con edad media de presentación de 58 años. Los niveles afectados fueron L3 - L4 en 15 pacientes (30%), L4 - L5 en 25 pacientes (50%) y L5 - S1 en 10 pacientes (20%). La media de dolor en la escala VAS en el preoperatorio fue de 8 puntos y a los 6 meses fue de 2 puntos, en cuanto a la escala de Oswestry

en preoperatorio se encontró una puntuación media de 72 con mejoría significativa de 13 puntos a los 6 meses, a los 12 meses se mantuvieron sin cambios ambas escalas; se reevaluaron a los 24 meses encontrándose que el dolor en la escala VAS se mantuvo en 4 puntos; presentándose exacerbación del dolor en 7 pacientes, requiriendo manejo con analgésicos y rehabilitación. En cuanto a la escala de Oswestry, a los 24 meses se mantuvo en 21 puntos.

- Grupo 2: con diagnóstico de discopatía lumbar, se incluyeron 80 pacientes de los cuales 45 correspondieron al sexo masculino y 35 al sexo

Cuadro I Resultados

| | Grupo 1 | Grupo 2 |
|---------------------|---------|---------|
| Pacientes | 50 | 80 |
| Masculino | 28 | 45 |
| Femenino | 22 | 35 |
| Localización | | |
| L3 - L4 | 15 | 8 |
| L4 - L5 | 25 | 37 |
| L5 - S1 | 10 | 35 |
| VAS | | |
| Preoperatorio | 8 | 7.8 |
| 6 meses | 2 | 2.7 |
| 12 meses | 2 | 2.7 |
| 24 meses | 4 | 3 |
| ODI | | |
| Preoperatorio | 72 | 78 |
| 6 meses | 13 | 15 |
| 12 meses | 13 | 15 |
| 24 meses | 21 | 20 |
| Complicaciones | | |
| Dehiscencia: 1 caso | | |

femenino, con edad media de presentación de 37 años, los niveles afectados fueron L3 - L4 en 8 pacientes (10%), L4 - L5 en 37 pacientes (47%) y L5 - S1 en 35 pacientes (43%). El dolor preoperatorio en la escala VAS con un promedio de 7.8, y a los 6 de 2.7 y en la escala ODI se presentó una mejoría de 78 a 15 puntos; a los 12 meses se continuó con los 80 pacientes, de los cuales 76 pacientes presentaron VAS de 3 y ODI de 15, y en 4 casos se exacerbó la sintomatología VAS de 5 y ODI de 32, requiriendo manejo con analgésicos y rehabilitación. A los 24 meses de seguimiento se continuó el estudio con 72 pacientes, de los cuales el VAS se mantuvo en 3.5 y el ODI en 20.

En los dos grupos, los cambios radiológicos en la columna lumbar después de la implantación de el espaciador interespinoso mostraron corrección de la lordosis en 15%, aumento del diámetro del canal en 18%, aumento de diámetro de foramen 25% y aumento de el espacio intervertebral posterior 18%, manteniéndose dicha mejoría a los 6, 12 y 24 meses de control (figura 1).

De los 130 pacientes solo en 1 caso se presentó dehiscencia parcial de herida quirúrgica, la cual se manejó con curaciones y antibioticoterapia. Se encontró 1 migración del espaciador. No hubo fracturas de apófisis espinosas.

Discusión

Incluso sin degeneración, los movimientos de la columna vertebral lumbar conducen a cambios en el volumen del canal espinal. Durante la extensión, el

abombamiento del ligamento amarillo en sentido anterior y la porción posterior del anillo fibroso comprime en sentido posterior el canal espinal y los recesos laterales, conduciendo a un estrechamiento que puede convertirse sintomático. La extensión está acompañada por reducción del volumen del canal espinal, de los recesos laterales y foramen intervertebral. Durante la flexión, estos volúmenes se incrementan a través del endurecimiento del ligamento longitudinal posterior, así como del ligamento amarillo, el espesor de los mismos puede expandirse en más de 2 mm durante la extensión máxima. Los estudios anatómicos han demostrado que los diámetros, tanto del canal espinal como de los agujeros intervertebrales, crecen significativamente durante la flexión y disminuyen significativamente durante la extensión. Investigaciones radiológicas han mostrado una disminución en el diámetro del canal espinal del 16% y del área foraminal de 21 al 24% durante la extensión cuando se compara con la flexión. Incluso en voluntarios asintomáticos, una disminución considerable de la superficie del canal espinal (16%) y del área foraminal (35 a 44%) se produce durante la gama de movimiento de flexión a extensión y con rotación. Estos hallazgos anatómicos y radiológicos, así como el entendimiento de que los pacientes con canal lumbar estrecho generativo experimentan alivio con la flexión lumbar, inspiraron el concepto del espaciador interespinoso, que actúa para limitar el movimiento del segmento vertebral afectado y la extensión en particular.^{7,8}

Kyle *et al.* realizaron un estudio para valorar los efectos en la presión del disco intervertebral posterior a la colocación de el espaciador interespinoso, encontrando que la implantación del dispositivo de descompresión indirecta es muy poco probable para ser rentable en comparación con la descompresión ósea

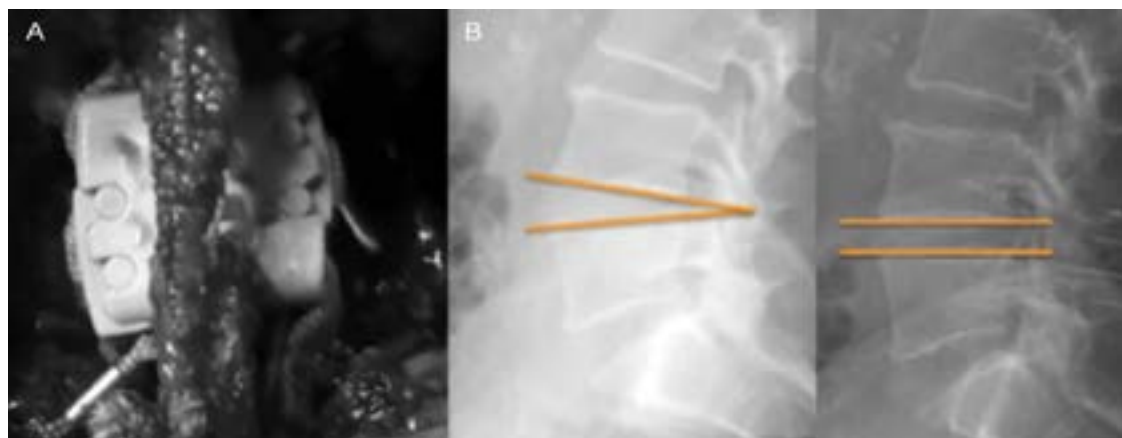


Figura 1 A) Imagen transoperatoria en la cual se observa la adecuada colocación de espaciador interespinoso conservando ligamento interespinoso. B) Imagen radiológica de control en la cual se aprecia aumento de diámetro del canal, aumento de diámetro de foramen y aumento del espacio intervertebral posterior

para pacientes con claudicación intermitente neurógena, debido a que las presiones en los discos adyacentes no eran afectadas significativamente por la inserción del implante interespinoso como tratamiento único.⁹

Vikas et al. reportan un estudio randomizado que incluyó un total de 391 pacientes asignados al azar a quienes les fueron implantados espaciadores interespinosos, se incluyeron 8 sitios en los Estados Unidos entre agosto de 2008 y diciembre de 2011. Los implantes fueron colocados con éxito en el 99.5% de los pacientes y 99.0% de los pacientes del grupo control. La mayoría de los pacientes (77%) alcanzaron el éxito clínico con mejoría del dolor en las piernas (\geq mejora de 20 mm) a los 2 años. Mejoría de dolor lumbar (\geq mejora de 20 mm) fue del 68%, sin diferencias entre los grupos. Con base en la escala Oswestry, se encontró una mejoría en el 65% de los pacientes (\geq mejora de 15%). Las tasas de complicaciones y reintervenciones fueron similares entre los grupos.¹⁰

Yun et al. realizaron un estudio retrospectivo en el cual participaron veintiséis pacientes con diagnóstico de enfermedad degenerativa lumbar, los cuales contaban con datos clínicos y radiográficos completos para la evaluación. Doce de los pacientes eran hombres y 14 mujeres, con un rango de edad de 43 a 56 años (media: 47.6). La duración media de seguimiento fue de 66.8 meses (rango: 60-70). Diez pacientes fueron excluidos del estudio, cuatro pacientes no pudieron ser contactados durante el período de seguimiento final y cuatro que no tenían un examen radiográfico 1 año después de la cirugía. Se obtuvieron los siguientes resultados: la media de ODI se redujo de 62.6 a 13.0 ($p = 0.00$). El VAS media para el dolor lumbar cayó de 5.20 a 2.01 ($p = 0.00$) y la VAS para el dolor de la pierna se redujo de 7.48 a 2.74 ($p = 0.00$). Durante el período de seguimiento, el dispositivo interespi-

noso Wallis ofreció un control significativo y de larga duración de los síntomas. Los valores FH (la distancia máxima entre el margen inferior del pedículo vertebral superior y el margen superior del pedículo vertebral inferior) y PDH (línea vertical de la tangente placa terminal superior y la tangente placa terminal inferior) se modificaron significativamente después de la cirugía, en comparación con los valores preoperatorios.^{11,12}

En 2005, Boeree presentó los resultados de un estudio multicéntrico/multinacional en el Reino Unido, después de examinar el dispositivo interespinoso Wallis, e informó que se observó la rehidratación del núcleo en la resonancia magnética posoperatoria.¹³

Conclusiones

El dispositivo interespinoso es una alternativa de tratamiento eficaz para la enfermedad degenerativa lumbar y la enfermedad discal, ya que se asoció con mejora significativa de dolor lumbar y reincorporación a actividad laboral.

Los espaciadores interespinosos son una opción más del arsenal terapéutico, ya que en los dos años de seguimiento se observó un resultado favorable; sin embargo, es de gran importancia continuar con los estudios por un periodo mayor de tiempo, así como el seguimiento, además de realizar un estudio biomecánico en nuestra población.

Declaración de conflicto de interés: los autores han completado y enviado la forma traducida al español de la declaración de conflictos potenciales de interés del Comité Internacional de Editores de Revistas Médicas, y no fue reportado alguno que tuviera relación con este artículo.

Referencias

1. Yu SW, Yen CY, Wu CH, Kao FC, Kao YH, Tu YK. Radiographic and clinical results of posterior dynamic stabilization for the treatment of multisegment degenerative disc disease with a minimum follow-up of 3 years. *Arch Orthop Trauma Surg.* 2012;132:583-9.
2. Hilibrand AS, Robbins M. Adjacent segment degeneration and adjacent segment disease: The consequences of spinal fusion? *Spine J.* 2004;4:190S-4S.
3. Sénégas J, Vital JM, Pointillart V, Mangione P. Clinical evaluation of a lumbar interspinous dynamic stabilization device (the Wallis system) with a 13-year mean follow-up. *Neurosurg Rev.* 2009;32(3):335-41.
4. Wilke HJ, Drumm J, Häussler K, Mack C, Steudel W, Kettler A. Biomechanical effect of different lumbar interspinous implants on flexibility and intradiscal pressure. *Eur Spine J.* 2008;17(8):1049-56.
5. Sobottke R, Schlüter-Brust K, Kaulhausen T, Rollinghoff M, Joswig R, Stutzer H et al. Interspinous implants (X Stop, Wallis, Diam) for the treatment of LSS: is there a correlation between radiological parameters and clinical outcome? *Eur Spine J.* 2009;18:1494-503.
6. Korovessis P, Repantis T, Zacharatos S, Zafiropoulos A. Does Wallis implant reduce adjacent segment degeneration above lumbosacral instrumented fusion? *Eur Spine J.* 2009;18(10):830-40.
7. Mayoux-Benhamou MA, Revel M, Aaron C, Chomette G, Amor B. A morphometric study of the lumbar foramen: influence of flexion-extension movements and of isolated disc collapse. *Surg Radiol Anat.* 1989;11(2):97-102.
8. Schmid MR, Stucki G, Duewell S et al. Changes in cross-sectional measurements of the spinal canal and intervertebral foramina as a function of body

- position: in vivo studies on an open-configuration MR system. *AJR Am J Roentgenol.* 1999;172:1095-1102.
9. Swanson KE, Lindsey DP, Hsu KY, Zucherman JF, Yerby SA. The effects of an interspinous implant on intervertebral disc pressures. *Spine.* 2003;28:26-32.
 10. Patel VV, Whang PG, Haley TR, Bradley D, Nunley PD, Davis RP et al. Superior interspinous process spacer for intermittent neurogenic claudication secondary to moderate lumbar spinal stenosis. *Spine.* 2015;40:275-282.
 11. Yun-qi J, Wu C, Hui-Ren W, Ruo-yu L, Xi-lei L, Jian D. Minimum 5 year follow-up of multi-segmental lumbar degenerative disease treated with discectomy and the Wallis interspinous device. *Journal of Clinical Neuroscience.* 2015;22:1144-1149.
 12. Lafage V, Gangnet N, SÉNÉgas J et al. New interspinous implant evaluation using an in vitro biomechanical study combined with a finite-element analysis. *Spine.* 2007;32:1706-13.
 13. Boeree N. Wallis-results of prospective international study-2 year follow-up. 12th International Meeting on Advanced Spinal Techniques (IMAST). Banff, Alberta, Canada. July, 2005.