

Ampliación del espectro TORCH en oftalmología: Zika congénito, reporte de un caso

Alejandra Pando-Cifuentes,^a
Vianney Cortés-González,^b
David Berrones-Medina,^c
Cristina Villanueva-Mendoza^b

Extension of TORCH spectrum in ophthalmology: congenital Zika, case report

Background: Zika is a flavivirus that can be transmitted transplacentally. Eye abnormalities have been reported in 70% of Zika cases, and 41.7% of them can occur in the absence of microcephaly. The most common ocular abnormalities are macular atrophy, optic atrophy and chorioretinal coloboma. The objective was to report the case of eye disorders associated with Zika, acquired transplacentally, despite negative results for TORCH, and serology and PCR analyses for Zika.

Clinical case: 9-month-old female patient, born in Chiapas, Mexico, brought to an ophthalmologic evaluation because she did not follow objects. As family background patient's mother had Zika, confirmed serologically at 9 weeks gestation. Physical examination revealed microcephaly, redundant skin on neck, joint stiffness and delayed psychomotor development. Ophthalmological examination revealed in right eye atrophy of the optic nerve, and left eye with exotropia, macular scar and optic nerve aplasia. TORCH profile and serology and PCR for Zika were negative.

Conclusions: Despite the negative serology for Zika, given the history of pregnancy and the pre and post-natal clinical manifestations, diagnosis of embryopathy secondary to Zika infection with optic nerve aplasia, chorioretinal atrophy, macular scar, microcephaly and global neurodevelopmental delay was made.

Keywords

Zika Virus Infection
Optic Nerve
/abnormalities
Microcephaly
Macula Lutea

Palabras clave

Infección por el Virus Zika
Nervio Óptico
/anomalías
Microcefalia
Mácula Lútea

El virus Zika es un arbovirus del género *Flavivirus* de la familia *Flaviviridae*. En 1947 fue identificado en el mono Rhesus, mientras que los primeros casos en humanos fueron detectados en Uganda y en Tanzania en 1952.¹

El primer brote epidemiológico fue reportado en 2007 en Micronesia, el segundo en 2013 en la Polinesia francesa y el tercero en 2015 en Brasil.² Puede ser transmitido mediante un vector (mosquito del género *Aedes*) tanto por vía transplacentaria como por vía sexual. Se ha demostrado que el virus tiene tropismo por fibroblastos de piel, queratinocitos, células dendríticas, epitelio pigmentario de la retina, células testiculares, fibroblastos uterinos, progenitores neuronales, neuronas, astrocitos, células de la glia y células placentarias.³

En regiones endémicas se estima una seroprevalencia positiva del 50% en la población expuesta. Se desconoce si personas infectadas con Zika están protegidas contra infecciones secundarias.³ Robbiani encontró en 2017 reactividad cruzada con DENV 1, lo cual confiere a los pacientes que adquieren Zika respuestas neutralizantes altas.⁴ Por otro lado, también en 2017 Collins no encontró reactividad cruzada ni altas tasas de neutralización.⁵

La infección por Zika tiene un periodo de incubación de tres a 14 días y solo 20% de las personas infectadas presentan síntomas, los cuales son inespecíficos y generalmente duran menos de una semana. El cuadro clínico se caracteriza por fiebre de 37.8° a 38.5° C, artralgias de articulaciones pequeñas, mialgias, cefalea retroorbitaria, anorexia, conjuntivitis bilateral no purulenta, rash maculopapular y diarrea.³ Ha habido un reporte de caso de uveítis y maculopatía unilateral aguda en adultos⁶ y otro con síndrome de Guillain-Barré.⁷

En la epidemia de Brasil de 2015 se identificó la asociación entre la infección materna durante el embarazo y las malformaciones congénitas, por lo que en 2016 la Organización Mundial de la Salud (OMS) declaró el Zika congénito como una emergencia de salud pública.⁸ A su vez, los Centros para el Control y la Prevención de Enfermedades de Estados Unidos (CDC, por sus siglas en inglés: *Centers for Disease Control and Prevention*) reportaron el mismo año que 75% de los hijos de madres con infección durante el embarazo presentaron anomalías cerebrales o microcefalia.³ La infección generalmente ocurre durante el primer trimestre del embarazo y en el 13% de los casos habrá Zika congénito.⁹

El cuadro clínico de Zika congénito es amplio. La microcefalia se ha descrito como el hallazgo más

Recibido: 15/09/2019

Aceptado: 12/12/2019

^aAsociación para Evitar la Ceguera en México, Servicio de Oftalmología, Ciudad de México, México

^bAsociación para Evitar la Ceguera en México, Servicio de Genética, Ciudad de México, México

^cAsociación para Evitar la Ceguera en México, Servicio de Retina, Ciudad de México, México

Comunicación con: Cristina Villanueva Mendoza

Teléfono: 55 1084 1400, extensión 1073

Correo electrónico: villanuevacristina@hotmail.com

Introducción: el Zika es un flavivirus que puede ser transmitido de forma transplacentaria. Las anomalías oculares han sido reportadas en un 70% de los casos y se ha visto que 41.7% de ellas pueden ocurrir en ausencia de microcefalia. Las alteraciones oculares más comunes son: atrofia macular, atrofia óptica y coloboma coriorretiniano. El objetivo de este estudio fue reportar un caso de alteraciones oculares asociadas a Zika, adquirido de forma transplacentaria, a pesar de los resultados negativos para el perfil TORCH y Zika de los análisis de serología y PCR.

Caso clínico: paciente femenina de nueve meses de edad, originaria de Chiapas, México, traída a revisión oftalmológica porque no seguía objetos. Como antecedentes, la paciente tenía madre con diagnóstico

de Zika confirmado serológicamente a las nueve semanas de gestación. A la exploración física se encontró microcefalia, piel redundante en cuello, rigidez articular y retraso en el desarrollo psicomotor. A la exploración oftalmológica fueron evidentes atrofia del nervio óptico de ojo derecho, ojo izquierdo con exotropía, cicatriz macular y aplasia del nervio óptico. Tanto el perfil TORCH como la serología y la PCR para Zika fueron negativos.

Conclusiones: a pesar de la serología negativa para Zika, dados los antecedentes de la gestación y las manifestaciones clínicas pre y postnatales se integró el diagnóstico de embriopatía secundaria a infección por Zika con aplasia del nervio óptico, atrofia coriorretiniana, cicatriz macular, microcefalia y retraso global del neurodesarrollo.

característico.¹⁰ Otras manifestaciones incluyen piel cabelluda redundante, artrogriposis múltiple, déficit auditivo, hipertoniá, irritabilidad, temblores, disfunción de la deglución y convulsiones.³

Las anomalías oculares han sido reportadas en un 70% de los casos y se ha visto que 41.7% de ellas pueden ocurrir en ausencia de microcefalia. Las alteraciones oculares más comunes son atrofia macular, atrofia óptica y coloboma coriorretiniano.¹¹

Caso clínico

Paciente femenina de nueve meses de edad, producto del primer embarazo. A las nueve semanas de gestación, la madre presentó un cuadro de exantema que inició en brazos y posteriormente se diseminó a todo el cuerpo; al día siguiente tuvo edema de manos y pies, así como ojos rojos con prurito. El padre también refirió haber presentado un cuadro clínico similar en la misma época. La familia procede de una zona endémica (Chiapas), por lo que la madre se realizó una prueba de laboratorio para virus del Zika, con un resultado positivo. Posteriormente, al final del primer trimestre se realizó un ultrasonido, donde se reportó probable ventriculomegalia. El ultrasonido del octavo mes demostró microcefalia y retraso en el crecimiento intrauterino. A las 39 semanas se realizó cesárea, de la cual no se refieren maniobras de reanimación y se reportó peso de 2200 g, talla de 45 cm y APGAR de 9/9. La paciente tuvo retraso global del neurodesarrollo e inició con crisis convulsivas a partir del tercer mes de vida, caracterizadas por movimiento de ojos y pérdida de la mirada. Asimismo, se diagnosticó displasia congénita de cadera y fue hospitalizada en una ocasión por infección de vías aéreas superiores.

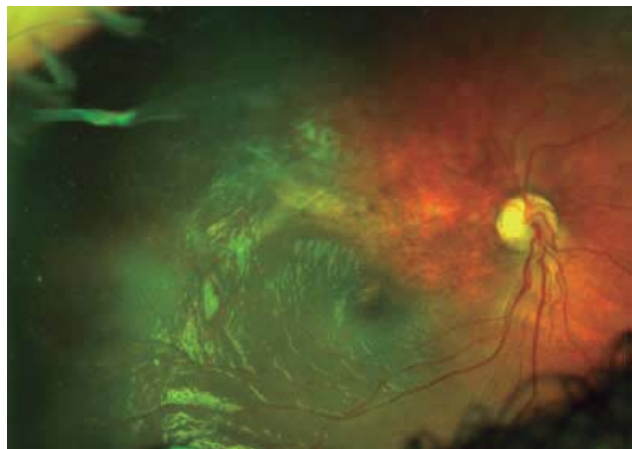
A los nueve meses los padres la trajeron a consulta porque notaron que no seguía objetos con la vista. Refieren haberle realizado potenciales visuales evocados, los cuales demostraron alteración de la vía visual.

La valoración oftalmológica reportó rechazo a la luz en ojo derecho, sin fijación ni seguimiento de objetos,

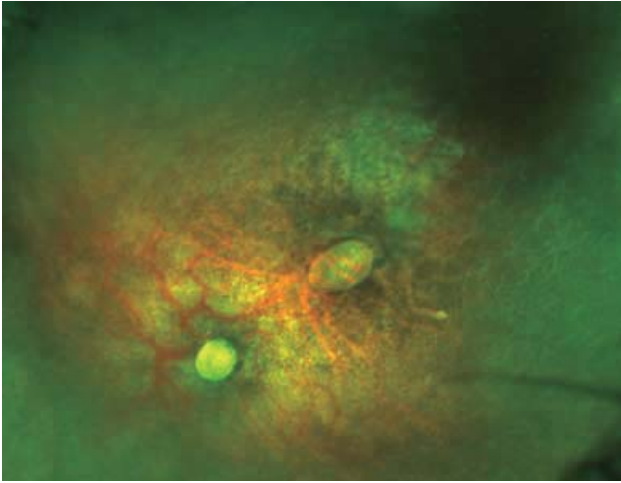
nistagmo y exotropía de 45° K; en retina se presentaron zonas de atrofia coriorretiniana de predominio macular superior y peripapilar así como atrofia del nervio óptico (**figura 1**); en el ojo izquierdo también presentaba rechazo a la luz, sin fijación ni seguimiento de objetos, nistagmo, iris con corectopia, retina con atrofia coriorretiniana severa y cicatriz macular de dos diámetros de disco y de forma oval, así como una aplasia total del nervio óptico (**figura 2**).

En la valoración sistémica se encontró talla de 70 cm (percentila 50) y perímetro cefálico de 37 cm (por debajo de percentila 5);¹² las fontanelas estaban cerradas, la frente estrecha con cejas arqueadas y tendencia a la sinofris, puente y dorso nasal anchos, pestañas rizadas y largas, retrognatia, piel redundante en cuello. Los miembros torácicos y pélvicos presentaron rigidez articular; en tórax, tejido mamario aumentado; también se presentaron ruidos cardiacos rítmicos sin fenómenos agregados; se auscultó rudeza respiratoria con adecuada entrada y salida de aire. El abdomen no presentó masas palpables.

Figura 1 Fotografía de campo amplio de fondo de ojo derecho



Atrofia óptica de predominio superior asociada a atrofia retinocoroidea nasal superior que involucra parcialmente la mácula

Figura 2 Fotografía de campo amplio de fondo de ojo izquierdo

Aplasia del nervio óptico, cicatriz hipopigmentada en el área que correspondería a la mácula

Una tomografía craneal hecha después del nacimiento demostró hidrocefalia severa y disminución del parénquima cerebral con calcificaciones a nivel de la corteza y de los núcleos de la base. La biometría hemática, el tamiz neonatal ampliado y el perfil TORCH al nacimiento fueron normales. La serología para Zika fue negativa.

A pesar de la serología negativa para Zika, dados los antecedentes de la gestación y las manifestaciones clínicas pre y postnatales se integró el diagnóstico de embriopatía secundaria a probable infección por Zika con aplasia del nervio óptico, atrofia coriorretiniana, cicatriz macular, microcefalia y retraso global del neurodesarrollo.

Discusión

La infección por Zika en el primer trimestre del embarazo puede llevar a enfermedad congénita en 1 a 13% de los casos. El cuadro se caracteriza por restricción en el crecimiento intrauterino, anomalías en el sistema nervioso central y anomalías oculares. La transmisión transplacentaria ocurre durante la primoinfección materna. Los anticuerpos IgM formados por la madre son incapaces de cruzar la barrera hemato-placentaria y, por lo tanto, el feto no está protegido contra la infección.³

El diagnóstico de la infección por Zika se confirma por pruebas de laboratorio. Durante la fase de viremia, se recomienda la realización de RT-PCR, ya que el RNA viral se detecta en sangre únicamente en los primeros cinco días y en orina durante los primeros 20 días. Un PCR positivo confirma la infección y no se necesitan otras pruebas serológicas. Un PCR negativo no excluye la infección y ante una sospecha alta se debe solicitar serología para IgM. La prueba de ELISA detecta IgM en suero y líquido cefalorraquídeo. Los anticuerpos IgM se desarrollan durante

la primera semana de la infección y se desconoce su duración. Puede haber falsos positivos por reactividad cruzada con otros flavivirus. Si se obtiene una ELISA IgM negativo para Zika y dengue (recolectado en un lapso de siete a 12 días) se descarta infección de cualquiera de los dos virus. Si se obtiene ELISA IgM positivo para Zika y dengue se necesita realizar una prueba de reducción/neutralización de placa (PRNT). En este caso, si se usa un valor de corte de 90% con un título mayor o igual que 10, junto con pruebas PRNT menores que 10 en contra de otros flavivirus, se puede confirmar infección reciente por Zika. La prueba de ELISA también puede detectar IgG en suero y líquido cefalorraquídeo.³

En el caso de los recién nacidos, el diagnóstico de laboratorio se puede hacer en sangre o en líquido cefalorraquídeo mediante serología para IgM. Esta prueba es muy específica para detección de Zika congénito, ya que, como se ha mencionado, la IgM materna no cruza la placenta. Los resultados siempre se deben parrear con los de la madre, pues en una serie de casos de madres que adquirieron la infección durante el embarazo, se encontró que un 9.5% de los neonatos con Zika congénito tuvieron serología negativa para IgM.³ No hay una explicación clara para esto; sin embargo, en el caso de la paciente la serología fue negativa.

En el cuadro clínico de Zika congénito, la microcefalia es muy característica. Su sensibilidad para detectar Zika congénito es de 83% y aumenta a 87% cuando la madre también tuvo *rash*, como se describe en este caso. Otras anomalías cerebrales descritas por neuroimagen son: adelgazamiento de la corteza cerebral, patrones de giros anómalos, ventriculomegalia o hidrocefalia, calcificaciones difusas subcorticales, anomalías en el cuerpo calloso, reducción en la sustancia blanca e hipoplasia del vermis cerebelar.¹³ Como consecuencia de estas alteraciones, se presenta retraso global del neurodesarrollo, convulsiones, cuadriplejía espástica y disfagia.¹⁴ Cabe mencionar que en el espectro de enfermedades TORCH también se presentan alteraciones en la neuroimagen y consecuentemente en el neurodesarrollo. En el caso del citomegalovirus, las calcificaciones son periventriculares; la toxoplasmosis se caracteriza por presentar hidrocefalia y calcificaciones nodulares difusamente distribuidas que pueden ser periventriculares o localizadas en ganglios basales y corteza cerebral; los niños con rubeola presentan meningitis, ventriculitis y ventriculomegalia asociadas a calcificaciones en el tallo cerebral, periventriculares y en ganglios basales; en el caso del virus del herpes simple, la destrucción cerebral es extensa con áreas de encefalomacia multiquistica y calcificaciones difusas.¹⁵ Como se puede ver, los cuadros que se presentan por infecciones incluidas en el espectro TORCH¹⁶ y las manifestaciones de Zika congénito pueden ser semejantes y, por lo tanto, en cada caso se deben considerar los antecedentes, así como los resultados serológicos. En este caso, el perfil TORCH pareado con la madre tuvo un resultado negativo.

En cuanto a las características oftalmológicas descritas, puede haber baja agudeza visual, la cual puede ser independiente de las manifestaciones estructurales, ya que se relaciona más con el daño en el sistema nervioso central. El rango de visión puede ir desde una pérdida visual leve a la no percepción de luz. Por otro lado, se ha descrito

nistagmo y estrabismo, subluxación del cristalino, coloboma de iris, anomalías del nervio óptico, de la mácula y de la retina periférica.¹⁷ El nervio óptico puede estar hipoplásico o atrófico; la mácula presenta pérdida del reflejo foveolar, moteado pigmentario, áreas circulares demarcadas de atrofia coriorretiniana y maculopatía pigmentaria. En la retina periférica se describe tortuosidad vascular, terminación abrupta de la vasculatura, hemorragias subretinianas por fuera de la mácula, cambios pigmentarios asociados con lesiones atróficas blanquecinas que parecen “huellas de oso polar” y cicatrices coriorretinianas de aspecto colobomatoso.¹⁴ También se han descrito casos de glaucoma congénito.¹⁸ Hasta donde sabemos, no existen reportes previos con aplasia total del nervio óptico como se encontró en la paciente.

Existen dos hipótesis en cuanto al mecanismo de daño ocular. En la primera se describe que el virus viaja de la circulación placentaria a la fetal y de ahí al epitelio pigmentario de la retina. En la segunda se asume que la llegada del virus a los tejidos oculares es por transporte axonal a lo largo del nervio óptico.¹¹

Se han realizado tomografías de coherencia óptica con el fin de comprender más la fisiopatología de la enfermedad. Entre los hallazgos se reportan: discontinuación de la zona elipsoide, hiperreflectividad por debajo del epitelio pigmentario de la retina, adelgazamiento coroideo, adelgazamiento retiniano, pseudocoloboma macular, puntos hiperreflécticos en las capas internas de la retina (correspondientes al moteado), atrofia de las capas externas (incluyendo capa nuclear externa y zona elipsoide) y la coriocapilaris.¹⁹ Sin embargo, vale la pena mencionar que estos hallazgos no son exclusivos o patognomónicos del Zika.²⁰

Conclusión

En este caso se presentó a una paciente proveniente de una zona endémica, cuya madre tuvo diagnóstico de Zika confirmado por laboratorio durante el primer trimestre del embarazo. El ultrasonido prenatal demostró dos de las características compatibles con Zika congénito: retraso en el crecimiento intrauterino y microcefalia. Postnatalmente se confirmó la microcefalia, retraso global del neurodesarrollo con crisis convulsivas de difícil control, piel cabelluda redundante, hipertonía y disfunción a la deglución. Los hallazgos oftalmológicos fueron consistentes con zonas de atrofia coriorretiniana, atrofia y aplasia del nervio óptico, así como cicatriz macular. La tomografía craneal también mostró datos duros compatibles con Zika congénito, como el adelgazamiento de la corteza, la ventriculomegalia y las calificaciones subcorticales difusas. Si bien las pruebas de laboratorio para Zika fueron negativas, la revisión realizada en la literatura refiere que hay que correlacionar la clínica y las pruebas de laboratorio maternas con la clínica y la serología del recién nacido, y un 10% de los casos pueden ser seronegativos. En este caso, el diagnóstico se estableció por el cuadro clínico y las pruebas de laboratorio maternas correlacionadas con el cuadro clínico de la paciente.

Como se mencionó previamente, el Zika congénito es una enfermedad muy reciente y aún falta por conocer más sus características. A pesar de que el diagnóstico es clínico, consideramos que este tipo de reportes contribuye a la correlación de nuevos casos con características semejantes. Hasta donde sabemos, es el primer caso reportado en la literatura con aplasia total del nervio óptico.

Declaración de conflicto de interés: los autores han completado y enviado la forma traducida al español de la declaración de conflictos potenciales de interés del Comité Internacional de Editores de Revistas Médicas, y no fue reportado alguno que tuviera relación con este artículo.

Referencias

- Gubler DJ, Vasilakis N, Musso D. History and Emergence of Zika Virus. *J Infect Dis.* 2017;216:S860-7.
- Yepez JB, Murati FA, Pettito M, Peñaranda CF, De Yepez J, Maestre G, et al. Ophthalmic manifestations of congenital Zika syndrome in Colombia and Venezuela. *JAMA Ophthalmol.* 2017;135(5):440-5.
- Rafael J, Dias DO, Ventura CV, Freitas BDP, Ventura LO, Bravo-Filho V, et al. Ocular abnormalities in congenital Zika syndrome: are the ophthalmoscopic findings “the top of the iceberg”? *Prog Retin Eye Res.* 2018. <https://doi.org/10.1016/j.preteyeres.2018.04.004>
- Robbiani DF, Bozzacco L, Keeffe JR, Khouri R, Olsen PC, Gazumyan A, et al. Recurrent Potent Human Neutralizing Antibodies to Zika Virus in Brazil and Mexico. *Cell.* 2017;169(4):597-609.e11. doi: <http://dx.doi.org/10.1016/j.cell.2017.04.024>
- Montoya M, Collins M, Dejnirattisai W, Katzelnick LC, Puerta-Guardo H, Jardi R, et al. Longitudinal analysis of antibody cross-neutralization following Zika virus and dengue virus infection in Asia and the Americas. *J Infect Dis.* 2018;218(4):536-45.
- Parke DW, Almeida DRP, Albin TA, Ventura CV, Berrocal AM, Mitra RA. Serologically Confirmed Zika-Related Unilateral Acute Maculopathy in an Adult. *Ophthalmology.* 2016;123(11):2432-3.
- Oehler E, Watrin L, Larre P, Leparc-Goffart I, Lastere S, Valour F, et al. Zika Virus Infection Complicated by Guillain-Barre Syndrome--Case Report, French Polynesia, December 2013. *Euro Surveill.* 2014;19(9):20720.
- Hennessey M, Fischer M, Staples J. Zika Virus Spreads to New Areas - Region of the Americas, May 2015-January 2016. *MMWR Morb Mortal Wkly Rep.* 2016;65(3):55-8.
- De Paula Freitas B, De Oliveira Dias JR, Prazeres J, Sacramento GA, Ko AI, Maia M, et al. Ocular findings in infants with microcephaly associated with presumed Zika virus congenital infection in Salvador, Brazil. *JAMA Ophthalmol.* 2016;134(5):529-35.
- Vissoci JRN, Lein A, Staton C, Rocha TAH, Silva NC da, de Sousa Queiroz RC, et al. Zika virus infection and microcephaly: Evidence regarding geospatial associations. *PLoS Negl Trop Dis.* 2018;12(4):1-16.

11. Ventura CV, Ventura LO. Ophthalmologic Manifestations Associated With Zika Virus Infection. *Pediatrics*. 2018; 141(Suppl 2):S161-6.
12. Organización Mundial de la Salud. Perímetro cefálico para la edad. OMS; 2014. Disponible en http://www.who.int/childgrowth/standards/second_set/chts_hcfa_ninas_z/es/
13. Kikuti M, Cardoso CW, Prates APB, Paposki IAD, Kitron U, Reis MG, et al. Congenital brain abnormalities during a Zika virus epidemic in Salvador, Brazil, april 2015 to july 2016. *Eurosurveillance*. 2018;23(45):1-10.
14. Guevara JG, Agarwal-Sinha S. Ocular abnormalities in congenital Zika syndrome: A case report, and review of the literature. *J Med Case Rep*. 2018;12(1):1-5.
15. Kiroglu Y, Calli C, Karabulut N, Cagatay O. Intracranial calcifications on computed tomography: pictorial essay. *Diagn Interv Radiol*. 2010;16(4):263-9.
16. Mehrjardi MZ. Is Zika virus an emerging TORCH agent? An invited commentary. *Virol Res Treat*. 2017;8:1-3.
17. De Paula Freitas B, Zin A, Ko A, Maia M, Ventura CV, Belfort R. Anterior-Segment Ocular Findings and Microphthalmia in Congenital Zika Syndrome. *Ophthalmology*. 2017;124(12): 1876-8.
18. De Paula Freitas B, Ko AI, Khouri R, Mayoral M, Henriques DF, Maia M, et al. Glaucoma and Congenital Zika Syndrome. *Ophthalmology*. 2017;124(3):407-8.
19. Ventura CV, Ventura LO, Bravo-Filho V, Martins TT, Berrocal AM, Gois AL, et al. Optical coherence tomography of retinal lesions in infants with congenital Zika syndrome. *JAMA Ophthalmol*. 2016;134(12):1420-7.
20. De Miranda 2nd HA, Costa MC, Frazão MAM, Simão N, Franchischini S, Moshfeghi DM. Expanded Spectrum of Congenital Ocular Findings in Microcephaly with Presumed Zika Infection. *Ophthalmology*. 2016;123(8): 1788-94. doi: <http://dx.doi.org/10.1016/j.ophtha.2016.05.001>

Cómo citar este artículo: Pando-Cifuentes A, Cortés-González V, Berrones-Medina D, Villanueva-Mendoza C. Ampliación del espectro TORCH en oftalmología: Zika congénito, reporte de un caso. *Rev Med Inst Mex Seguro Soc*. 2019;57(6):395-9.