



## Diagnóstico de alteraciones oculares anatómicas y funcionales en neonatos

Dayana Reyes-Morales,\* Manuel B Salgado-Valladares‡

\* Pasante de Optometría.

‡ Servicio de Oftalmología.

Instituto Nacional de Perinatología Isidro Espinosa de los Reyes.

### RESUMEN

Las alteraciones oculares pueden ser funcionales o estructurales y se originan tanto en el desarrollo embrionario como en el fetal. Algunas alteraciones son inherentes a la edad gestacional, mientras que otras se relacionan a errores innatos del metabolismo, síndromes genéticos, toxicomanías o tratamientos farmacológicos recibidos por la madre en el primer trimestre de la gestación. **Material y métodos:** De enero de 2000 a agosto de 2012 se realizó un estudio prospectivo, transversal, observacional y descriptivo en el que se efectuó una valoración oftalmológica de todos los neonatos hospitalizados en la Unidad de Terapia Intensiva y en la Unidad de Cuidados Intermedios del recién nacido. Los niños del programa de seguimiento pediátrico también fueron evaluados. Las variables maternas medidas fueron: edad, patología endocrinológica y adicciones. Las variables neonatales fueron: sexo, edad gestacional al nacer y tipo de alteración ocular. Se utilizó estadística descriptiva. **Resultados:** Se estudiaron 4,583 pacientes hospitalizados y 7,815 ambulatorios. Se identificaron 179 (1.4%) niños con malformaciones oculares; 33 presentaron diversos síndromes que incluían malformaciones oculares asociadas. Hubo 93 hijos de madre diabética, 24 hijos de madres con alguna adicción y 29 hijos de madres adolescentes. El intervalo de la edad gestacional al nacer fue de 24 a 40 semanas. **Conclusiones:** Las anomalías oculares en hijos de madres con DM o toxicomanías fueron más frecuentes, y se presentaron de manera única o formando parte de alteraciones congénitas múltiples.

**Palabras clave:** Neonato, alteración ocular adquirida, anomalía congénita.

### ABSTRACT

Ocular disorders are anatomical or functional, and can appear since embryo development or fetal stage, and be present at born. Some ocular abnormalities are related with gestational age, while others are due to inborn metabolic errors, genetic syndromes, drug abuse or pharmacologic treatment in the mother. **Methods:** From January 2000 to August 2012, a prospective, transversal, observational and descriptive study was performed. An ophthalmological evaluation was made to all neonates hospitalized at the Neonatal Intensive and Intermediate Unit Care. Ambulatory infants of the follow up pediatric program also were evaluated. Maternal variables evaluated were: age, endocrine pathology, and addictions. Neonatal variables were sex, gestational age at born, and type of ocular alteration. Descriptive statistic was done. **Results:** A total of 4,583 hospitalized patients and 7,815 ambulatory infants were under ophthalmological evaluation. An ocular abnormality was identified in 179 (1.4%) newborns, 33 patients had a syndrome which included ocular problems, 93 had a diabetic mother, 24 were born from addicted mother and 29 of a teen mom. The gestational age at born range from 24 to 40 weeks. **Conclusions:** In this study sons of diabetic and addicted mothers seem to present more often congenital ocular malformations.

**Key words:** Neonate, acquired ocular abnormalities, congenital abnormalities.

## INTRODUCCIÓN

Las alteraciones funcionales y estructurales de la vía visual aparecen desde el desarrollo embrionario y fetal, evidenciándose así desde el nacimiento, por lo que para el clínico esto representa un reto para realizar el diagnóstico preciso y así otorgar un asesoramiento adecuado, situación que se complica cuando se presentan anomalías múltiples o también los llamados síndromes polimalformativos.<sup>1-4</sup>

Los defectos de la visión que suelen originar estas anomalías pueden producir ceguera total o parcial. Según su patogenia, las anomalías oculares pueden ser resultado de una anomalía anatómica o de un defecto bioquímico. Las alteraciones de la visión pueden ser de origen prenatal y presentarse en el periodo neonatal, además de producirse mediante una pérdida progresiva de la visión o ser tardías.

Considerando, por una parte, el defecto que origina la ceguera, el déficit visual puede aparecer siendo aparente o no a la anomalía ocular. Por otra parte, las alteraciones oculares pueden presentarse de manera aislada como defecto único en el individuo o estar asociadas a otras anomalías congénitas en un cuadro de defectos múltiples.<sup>5,6</sup>

Los trastornos oculares se clasifican en dos grandes grupos: los congénitos y los adquiridos.<sup>6</sup> Entre los congénitos existen tres grandes subgrupos según su etiología: genética, ambiental y desconocida.<sup>5-7</sup> Los síndromes congénitos se dividen en 1) génicos, caracterizados por la alteración de un gen o genopatías, 2) cromosómicos, con una alteración del número o el tamaño de algún cromosoma (cromosopatías), 3) teratogénicos, debido a la acción de un agente externo durante la gestación y 4) de causa desconocida o heterogénea, en los que son resultado de la exposición a medicamentos, alcohol, tabaquismo o cocaína.<sup>5-9</sup>

En la literatura están reportados 89 síndromes polimalformativos con anomalías oculares, de los cuales 68 fueron genopatías, nueve cromosopatías y 12 embriofetopatías por exposición ambiental o por resultado de consumo de drogas, tales como alcohol, cocaína y medicamentos.<sup>5-9</sup>

El objetivo de este estudio fue informar los resultados de la evaluación ocular y oftalmológica de una serie de recién nacidos, identificando la presencia de malformaciones oculares únicas o asociadas a otras alteraciones o síndromes asociados.

## MATERIAL Y MÉTODOS

Del primero de enero de 2000 al 30 de agosto de 2012 se llevó a cabo un estudio prospectivo, transversal, observacional y descriptivo en el Instituto Nacional de Perinatología Isidro Espinosa de los Reyes (INPer) de la ciudad de México, en el cual se realizó una valoración oftalmológica de los neonatos que se encontraban hospitalizados en las Unidades de Cuidado Intensivo e Intermedio Neonatal, así como de los niños ambulatorios que asistieron a la consulta externa del programa de seguimiento pediátrico.

De cada neonato se recolectaron las siguientes variables maternas: edad, patología endocrinológica y el antecedente de adicciones, que incluyó tabaco, alcohol y cocaína. Así mismo se capturaron las variables neonatales de sexo, edad gestacional al nacer y tipo de la malformación ocular.

La información recolectada se analizó mediante estadística descriptiva, con la determinación de frecuencias, promedios, razones y medidas de tendencia central y dispersión.

## RESULTADOS

En el periodo de estudio se valoraron 4,583 neonatos hospitalizados y 7,815 niños ambulatorios, de los cuales 179 (1.4%) presentaron algún tipo de malformación oftalmológica. De estos niños identificados, 146 (81.5%) fueron malformaciones aisladas y 33 (18.5%) fueron casos de neonatos en que la alteración ocular formó parte de un síndrome congénito determinado. En relación al sexo, hubo 100 (56%) hombres y 79 (44%) mujeres. La edad gestacional al nacer tuvo un intervalo de 24 a 40 semanas.

De las 146 malformaciones oculares aisladas encontradas, 93 casos (65.5%) se presentaron en hijos de madre diabética, 29 (20.4%) en hijos de madres adolescentes y 24 (16.9%) en neonatos cuya madre cursó con alguna adicción. Respecto a los hijos de madre adolescente, en dos casos las anomalías oculares ocurrieron en jóvenes con diabetes mellitus insulino dependiente. Las malformaciones oculares identificadas por año, especificando los antecedentes maternos y edad gestacional al nacer se muestran en el *cuadro I*.

Cuadro I. Malformaciones oculares por año, antecedentes maternos y edad gestacional al nacer.

Año	Total de malformaciones oculares congénitas (n 146)	Antecedentes maternos			Edad gestacional al nacer (semanas)
		Diabetes (n 93)	Adicciones (n 24)	Adolescente (n 29)	
2000	5	3	1	1	30-34
2001	5	3	1	1	25-28
2002	5	3	1	1	26-30
2003	21	7	5	9	27-31
2004	19	10	5	4	26-30
2005	34	29	4	1	30-35
2006	5	4	1	0	36-40
2007	8	8	0	0	33-36
2008	17	10	3	4	26-30
2009	11	6	2	3	24-30
2010	6	4	1	1	24-30
2011	9	5	0	4	30-36
2012	1	1	0	0	33

En el *cuadro II* se describen los 33 casos de anomalías oculares asociadas a síndromes congénitos diagnosticados por estudios cromosómicos. En este grupo de pacientes, 11 de ellos (93.9%) tuvieron antecedente de diabetes mellitus materna.

Los sitios anatómicos más afectados fueron nervio óptico, párpados y conjuntiva. En la *figura 1* se muestra la ubicación anatómica de la alteración ocular identificada.

## DISCUSIÓN

Los resultados de nuestro estudio mostraron una frecuencia significativa de cuadros de las alteraciones oculares congénitas polimalformativas, en las cuales es difícil establecer el diagnóstico clínico y etiológico. Las malformaciones oculares congénitas identificadas mostraron dos patrones clínicos de presentación; el primero fue aquel en que la alteración ocular fue aislada, y un segundo grupo donde las anomalías oculares formaron parte de un síndrome congénito más amplio. Si nos centramos en los síndromes congénitos, las anomalías oculares pueden ser uno de los rasgos principales de la enfermedad.

En México y en muchos países en vías de desarrollo, las anomalías oculares congénitas aisladas, como la retinitis pigmentaria, colobomas (iris, cristalino, coroides y retina), las alteraciones palpebrales y la retinoblastoma, o aquellas adquiridas como la retinopatía del prematuro se suelen diagnosticar tardíamente y en muchas ocasiones de manera poco oportuna, por lo que muchos niños no reciben tratamiento o asesoramiento especializado.<sup>10</sup>

Nuestros hallazgos sugieren que todos los hospitales que atienden recién nacidos deben contar con un Servicio de Oftalmología, lo que permitiría llevar a cabo el diagnóstico temprano de los problemas oculares en los neonatos y de esta manera establecer medidas tendientes a prevenir las deficiencias visuales que surgen como consecuencia de las anomalías oculares aisladas o asociadas a síndromes congénitos y así evitar la debilidad visual o la ceguera.

Para obtener los resultados oftalmológicos ideales en los neonatos identificados con alteraciones oculares congénitas es necesario estructurar estrategias que permitan consolidar cada uno de los siguientes aspectos:<sup>11,12</sup>

Cuadro II. Hallazgos oftalmológicos en 33 neonatos con alteraciones oculares asociadas a síndromes congénitos.

Pacientes con malformaciones y síndromes genéticos	Hallazgos oftalmológicos	Síndrome
2	Microftalmos bilateral, microcórnea, leucoma corneal periférico en ojo derecho y total en ojo izquierdo, aniridia ojo derecho, catarata cortical.	Peters
11	Miopía elevada e hipermetropías elevadas, nistagmus, hipoplasia del nervio óptico, hipoplasia de áreas maculares, conjuntivitis infecciosa.	Trisomía 21
5	Sx dismórfico craneofacial, telecantus hipertelorismo, hendidura antimongoloide palidez del núcleo óptico Dandy Walker, exotropía alternante.	West
1	Parálisis del vi par, prematuridad del núcleo óptico con síndrome de Alexander Canavan, adenoleucodistrofia neonatal, catarata congénita y epicantus.	Moebius
4	Aumento en la transparencia de coroides con vasos en coroides en porción del polo posterior asociado con un coloboma del ojo derecho, miopía en ambos ojos, nistagmus secundarios a epicantus, simblefaron, blefarofimosis.	Blefarofimosis <i>epicantus inversus</i>
2	Síndrome de adherencia de músculos extraoculares.	Distrofia miotónica neonatal
1	Microftalmos, cicatriz coriorretiniana en od nasal superior por toxoplasmosis. Coriorretinitis polo posterior, ptosis bulbi en evolución con toxoplasmosis congénita.	Embriofetopatía por toxoplasmosis
1	Hijo de madre con VIH. Coloboma del nervio óptico.	Kremer
2	Equimosis palpebral, hemangiomas planos en ambos ojos párpado superior. Coloboma del párpado inferior, anoftalmos derecho, microftalmos en ojo izquierdo blefarofimosis moderada.	Embriofetopatía por DM
1	Microcórnea, catarata congénita, microftalmos.	Turner
3	Escleras azules, exoftalmos, órbitas poco profundas, hipoplasia del nervio óptico.	Crouzon

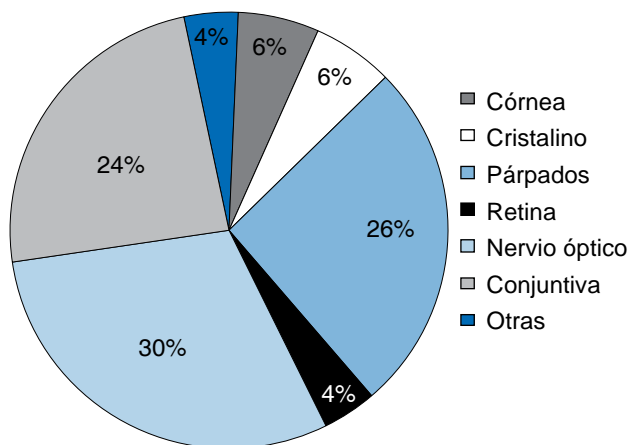
Total: 33

www.medigraphic.org.mx

- 1) Diagnóstico. Obtener la información epidemiológica y clínica más importante que permita un diagnóstico oportuno, con la posibilidad de una detección tanto prenatal como posnatal.
- 2) Tratamiento. El cual debe ser efectivo para evitar la presencia de secuelas que lleven a debilidad visual o a ceguera.
- 3) Comunicación de la información. Que permita que la experiencia obtenida en una unidad mé-

dica especializada en la atención neonatal pueda ser compartida por otros centros de atención médica.

No es de extrañar la enorme cantidad de síndromes descritos que presentan anomalías oculares. Es biológicamente comprensible que estructuras anatómicas complejas como el ojo, tengan un desarrollo embrionario complejo en el que intervienen muchos



**Figura 1.** Ubicación anatómica de las anomalías oculares relacionadas a un síndrome.

genes que a su vez pueden mutar de muy diversas formas. Esta misma complejidad del ojo puede hacerlo susceptible a la acción nociva de múltiples agentes externos, como medicamentos, tóxicos o enfermedades diversas; estas condiciones, en un momento dado, pueden interrumpir la correcta formación y desarrollo de sus intrincadas estructuras.<sup>13,14</sup>

Es de llamar la atención que la mayoría de neonatos con anomalías oculares asociadas a un síndrome congénito fueron hijos de madres que cursaban con los antecedentes de diabetes mellitus o de abuso de sustancias tóxicas. Es por ello que en estos pacientes con múltiples malformaciones existe la posibilidad de que su asociación a diabetes, alcoholismo, tabaquismo y la edad gestacional corta podría ser factor desencadenante de la anomalía ocular, aunque habría que valorar todas las posibilidades de alteraciones cromosómicas para identificar cuáles casos están asociados de manera específica a dichas alteraciones.<sup>15</sup>

## CONCLUSIONES

Es necesario hacer énfasis de que en muchos casos de neonatos con anomalías oculares congénitas, no sólo se trata de identificar la etiología o el tipo de la enfermedad, sino de tener un diagnóstico oportuno de los problemas asociados que conlleven una repercusión grave a nivel ocular y, de esta manera,

establecer estrategias de prevención, como sería el caso de la detección oportuna de pacientes con diabetes mellitus gestacional para mantener en ellas un control adecuado de sus alteraciones metabólicas, o bien incidir en la interrupción de las toxicomanías, cuando menos durante el periodo gestacional, así como valorar de forma adecuada los tratamientos farmacológicos que se indican en las pacientes durante la etapa temprana del embarazo.

Los resultados de este estudio sugieren que en la población investigada las anomalías oculares congénitas fueron más frecuentes en los hijos de madres con diabetes mellitus o con exposición a sustancias como alcohol, tabaco y cocaína, por lo que recomendamos que los recién nacidos, hijos de madres diabéticas o con problemas de adicciones, deben ser evaluados de manera dirigida, de preferencia por médicos con experiencia oftalmológica.

La finalidad de este artículo fue informar la magnitud del problema que representan las anomalías oculares congénitas, así como el vacío de asesoramiento y atención existente, lo que justifica el establecimiento de programas de diagnóstico y tratamiento para los individuos con presencia de anomalías oculares y de sus familiares, para de esta manera asegurar que el conocimiento especializado existente llegue a los afectados.

## REFERENCIAS

1. Jones KL. Atlas de Malformaciones Congénitas. 5a Edición. Madrid: Editorial Interamericana-McGraw-Hill; 1990: 456-480.
2. Langman S. Embriología Médica con orientación clínica. 10a Edición. Madrid: Editorial Panamericana; 2006: 258-330.
3. Fries MH, Kuller JA, Norton ME, Yankowitz J, Koberi J, Good WV. Facial Features of Infants exposed prenatally to cocaine. *Teratology*. 1993; 48: 413-20.
4. Clarren SK, Smith DW. The fetal alcohol syndrome. *N Engl J Med*. 1978; 298: 163-7.
5. Jaso-Roldan E, García R, Jaso-Cortés E. Síndromes pediátricos dismórficos. 6a Edición. Madrid: Editorial Harcut; 2001: 660-790.
6. Kruchmer JH. Oftalmología pediátrica y estrabismo. 5a Edición. Madrid: Editorial Harcut; 2002: 540-603.
7. Kanski JJ. Oftalmología clínica. 6a Edición. Barcelona: Elsevier; 2009: 852-97.
8. Gorlin RJ, Cohen MM, Hennekam RCM. Alcohol embryopathy. In: Gorlin RJ, Cohen MM, Hennekam RC. *Syndromes of the head and neck*. 4th Edition. Oxford: Oxford University Press; 2001: 14-6.
9. Gorlin RJ, Cohen MM, Hennekam RCM. Cocaine embryopathy. In: Gorlin RJ, Cohen MM, Hennekam RC. *Syndromes of the head and neck*. 4th Edition. Oxford: Oxford University Press; 2001: 17-8.

10. Tamayo ML. Alteraciones visuales y auditivas origen genético. 3a Edición. Santa Fe Bogotá: Editorial Javerino; 2001: 203-67.
11. Smith J. Patrones reconocibles de malformaciones humanas. 6a Edición. Madrid: Elsevier Saunders; 2007: 7-96.
12. Pinto-Núñez P. Malformaciones congénitas y síndromes. 6a Edición. Madrid: Editorial Uninorte; 2004: 465-479.
13. Méndez P. Embriología clínica en casos médicos. México: Editores de Textos Mexicanos; 2006: 170-198.
14. Caviedes SA. Oftalmología. 3a Edición. Santander: Universidad de Cantabria; 2001: 199-267.
15. Oliva R. Genética Médica. 6a Edición. Barcelona: Editorial Médica Panamericana; 2008: 162-188.

*Correspondencia:*

**Dr. Manuel Salgado Valladares**

Tel: 5520 9900, ext: 357

E-mail: manuelsingadovalladares@hotmail.com