



Ectrodactilia; presentación de un caso

Luis Jesús Valderrama-Zaldivar*

* Pediatra-Neonatólogo, Hospital General de Valle de Bravo.

Instituto de Salud del Estado de México.

RESUMEN

La ectrodactilia es una enfermedad hereditaria, autosómica dominante, presente en seis de cada 10,000 nacidos vivos, descrita por primera ocasión en 1770, en los esclavos africanos de Sudamérica. La enfermedad puede presentarse sola o asociarse a diversos síndromes; el diagnóstico prenatal es susceptible de realizarse por ultrasonido a partir del segundo trimestre de la gestación. **Presentación del caso:** Recién nacida de término, hija de una madre de 23 años; el parto es vaginal eutócico en un Hospital Municipal de Segundo Nivel en el Estado de México, sin complicaciones. Al momento del nacimiento se efectúa el diagnóstico de ectrodactilia de mano derecha, caracterizada por la ausencia de los dedos índice y medio y en extremidades inferiores: pie izquierdo con hendidura profunda con ausencia del segundo y tercer dedo, en el derecho hendidura y ausencia de segundo, tercero y cuarto dedo. **Discusión:** Las malformaciones congénitas de las extremidades superiores o inferiores son causa de discapacidad; las de mano, porque se afecta la estética y función, y las de los pies, porque dificulta la movilidad, sin olvidar las repercusiones en un futuro sobre el ámbito psicoafectivo. En casos como el presente, el compromiso de la biomecánica deberá evaluarse conforme al crecimiento y desarrollo de habilidades, vigilado por un equipo multidisciplinario que incluya: pediatra, ortopedista, terapia física y rehabilitación, psicología infantil, entre otros.

Palabras clave: Ectrodactilia, recién nacido, discapacidad.

ABSTRACT

Ectrodactilia is an autosomic dominant disease, present in six of 10,000 born neonates, first described in 1770 in group of African slaves in South America. The illness could be associated with different syndromes. Since 20 weeks prenatal diagnosis is possible by ultrasonographic method. **Case report:** Female term newborn, with family history non contributory, born to a 23 year old mother by vaginal delivery in a second level municipal Hospital in the State of México. No complications at the time of birth, the diagnosis of ectrodactilia was done by inspection, right hand absence of two digits, the second and the medium, lower extremities: deep cleft in left foot, absence of the second and third fingers, and in the right foot, absence of the second, third and four fingers. **Discussion:** Congenital malformations of limbs are disabling, in the case of hands; the functionality and the aesthetic are affected. If the problem involves lower limbs, mobility could be restricted; not to mention the future implications on the scope psychosocial. In cases such as this, the commitment of biomechanics should be assessed according to the growth and development of skills, guarded by a multidisciplinary team including pediatric, orthopedic, physical therapy and rehabilitation, child psychology, among others.

Key words: Ectrodactilia, newborn, disability.

INTRODUCCIÓN

El término ectrodactilia (ausencia de dedos) proviene del griego *ektroó* (abortar) y *dáktylos* (dedo), y es una enfermedad hereditaria autosómica dominante. Para los anglosajones se conoce también como malformación de mano hendida y pie hendido; su frecuencia

es de seis por cada 10,000 nacidos vivos; puede presentarse en forma aislada o asociada a diversos síndromes.¹ Fue descrita por primera ocasión en el año de 1770, en una tribu de esclavos procedentes de África central, en la Guyana Holandesa en Sudamérica.^{1,2}

El Hospital General de Valle de Bravo del Instituto de Salud del Estado de México (ISEM) es una Unidad Médica de Segundo Nivel de atención, con más de 20

años de funcionamiento en una comunidad semi-rural situada al sur del estado de México. Anualmente atiende a más de 1,500 recién nacidos, y brinda atención médica a población abierta de comunidades remotas, teniendo como área de influencia zonas limítrofes con los estados de Guerrero y Michoacán. En este contexto, el hospital brinda atención médica a mujeres embarazadas, las cuales se encuentran en diversas condiciones de salud y con frecuencia acuden a control prenatal referidas de otras unidades hasta el tercer trimestre.

El presente caso refleja claramente estas limitaciones, y es por tal motivo la importancia de su presentación, ya que la madre de este recién nacido, al no haber tenido oportunidad de recibir el diagnóstico en forma prenatal, tampoco recibió asesoría, la cual hubiera permitido entender el padecimiento de su primogénito, y de esta forma enfrentar el proceso de aceptación y rehabilitación que el paciente requiere.

PRESENTACIÓN DEL CASO

Se trata de recién nacido de sexo femenino de término, producto de la primera gestación de una madre de 23 años de edad, aparentemente sana, sin antecedentes heredofamiliares de importancia y estado civil soltera. La gestación cursó sin complicaciones, asistió a control prenatal a partir de la semana 15 de gestación, recibiendo seis consultas, se realizó ultrasonido a las 20 semanas, el cual se reportó normal.

El producto nació por vía vaginal, parto eutócico, calificado con Apgar 8-9 y Silverman Anderson, 0. No requirió maniobras de reanimación; peso al nacer 3,040 g, con talla 50 cm y un perímetro cefálico de 35 cm.

Exploración física: ausencia de dedo índice y medio en mano derecha, pie izquierdo con hendidura profunda con ausencia de segundo y tercer dedo, pie derecho con hendidura profunda y ausencia de segundo, tercero y cuarto dedo. Resto de la exploración normal (*Figuras 1 a 3*).

Los estudios radiográficos mostraron ausencia de dedos índice y medio en la mano derecha y de los metacarpianos correspondientes, en las extremidades inferiores: en el pie izquierdo ausencia de un metatarsiano y dos dedos, en el pie derecho presencia de los cinco metatarsianos con ausencia de tres dedos (*Figuras 4 a 6*), de acuerdo a la clasificación de Blauth y Borisch, grado III y II respectivamente.

Se dio de alta con cita a consulta externa de pediatría, con interconsulta a ortopedia en el mismo hospital y a genética en la ciudad de Toluca, Estado de México.

DISCUSIÓN

La ectrodactilia es una enfermedad hereditaria, autosómica dominante, que se presenta en seis por cada 10,000 nacidos vivos, por lo que se considera rara. Fue descrita por primera ocasión en 1770; Von Walther, en 1829, la describió nuevamente; Cruvelhier, en 1842, fue el primero en usar el término de mano en pinza de langosta y Eckholdt y Martens a principios del siglo XIX señalaron la asociación de ectrodactilia con displasia ectodérmica y labio-paladar hendido.¹ En el año 1936, Cockayne³ demostró su

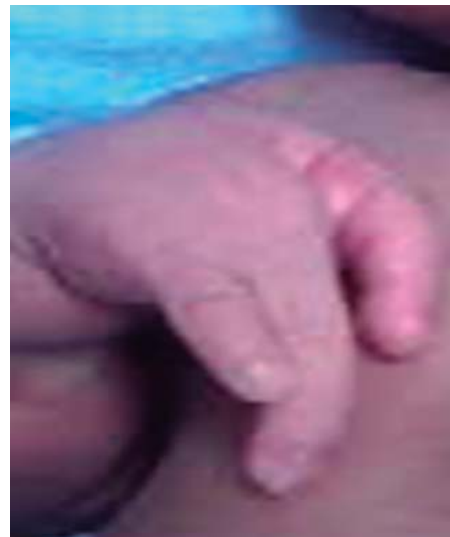

Figura 1.

Detalle de mano derecha.

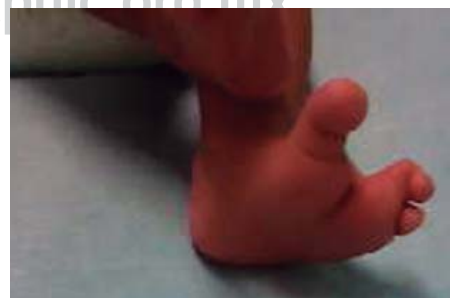

Figura 2.

Detalle del pie izquierdo con defecto grado III de Blauth and Borisch.

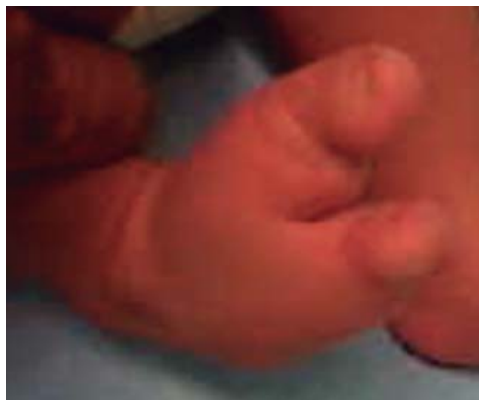
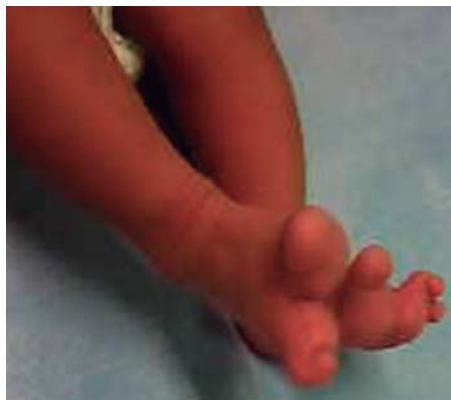
Figura 3.

Detalle pie derecho con defecto Tipo II de Blauth and Borisch.

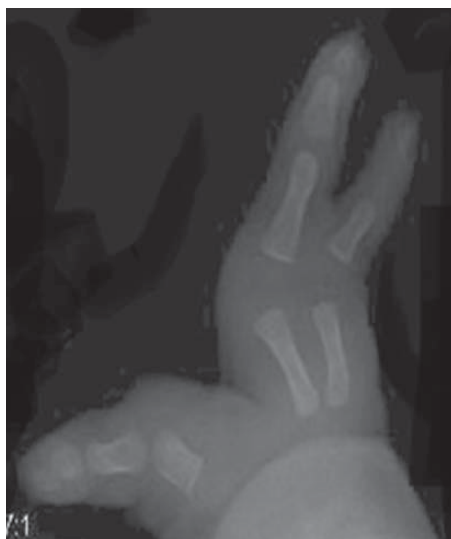

Figura 4.

Mano derecha.

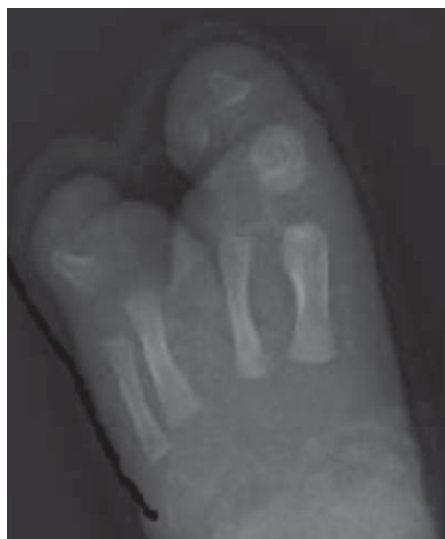

Figura 5.

Pie izquierdo con defecto Tipo III de Blauth and Borisch.

asociación familiar, pero hasta 1970 Rudiger acuñó el término EEC para definir a la asociación de ectrodactilia, displasia ectodérmica y labio-paladar hendido.⁴⁻⁶ En forma posterior, en 1980 se realizaron los primeros diagnósticos prenatales, y en 2006 se efectuó la primera descripción ultrasonográfica, en tercera dimensión, de un caso con afectación en las cuatro extremidades.⁷

Esta enfermedad ocasiona deformidades en las extremidades, que pueden incluir: ausencia parcial o total de los dedos, sindactilia, hendiduras profundas en manos o pies, que producen semejanza con las pinzas de una langosta o cangrejo, y puede asociarse a diversos síndromes genéticos. Las extremidades inician su desarrollo a partir de la cresta superior

del ectodermo a la cuarta semana de gestación, y lo completan a las 12 semanas; en su formación influyen diversos genes, presentando mayor incidencia las anomalías de las extremidades superiores en comparación con las inferiores 3.4/1.1 por cada 10,000 nacidos vivos respectivamente.^{8,9}

En el caso que nos ocupa, a pesar de que la madre acudió a consultas de control prenatal en seis ocasiones y contactar con ultrasonido a las 20 semanas de gestación, el diagnóstico pasó inadvertido hasta el momento del nacimiento. En la literatura, los reportes indican que es posible realizar el diagnóstico prenatal a partir del segundo trimestre gestacional.⁷ En esta paciente, una historia clínica detallada, buscando antecedentes familiares de importancia, una

exploración física minuciosa, y estudios de gabinete, utilizando radiografías simples de pies y manos en proyección anteroposterior, hubieran sido suficientes para efectuar el diagnóstico.

Blauth y Borisch¹⁰ propusieron una clasificación radiográfica de los defectos de pies, la que consiste en seis grados o tipos: el primero y segundo presentan cinco metatarsianos, el segundo hipoplasia de metatarsianos. En el tipo III sólo están presentes cuatro metatarsianos, en el IV sólo tres metatarsianos, en el V, dos metatarsianos y en el VI sólo un metatarsiano (Figura 7).^{10,11} En el caso que presentamos, las

malformaciones de los pies se clasificaron en el tipo II y en el tipo III.

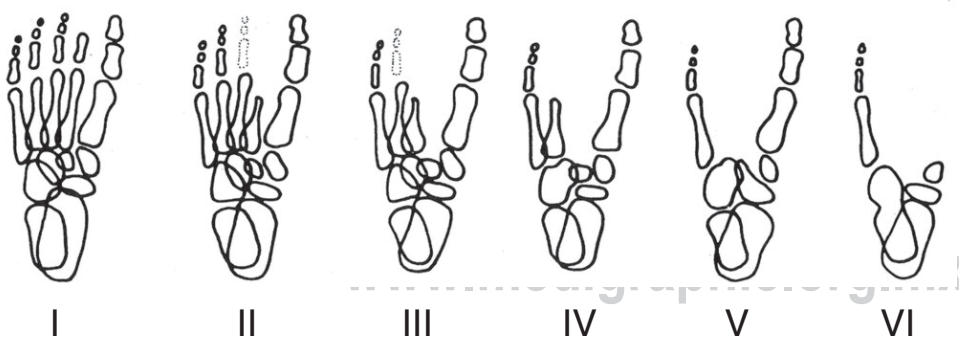
Desde el punto de vista biomecánico, los pacientes con ectrodactilia no están muy afectados; en el momento actual, la ortopedia ofrece ortesis en el caso de las extremidades inferiores para mejorar la estabilidad y deambulación, así como para prevenir deformaciones y corregir la sindactilia. Se pueden realizar amputaciones de aquellas deformidades óseas que producen dolor o dificultan el uso de calzado. Respecto a las extremidades superiores, la corrección de la sindactilia y la rehabilitación favorecen la funcionalidad de la mano con los dedos existentes, aunque esto varía de individuo a individuo.

La valoración por un servicio de genética es importante para asesoría, ya que la ectrodactilia es una malformación autosómica dominante, con una penetración del 70% y expresión variable secundaria, tanto a rearrreglos cromosómicos, como a deleciones o translocaciones entre los cromosomas 7-9. El gen implicado en los seres humanos es el TP63 y en los cromosomas 7q11.2-21.3, 19p13-q13 y 3q-27. La presentación autosómica dominante es la que se observa con mayor frecuencia, aunque también existen algunos casos, los más raros de presentación autosómica recesiva o ligados al sexo.

Los casos de ectrodactilia pueden estar asociados a otras malformaciones y formar parte de síndromes bien descritos, que cursan con alteraciones del

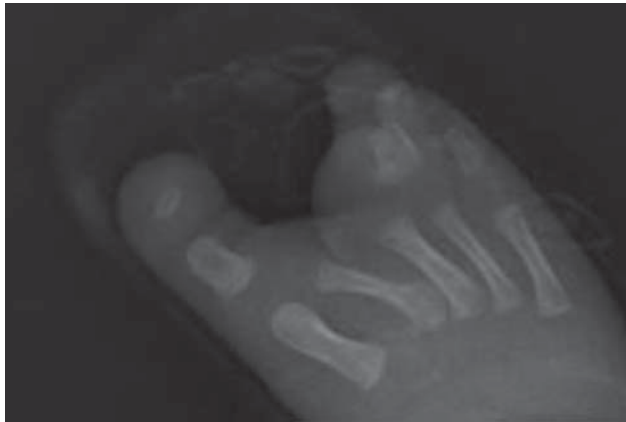

Figura 6. Pie derecho con defecto Tipo II de Blauth and Borisch.



Metatarsianos presentes	Tipo I	Tipo II	Tipo III	Tipo IV	Tipo V	Tipo VI
Número	5*	5**	4	3	2	1
* Tamaño normal, ** Hipoplásicos.						

Figura 7.

Clasificación radiológica de Blauth and Borisch de los defectos del pie.

desarrollo embrionario de las extremidades como displasia ectodérmica, ectrodactilia y paladar hendido (EEC), síndrome Karsch Neugebauer, síndrome de Carpenter, Cornelia de Lange, Goltz, Jarcho Levine, y las trisomías 13q y 18, entre otros. Los casos no sindrómicos, pueden deberse a uso de fármacos, como la warfarina o anticomiciales, como fenitoína o ácido valproico.^{8,12}

Cualquier defecto congénito con expresión fenotípica, condiciona un efecto psicológico importante, no sólo en el individuo que lo padece, sino también en los padres, y éste puede ser de tal magnitud que condicione rechazo del recién nacido. Por tal motivo, el diagnóstico temprano y preferiblemente durante la gestación, logra una mejor adaptación de los padres a la condición del neonato, a la vez que les proporciona tiempo para entender el padecimiento y les documenta las alternativas terapéuticas adecuadas y de rehabilitación que se pueden brindar.

Esto refuerza la necesidad de llevar a cabo una historia clínica completa, profundizando en los antecedentes heredo familiares y en factores de riesgo asociados (uso y abuso de fármacos), complementado con una exploración física minuciosa. Estudios complementarios de laboratorio y gabinete, realizados por personal calificado, permitirán efectuar diagnósticos oportunos y, consecuentemente, brindar atención de calidad a cada uno de nuestros pacientes.

CONCLUSIONES

Las malformaciones congénitas de las extremidades de pies y manos pueden ser altamente incapacitantes. Las malformaciones de mano, porque afectan la estética y funcionalidad, y las de pies, porque dificultan la movilidad. Por otra parte, ambas malformaciones también producen un efecto negativo en el ámbito psicoafectivo del individuo, y en ocasiones con repercusión en la autoestima, sobre todo en la infancia.

REFERENCIAS

1. Caselli M. Ectrodactilia of the foot. Paediatric management. 2009; 3387: 165-72.
2. Viljoen D, Farrell HM, Brossy JJ, McArthur M, Maheswaran M, Beighton P. Ectrodactyly in central Africa. S Afr Med J. 1985; 68: 655-8.
3. Bamshad M. Dysmorphic disease genes of unknown function. En: Epstein C, Erickson R, Wynshaw-Boris A. New York: Oxford University Press; 2004: 1018.
4. Salgado E, Cullen P, Marván E, Duck E, Díaz S, López A. Ectrodactilia. Informe de caso clínico y revisión de la literatura. An Med (Mex). 2012; 57: 153-7.
5. Meza-Escobar LE, Isaza C, Pachajoa H. Síndrome de ectrodactilia, displasia ectodérmica y fisura de labio/paladar, informe de un caso con expresividad variable. Arch Argent Pediatr. 2012; 110: 95-8.
6. Herreros MB, Atobe O, Rodríguez S. Diagnóstico prenatal de ectrodactilia, por ecografía, en dos hermanos. Mem Inst Investig Cienc Salud. 2005; 3: 65-7.
7. Pinette M, García L, Wax JR, Cartin A, Blackstone J. Familial ectrodactyly. J Ultrasound Med. 2006; 25: 1465-7.
8. Duijff HP, Bokhoven H, Brunner H. Pathogenesis of split-hand/split-foot malformation. Hum Mol Genet. 2003; 12: R51-60.
9. Koifman A, Nevo O, Toi A, Chitayat T. Diagnostic approach to prenatally diagnosed limb abnormalities. Ultrasound Clin. 2008; 3: 595-608.
10. Blauth W, Borisch NC. Cleft feet. Proposals for a new classification based on roentgenographic morphology. Clin Orthop Relat Res. 1990; 258: 41-8.
11. Orós D, Antolín E, Bello JC, Carstens M, Gómez R. Patología musculoesquelética, alteraciones reduccionales y otras anomalías de manos y pies. En: Gratacós E, Gómez R, Nicolaides K, Romero R, Cabero L. Madrid: Panamericana; 2008: 473-91.
12. Varo G, Gómez A, Quintanilla L, Navarro L. Ectrodactilia: abordaje de dos casos clínicos. Caso 15. En: Alonso C, García M. Laboratorio y enfermedad. Casos clínicos. Asociación Española de Biopatología, Lafalpo, Valladolid; 2010: 110-47.

Correspondencia:

Dr. Luis Jesús Valderrama-Zaldivar

Av. Fray Gregorio Jiménez de la Cuenca s/n,
Barrio San Antonio, Valle de Bravo,

Estado de México.

Tel: (726) 262-13-49.

E-mail: vazalu54@yahoo.com.mx