

# Premios de XV Jornadas de Médicos Residentes del Instituto Nacional de Rehabilitación «Luis Guillermo Ibarra Ibarra»

*Awards of the XV Resident Doctor Sessions*

Instituto Nacional de Rehabilitación «Luis Guillermo Ibarra Ibarra»

## CONCURSO DE TRABAJOS LIBRES

### Primer lugar

#### Estudio de los mecanismos del mantenimiento de telómeros en pacientes con osteosarcoma y su significado clínico

Autor: Dra. Tania Hilario Huerta

Coautores: Silvia M del Carmen Arenas Díaz, Lenin Tamay de Dios,  
Alejandro López Saavedra, Antonio Miranda Duarte, Alberto Hidalgo Bravo

### Segundo lugar

#### Identificación de sarcopenia secundaria en pacientes con COVID-19 en etapa subaguda de severidad leve

Autor: Karla Zarco Ordoñez

Coautores: Roberto Coronado Zarco, Andrea Olascoaga Gómez De León,  
Nidya Cristina Centeno Morales, Leslie Eugenia Quintanar Trejo,  
Xóchitl López Megchún, Ángel Aragón Hernández,  
Jaime Arturo Mondragón Eguiluz, Rafael Franco Cendejas,  
Cristina Hernández Díaz

### Tercer lugar

#### Relación del puntaje total de asimetría facial y el electrodiagnóstico en la parálisis de Bell

Autor: Dr. Javier González Damián



**Citar como:** Premios de XV Jornadas de Médicos Residentes del Instituto Nacional de Rehabilitación «Luis Guillermo Ibarra Ibarra». Invest Discapacidad. 2022; 8 (3): 132-134. <https://dx.doi.org/10.35366/107514>



## CONCURSO DE FOTOGRAFÍA

### Primer lugar

#### Felicidad en tiempos de pandemia

Autor: Karla Zarco Ordóñez

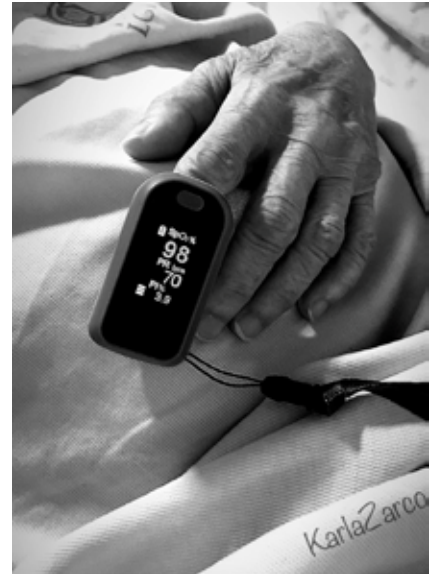
Médico residente de cuarto año de

Medicina de Rehabilitación

Sede: Instituto Nacional de Rehabilitación

«Luis Guillermo Ibarra Ibarra»

Posterior a cuatro semanas hospitalizado en el área de convalecencia post-COVID de nuestro instituto, este paciente nos dio una dosis de felicidad y satisfacción al tomar su saturación de oxígeno la mañana previa a su egreso a casa. Como personal de salud y como residentes hemos vivido una cara de la pandemia que pocos entenderán... Nadie nunca nos dijo la alegría que nos daría ver una oximetría mayor a 95%.



### Segundo lugar

#### Ceguera blanca

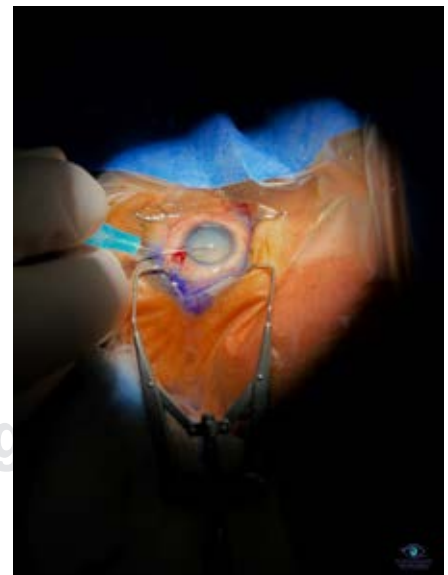Autor: Francisco Javier Sánchez Arévalo

Médico residente de tercer año de Oftalmología

Sede: Instituto Nacional de Rehabilitación

«Luis Guillermo Ibarra Ibarra»

Paciente con catarata blanca, a quien el cirujano le está realizando un desgarro de la cápsula anterior, previa tinción de ésta con azul de tripano, mediante un quistitomo de 25 g para poder realizar posteriormente una capsulorrexis circular continua. La capsulorrexis es el procedimiento por el cual se extrae la cápsula anterior para poder realizar emulsificación y aspiración del cristalino.



**Tercer lugar****Ave Fénix naciendo dentro de un ojo**

Autor: Nathalie Martínez Luna

Médico residente de primer año de Oftalmología

Sede: Instituto Nacional de Rehabilitación «Luis Guillermo Ibarra Ibarra»

Se trata de una fotografía clínica de una paciente de 32 años con diagnóstico de glaucoma neovascular secundario a vasculitis oclusiva, postoperada de implante de válvula de Ahmed, se observa bajo lámpara de hendidura con sección óptica ojo izquierdo con hipema en cámara anterior provocado por un sangrado activo.

