

Reporte de  
caso

# Esclerosis múltiple crónica progresiva

**IGNACIO DÍAZ PADILLA**

Se trata de un paciente masculino de 40 años, originario y residente de “El Cimarrón”, municipio de Mascota, en Jalisco, México.

Comenta el familiar que 15 años previos al ingreso, inició su padecimiento con ansiedad generalizada, ideas delirantes de daño y referencia, además de disartria, curso con tendencia al empeoramiento, en su inicio manteniendo sintomatología durante tres meses, acompañándose de alteraciones en la marcha, rigidez al iniciar la locomoción. Posteriormente, marcha atáxica con base de sustentación amplia, presencia de alucinaciones visuales y auditivas que se relacionan con intoxicación etílica, asociado a trastorno mental y de la conducta por abuso de sustancias durante el primer año, tratado por médico de primer contacto (no específica tratamiento), cursó con remisiones y exacerbaciones, incapacitado para realizar sus actividades de la vida diaria desde hace dos años. Llama la atención los antecedentes de agresividad heterodiriga y mutismo selectivo.

En su nota de ingreso se describe una crisis atónica hace dos meses, por la cual sufre traumatismo craneal aparentemente leve, sin pérdida del estado de alerta, agravándose la clínica por debilidad de miembros inferiores. Se niegan datos de discinesia o trastornos asociados, cabe mencionar que actualmente presenta paresia de brazo izquierdo ya con datos de hipotrofia y contractura palmar de falanges distales de dicha mano.

Ingresa al Servicio de Psiquiatría el 9 de marzo de 2005 con diagnóstico de trastorno psiquiátrico en estudio a descartar origen orgánico y esquizofrenia indiferenciada mas catatonía. Se interconsulta al servicio de Medicina Interna por fiebre e hipernatremia, decidiendo su traslado por presentar síndrome de neurona motora inferior izquierda.

**ANTECEDENTES DE IMPORTANCIA**

Medicamentos: Haloperidol 5mg c/24hrs, Levomepromazina 2mg c/12 hrs.

Alergias, cirugías, fracturas, hospitalizaciones, transfusiones, parejas sexuales y ETS: Negadas.

Enfermedades: dos Traumatismos Craneales Leves, el 1ro a los 20 años y otro hace dos meses.

Toxicomanías: Alcoholismo con hábito no especificado y

comenta el hermano el consumo de marihuana durante un año.

Heredo-familiares: dos tíos paternos con enfermedad psiquiátrica no especificada y alteraciones en la marcha.

**EXAMEN FÍSICO**

Paciente en mal estado de higiene y aliño, postrado en cama, en decúbito lateral derecho. Peso 73 Kg, talla 176 cm signos vitales: FC 88x', FR 19x', TA 110/65 mmHg, temp 37.8°C, piel con adecuada coloración y tegumentos. Cara con facies inexpressiva, conducto auditivo externo no permeable por abundante cerumen, membranas timpánicas no valorables. En oído derecho presenta secreción sero-sanguinolenta no fétida, mucosa oral seca, arcada dental con múltiples piezas careadas, tonsilas y faringe no valoradas. No coopera el paciente. Colocación de sonda orogástrica, abdomen doloroso a la palpación superficial y profunda en hipogastrio por la presencia de globo vesical, RsPs disminuidos en ritmo e intensidad. Fisura perianal. Trofismo disminuido. En brazo izquierdo presenta eritema e hipertermia en área de colocación de catéter.

**EXAMEN NEUROLÓGICO**

Paciente con franca alteración de funciones mentales superiores, incluido lenguaje, lo cual dificulta la realización de minimal, no obstante ejecuta comandos simples, Glasgow de 9 (M4, O4, V1), fuerza de hemicuerpo derecho 4/5, izquierdo 1/5, espasticidad generalizada de predominio izquierdo y mioclonus, hipotrofia tenar e hipotenar y contractura palmar de falanges distales de mano izquierda, reflejos incrementados en hemicuerpo izquierdo, con marinesco bilateral, Hoffman y Trumer bilaterales de predominio izquierdo, Babinski bilateral.

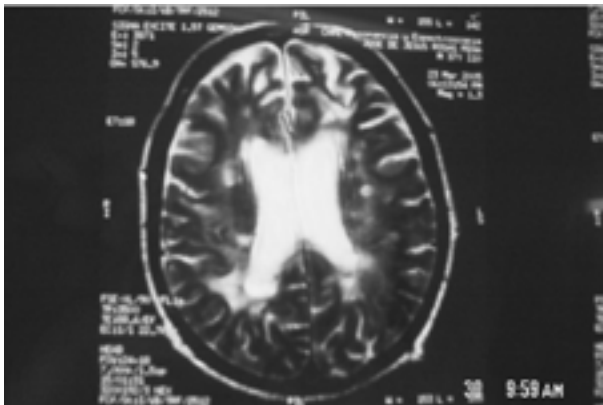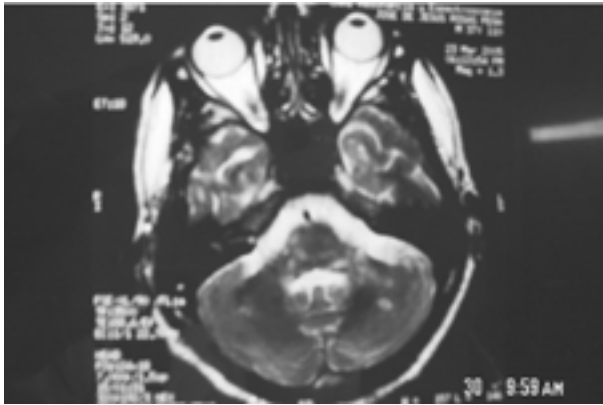
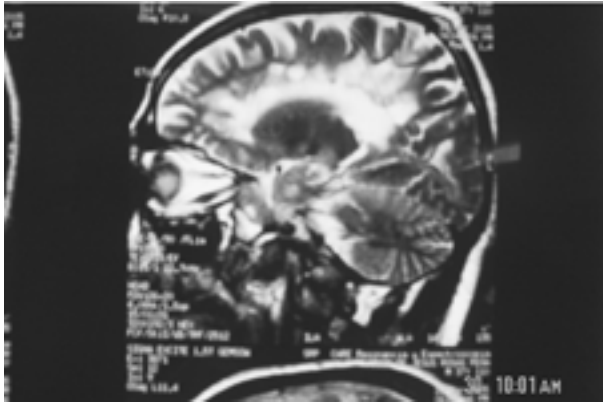
**PARES CRANEALES**

I- No valorable

II- Fondoscopia con papila óptica de bordes bien definidos, relación arteria-vena normal

III- Apertura ocular y movimientos oculares normales, pupilas simétricas

IV- Respetado



### Resonancia Magnética

- V- Reflejo corneal normal, sensibilidad normal, trofismo de músculos de la masticación normal
- VI- Respetado
- VII- Facies inexpressiva, pero al estímulo doloroso realiza gesticulación simétrica, salivación normal
- VIII- Weber y Rinne normal, no lateralización a la prueba
- IX- Paladar sin alteraciones
- X- Respetado
- XI- Trofismo de cintura escapular normal, se observa contracción muscular en bíceps
- XII- No articula palabras

### INTERPRETACIÓN DE RESONANCIA

Múltiples lesiones en sustancia blanca mayores de 3 mm, las cuales confluyen a nivel periventricular, con afectación de ganglios basales, tálamo, núcleo caudado, tallo cerebral, mesencéfalo, pedúnculos cerebelosos, cuerpo callosos con atrofia, además de lesiones en la porción inicial de columna cervical. Llama la atención los dedos de Dawson e infartos lacunares agudos en región temporal de afectación bilateral.

### LABORATORIALES

BH: Hemoglobina 13.7, Volumen Corpuscular Medio 93, Concentración Media de Hemoglobina 29.7, Hematócrito 43.1, Plaquetas 178'000, Leucocitos 11.3, Neutrófilos 9.1-80.3%, Linfocitos 1.31-11.6%, Monocitos 0.579, Basófilos 0.91, Eosinófilos 0.244. QS: Urea 48 mg/dl, Sodio 157.4 mmol/l, Cloro 118.2 mEq/l, Creatinina 0.8 mg/dl, Potasio 3.66 mmol/l, Glucosa 103 mg/dl. ANA's: Negativos. Anticoagulante Lúpico: Negativo. Electroforesis de líquido cefalorraquídeo: Bandas oligoclonales positivas 2-3 bandas, Proteínas Totales 154 mg. Electroencefalograma: Reporte dentro de parámetros normales.

### DIAGNÓSTICO

Esclerosis Múltiple Crónica Progresiva. Infartos Lacunares Agudos.

### OPINIÓN

Desde hace muchos años se estableció un grupo de enfermedades de encéfalo y medula espinal en las cuales la destrucción de la mielina es un aspecto prominente. En 1835 Cruveilhier describió por primera vez la "Esclerosis Múltiple" atribuyendo la enfermedad a la supresión del sudor y desde entonces es interminable el número de especulaciones que se generan al respecto. En la actualidad los avances tecnológicos facilitan su diagnóstico en etapas tempranas, la esclerosis múltiple conocida como diseminada o en placas, es una de las enfermedades neurológicas más importantes, en virtud a su frecuencia, cronicidad y a su tendencia al ataque en adultos jóvenes.

Desde el punto de vista clínico se caracteriza por un trastorno focal de los nervios ópticos, raquídeos o craneales, que remiten o reaparecen en una extensión variable durante varios años, las manifestaciones clínicas son numerosas y dependen de la localización y la extensión de los focos de desmielinización por lo que dan como resultado síntomas y signos complejos como son: debilidad motora, paraparesias, parestesias, trastornos de la visión, diplopía, nistagmus, disartria, temblor de intención ó mioclonus, ataxia, disfunción vesical, trastornos de la sensibilidad profunda y alteraciones en el estado de ánimo.

Realizar diagnóstico en un inicio podría parecer incierto, ya que los datos clínicos se pueden prolongar en los pacientes con un periodo de latencia prolongado, pero el clínico debe recordar la importancia en la detección de los signos neurológicos burdos, gruesos antes mencionados y retomar la importancia de que el médico en ejercicio debe concebir a la historia clínica y al examen físico como sus herramientas más valiosas, para así determinar, de manera inteligente y ordenada, los métodos de apoyo diagnóstico.

### DR. IGNACIO DÍAZ PADILLA

Residente de Tercer Año Medicina Interna  
Hospital Civil "Fray Antonio Alcalde",  
Guadalajara, Jalisco, México