

Endocarditis de cable de marcapasos. Reporte de un caso y revisión de la literatura

LM López Gómez,* R Rodríguez Cruz,* O Medel Jiménez,* L Valle Molina,* M Esquivel Cruz,* AR Sánchez Conejo,* LF García Mayen, CN Soberanis Torruco*

RESUMEN

Debido a la influencia de los microorganismos de la piel, el porcentaje de endocarditis por marcapasos colocados se presenta entre 1-7%. Se revisa la literatura tomando como pauta el caso de un paciente masculino de 62 años que presentó endocarditis del cable del marcapasos posterior a bloqueo ventricular de posible origen isquémico.

Palabras clave: *Endocarditis infecciosa, marcapasos, microorganismos.*

ABSTRACT

Due to the influence of the skin's microorganisms, the percentage of endocarditis by placed pacemakers appears between 1-7%. Literature is reviewed taking as guideline the case from a masculine patient of 62 years old who presented endocarditis of the pacemaker's cable later to ventricular blockade of possible ischemic origin.

Key words: *Infectious endocarditis, pacemaker, microorganisms.*

INTRODUCCIÓN

La endocarditis infecciosa por marcapasos ocurre entre 1 y 7%¹ del total de marcapasos colocados, siendo los microorganismos de la piel los principalmente involucrados. Presentamos la revisión de la literatura al propósito del caso de paciente masculino de 62 años de edad a quien le fue colocado marcapasos VVI posterior a bloqueo aurículo ventricular de posible origen isquémico, que presenta endocarditis del cable de marcapasos, diagnosticado mediante ecocardiograma un mes después de su colocación, que ameritó el retiro quirúrgico del mismo y colocación de marcapasos epicárdico.

REPORTE DE CASO

Se trata de paciente masculino de 62 años de edad que ingresó al Servicio de Cardiología del Hospital Juárez de México con antecedente de infarto del miocardio de posible localización posteroinferior de 30 días previos a su ingreso que recibió atención en hospital rural donde se le diagnosticó bloqueo auriculoventricular de 3er grado sin compromiso hemodinámico, por lo que es referido a este nosocomio. A su ingreso se documentó mediante elec-

trocardiograma de 12 derivaciones bloqueo de la rama derecha del haz de His y bloqueo auriculoventricular completo, por lo que se decidió la colocación de marcapasos definitivo tipo VVI sin complicaciones. Fue egresado del Servicio y manejado por la consulta externa donde un mes más tarde el paciente refirió fiebre no cuantificada de predominio vespertino, así como calosfríos y ataque al estado general, por lo que se realizó ecocardiograma transtorácico donde se documentó vegetación en segmento ventricular de cable de marcapasos de aproximadamente 30 x 30 mm (Fig. 1), corroborada mediante ecocardiograma transesofágico (Fig. 2) y sin compromiso de válvula tricúspide.

El paciente fue hospitalizado recibiendo manejo antimicrobiano con vancomicina y ceftriaxona decidiéndose el abordaje quirúrgico seis días más tarde para retiro de cable y colocación de marcapasos epicárdico (Figs. 3, 4 y 5), con un tiempo aproximado de perfusión extracorpórea de 54 min.

El paciente evoluciona satisfactoriamente a la mejoría egresado del Servicio sin aparentes complicaciones. Durante todo el seguimiento hospitalario de cuatro semanas no se demostró crecimiento en hemocultivos.

* Hospital Juárez de México.

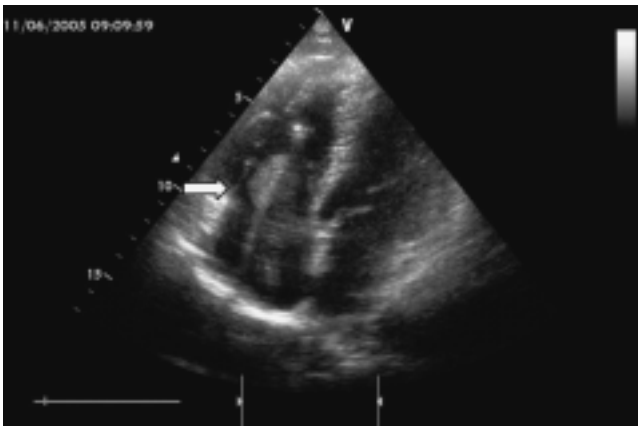


Figura 1. Imagen de cuatro cámaras donde se observa vegetación en la porción ventricular de cable de marcapasos (flecha).

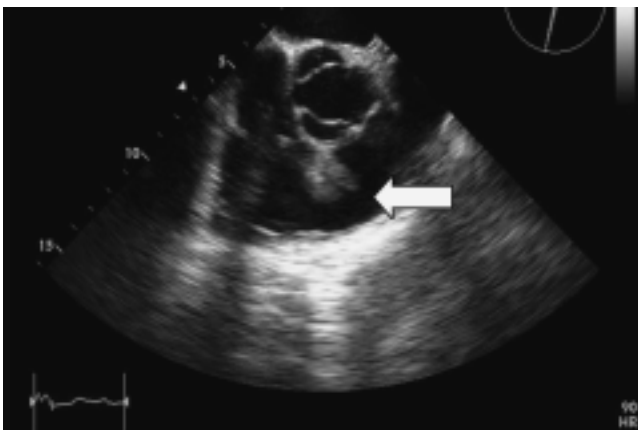

Figura 2. Ecocardiograma transesofágico donde se observa vegetación en cable de marcapasos (flecha).

DISCUSIÓN

La endocarditis infecciosa se define como la infección del endocardio, su diagnóstico es complicado y requiere de la conjunción de varios elementos para poder establecer la sospecha y posteriormente su diagnóstico definitivo. En México no existen estadísticas de la mortalidad por endocarditis infecciosa por ser incluidas de manera general dentro de las enfermedades del corazón; sin embargo, se estima que la mortalidad en las últimas décadas ha permanecido de manera estable entre 15 y 20%.^{2,3}

La endocarditis infecciosa es una enfermedad poco frecuente con una relación de 4.9 por cada 100,000 personas-año,⁴ con especial importancia en algunos estratos de la población, principalmente en pacientes con exposición del torrente sanguíneo venoso a los microorganismos

de la piel como son pacientes con accesos venosos con fines médicos, como la instalación de catéteres de hemodiálisis o pacientes adictos a drogas intravenosas. Por ejemplo, en pacientes con catéter intravenoso para hemodiálisis durante un seguimiento de más de 15 años se demostró una incidencia de 15% de endocarditis, sobre todo en aquellos pacientes que tenían además un marcapasos.⁵ Otros grupo vulnerable son los pacientes con cortocircuito intracardiaco, lesión estructural valvular y todos aquellos que requieren la colocación de dis-

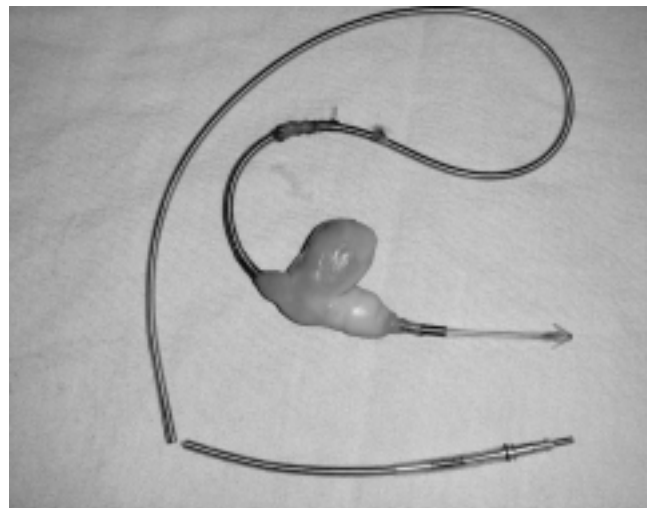

Figura 3. Cable de marcapasos donde se muestra vegetación de 3 x 3 x 1 cm.

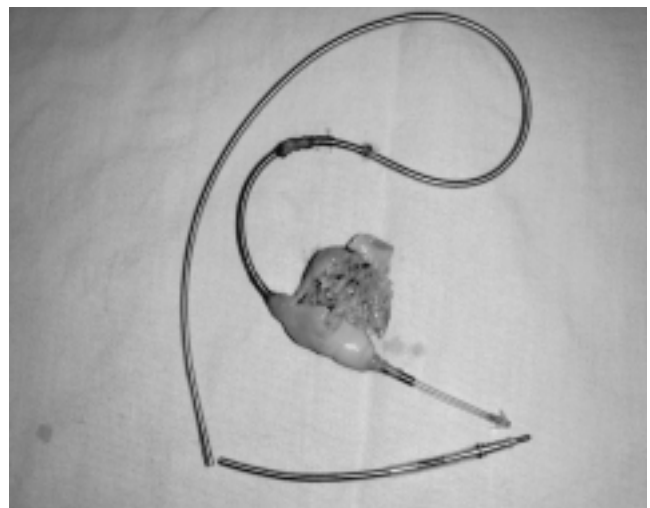

Figura 4. Muestra vegetación de cable de marcapasos posterior a incisión quirúrgica.

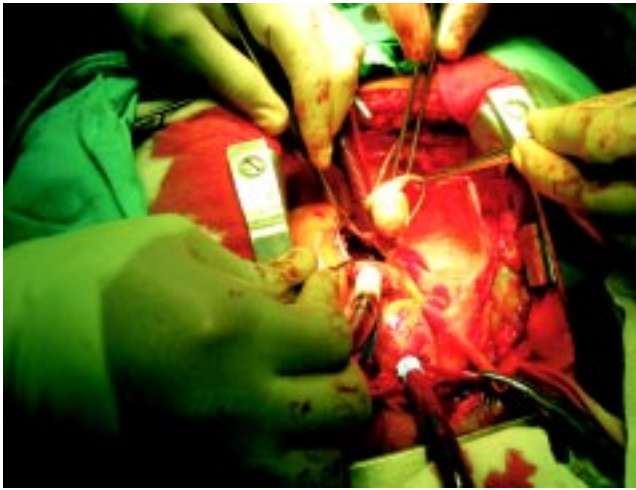


Figura 5. Extracción quirúrgica de cable de marcapasos donde se observa vegetación.

positivos intravasculares o intracardiacos (válvulas cardiacas, sobrillas, Stens y marcapasos).

En los pacientes con marcapasos se ha identificado una incidencia entre 1 y 7% de endocarditis infecciosa, reportándose una mortalidad de 30 a 35%.¹ Esta condición confiere susceptibilidad para presentar colonización bacteriana del cable, generador y la misma bolsa quirúrgica, por microorganismos provenientes del torrente sanguíneo durante un proceso de “bacteremia”, el análisis y cultivos específicos revelan que el germen encontrado en un 72 a 100% de los casos corresponde al *Staphylococcus*.⁶ Esto indica que el origen preponderante de la endocarditis corresponde a contaminación del campo quirúrgico durante la colocación del marcapasos. Aunque de forma general podemos decir que el *Staphylococcus* ocupa la mayoría de los casos de endocarditis por marcapasos (78%), se ha encontrado predominio de cepas cuyo hábitat es la piel, así tenemos *Staphylococcus*

Cuadro 1. Criterios de Duke: diagnóstico anatomopatológico definitivo.

Microorganismos:	Demostrados en el cultivo o en examen histológico de: vegetaciones, embolismo de las mismas o abscesos intracardiacos.
Lesiones patológicas:	Vegetaciones o presencia de abscesos intracardiacos, confirmados por examen histológico que muestra la endocarditis activa.

Cuadro 2. Criterios de Duke: diagnóstico clínico definitivo.

Criterios clínicos mayores	
1. Hemocultivos positivos para endocarditis infecciosa:	
a. Microorganismos habituales en dos o más cultivos (<i>Streptococcus viridans</i> , <i>S. boris</i> , grupo HACEK, <i>Staphylococcus aureus</i> o <i>enterococos</i>).	
b. Hemocultivos persistentes positivos (dos cultivos extraídos con intervalo de 12 horas, o bien, 4 hemocultivos con al menos 3 positivos tomados con intervalos de 1 hora entre el primero y el último).	
2. Evidencia de afección endocárdica:	
a. Ecocardiograma positivo (presencia de vegetaciones, absceso o jet regurgitante en material implantado en ausencia de explicación anatómica, o bien, nueva dehiscencia parcial en la prótesis valvular).	
b. Nueva insuficiencia valvular (aumento o cambio de un soplo no es suficiente).	
Criterios clínicos menores	
1. Existencia de factores predisponentes (cardiopatía predisponente, adicción a drogas parenterales).	
2. Fiebre mayor de 38 grados.	
3. Fenómenos vasculares (embolia en una arteria mayor, infartos pulmonares sépticos, aneurismas psicóticos, hemorragia intracraneal, hemorragia conjuntival, manchas de Janeway).	
4. Fenómenos inmunológicos (glomerulonefritis, panadizos de Osler, manchas de Roth, factor reumatoide).	
5. Evidencia microbiológica (hemocultivos positivos, pero no se encuentran criterios mayores, demostración serológica de infección activa por organismos consistentes con endocarditis infecciosa).	
6. Ecocardiograma consistente con endocarditis, pero no se encuentran criterios mayores.	



cuagulasa negativo (48%), *S. epidermidis* (35%), *S. lugdunensis* (9%), *S. hominis* (3%) y *S. aureus* (9%). También es posible identificar *Streptococcus viridans* (6%), *Pseudomonas aeruginosa* (3%), *Serratia spp.* (3%), *Olige-lla urethralis* (3%) y Polimicrobianos (6%).¹ Además se han demostrado gérmenes de forma aislada que no corresponden a los habitualmente encontrados como *Haemophilus parainfluenzae*.⁷

Puesto que la identificación de bacterias procedentes de la piel constituyen la fuente de colonización de los dispositivos implantables, la lógica indicaría la utilización de antibióticos de forma profiláctica; sin embargo, la revisión de la literatura ofrece resultados controversiales, como lo demuestra un estudio realizado en Israel donde se evaluó la utilización de antibiótico profiláctico previo al procedimiento logrando una reducción de la incidencia de infecciones en marcapasos de 7 a 3% ($p = 0.39$).⁸ A la inversa, el estudio publicado por Graux y cols. en la ciudad de París realizado en 207 pacientes donde se administró Rifampicina, o bien, Cefamindole 15 min previos a la colocación de marcapasos, sólo encontraron una incidencia de endocarditis de 0.48%.⁹

El diagnóstico de la endocarditis por marcapasos se realiza con los criterios de Duke al igual que en las endocarditis valvular o mural.¹⁰ Clasificando la endocarditis como definitiva (anatomopatológico y clínico), posible y no endocarditis. El diagnóstico anatomopatológico definitivo de endocarditis se obtiene si se demuestran los hallazgos comentados en el cuadro 1. El diagnóstico clínico definitivo se obtendrá si se encuentran los dos criterios mayores o un mayor y tres menores o cinco criterios menores, todos expresados en el cuadro 2. El diagnóstico de endocarditis posible se realiza cuando se demuestre alguno de los criterios expresados en el cuadro 2 pero sin cumplir con los criterios para endocarditis definitiva.

El ecocardiograma es una herramienta muy útil para el diagnóstico de endocarditis mural o transmural; sin embargo, en la endocarditis por marcapasos el ecocardiograma transtorácico permite la identificación de vegetaciones en un 18% de los casos y el ecocardiograma transesofágico en un 67% de los casos,¹¹ siempre y cuando las vegetaciones oscilen entre 15 y 20 mm, permite además la identificación de lesión orgánica de la válvula tricúspide hasta en un 26% de los casos.¹ Aunque el tratamiento inicial debe incluir el manejo con antibióticos por un periodo de 6 y 12 semanas, también es necesario el retiro del cable de marcapasos como lo demuestra el estudio publicado por Del Río y cols. donde se encontraron 31 pacientes con endocarditis por marcapasos de un

total de 669 pacientes, donde se dio tratamiento médico a siete pacientes que finalmente se sometieron a tratamiento quirúrgico tardío entre 5.1 ± 2.1 meses después por persistencia de cuadro infeccioso.¹

REFERENCIAS

1. Del Río A, Anguera I, Miró J, et al. Surgical Treatment of Pacemaker and Desfibrillator Lead Endocarditis. *Chest* 2003; 124(4): 1451-9.
2. López J, Sanromán JA, Revilla A, et al. Perfil clínico, ecocardiográfico y pronóstico de las endocarditis izquierdas por *Streptococcus viridans*. *Rev Esp Cardiol* 2005; 58(2): 153-8.
3. www.inegi.gob.mx
4. Steckerlberg JM, Melton LJ III, Ilstrup DM, Rouse MS, Wilson WR. Influence of referral bias on the apparent clinical spectrum of infective endocarditis. *Am J Med* 1990; 88: 582-8.
5. Chang CF, Kuo BI, Chen TL, et al. Infective endocarditis in maintenance hemodialysis patients: Fifteen years experience in one medical center. *J Nephrol* 2004; 17(2): 228-35.
6. Graux P, Lequeuche B, Guyomar Y, et al. Multifactor prevention of endocarditis and cardiac pacemakers. A propospective study apropos of 207 patients. *Ann Cardiol Angeiol* 1996; 45(3): 113-8.
7. Pai RK, Pergam SA, Kedia A, Cadman CS, Osborn LA. Pacemaker lead infection secondary to *Haemophilus parainfluenzae*. *Pacing Clin Electrophysiol* 2004; 27(7): 1008-10.
8. Borer A, Gilad J, Hyam E, et al. Prevention of infections associated with permanent cardiac antiarrhythmic devices by implementation of a comprehensive infection control program. *Infect Control Hosp Epidemiol* 2004; 25(6): 492-7.
9. Graux P, Lequeuche B, Guyomar Y, et al. Multifactor prevention of endocarditis and cardiac pacemakers. A prospective Study apropos of 207 patients. *Ann Cardiol Angeiol* 1996; 45(3): 113-8.
10. Durack DT, Lukes AS, Bright DK. New criteria for the diagnosis of infective endocarditis: Utilization of specific echocardiographic findings. *Am J Med* 1994; 96: 200-9.
11. Rundstrom H, Kennergren C, Andersson R, Alestig K, Hogevik H. Pacemaker endocarditis during 18 years in Goteborg. *Scand J Infect Dis* 2004; 36(9): 674-9.

Solicitud de sobretiros:

Dr. LM López Gómez
Hospital Juárez de México
Av. Instituto Politécnico Nacional 5160
Col. Magdalena de las Salinas
C.P. 07760, México, D.F.