

Manejo anestésico del craneofaringioma infantil

Diana Reynoso-Romero,* Mariana Castillo-Espinosa,*
Víctor Hugo Escobar-de la Garma,** Luis Moctezuma-Ramírez***

RESUMEN

El craneofaringioma se cuenta entre 5 y 10% de los tumores intracraneales en niños, es el tercero más frecuente en edad pediátrica. El craneofaringioma puede causar anomalías endocrinológicas tales como: hipotiroidismo, déficit de somatotrofina, déficit de corticotropina y diabetes insípida (en 90% de los casos aparece 2-3 días después de la intervención quirúrgica), así como implicaciones anestésicas tales como: alteraciones cardiovasculares y del manejo de la vía aérea. Un manejo multidisciplinario y enfocado a evitar las complicaciones endocrinas y del equilibrio ácido base se debe llevar a cabo en estas etapas, donde el rol del anestesiólogo es vital para brindar una adecuada atención al paciente, minimizando los riesgos y complicaciones propias del padecimiento durante el perioperatorio.

Palabras clave: Craneofaringioma infantil, implicaciones anestésicas, hipotiroidismo, diabetes insípida, panhipopituitarismo, región selar.

ABSTRACT

Craniopharyngioma counts for 5 to 10% of intracranial tumors in children and is the third most common tumour in childhood. Craniopharyngioma can cause endocrine abnormalities such as hypothyroidism, somatotropin deficiency, corticotropin deficiency and diabetes insipidus (in 90% of cases appears 2-3 days after surgery) and also present anesthetic implications such as cardiovascular disorders and airway management. Multidisciplinary management should be performed in these settings, to avoid endocrine complications and acid-base disorders. Here, the role of the anesthesiologist is vital to provide adequate patient care, minimizing risks and complications of the disease during the perioperative stage.

Key words: Childhood craniopharyngioma, anesthetic implications, hypothyroidism, diabetes insipidus, panhypopituitarism, sellar region.

INTRODUCCIÓN

El craneofaringioma es un tumor quístico o quístico-sólido, habitualmente supraselar, que deriva de remanentes de células embrionarias de la bolsa de Rathke. Los craneofaringiomas surgen de la proliferación de células que no lograron migrar a su área habitual, justo por debajo de la parte posterior del cráneo, en la primera etapa del desarrollo fetal. El craneofaringioma de la región selar puede causar anomalías endocrinológicas tales como: hipotiroidismo, diabetes insípida, panhipopituitarismo, déficit de somatotrofina y corticotropina, entre otras; las tres primeras son las más frecuentes. La resección quirúrgica es el tratamiento de elección con o sin radioterapia.

CASO CLÍNICO

Se presenta el caso de un preescolar masculino de tres años de edad sin antecedentes en ambos padres o perinatales de relevancia; inició su padecimiento en febrero 2012 al presentar pérdida progresiva de la agudeza visual, manifestado como choque constante con los muebles a su alrededor, además de inversión del ciclo vigilia-sueño, episodios de apatía con irritabilidad, cefalea de predominio matutino, intermitente.

Exploración física

Despierto, reactivo y poco cooperador, con peso de 24.5 kg, talla de 100 cm, IMC de 24 y SC 0.81 m². Predictores de vía aérea poco valorables en ese momento, área cardiaca y campos pulmonares sin datos relevantes.

* Médico residente de segundo año de Neuroanestesiología, Hospital Juárez de México.

** Médico residente de quinto año Neurocirugía, Hospital Juárez de México.

*** Médico adscrito de neuroanestesiología, Hospital Juárez de México.

Exploración neurológica

Poco cooperador por irritabilidad; amaurosis bilateral y en el fondo de ojo atrofia papilar bilateral a consecuencia de hipertensión intracraneal crónica, además presencia de reflejos atáxicos, como glabellar y palmomentoniano. Se encontró sin anomalías del sistema sensitivo y motor. Dentro de los estudios de laboratorio, presencia de hipotiroidismo, hiponatremia y marcadores tumorales negativos.

Estudios de imagen

Resonancia magnética que en corte axial demostró lesión multilobulada intra y supraselar heterogénea con predominancia de zonas quísticas, algunas zonas hipointensas sugerentes de calcificaciones, mostrando un componente sólido caudal y lateral izquierdo (Figura 1A). En el corte sagital se observó efecto compresivo sobre el quiasma óptico rechazándolo en sentido dorsal y sobre la arteria cerebral anterior, desplazaba en sentido caudal los recesos del III ventrículo y los giros rectos en sentido dorsal. A nivel de la silla turca rechazaba la glándula hipófisis contra el piso y dorso de la silla. Las dimensiones aproximadas eran de 39.4 x 37.8 x 32.7 mm en su diámetro antero-posterior, rostro-caudal y transversal (Figura 1B).

Reporte histopatológico

Tejido tipo adamantinomatoso constituido por un epitelio escamoso en empalizada con cambios sólidos quísticos y rodeados por un estroma retículo estrellado, además de grandes perlas de queratina (Figura 2).

Manejo anestésico

La técnica anestésica de elección fue anestesia general balanceada. Paciente con monitorización invasiva con cardioscopio de cinco derivaciones, oxímetro de pulso, presión arterial no invasiva, capnografía, espirometría, termómetro de superficie, sonda Foley a derivación, línea arterial radial derecha y acceso venoso central mediante abordaje subclavio derecho. Se inició con premedicación a base de midazolam 1 mg IV y se realizó pre-oxigenación con mascarilla facial y fracción de O₂ inspirada al 100%. Narcosis basal con bolo inicial de fentanil a razón de 4 µg/kg, bloqueo neuromuscular con vecuronio a razón de 80 µg/kg e hipnosis con tiopental 4 mg/kg. El mantenimiento se realizó a base de fentanil en infusión total de 240 µg, concentración plasmática 4 µg/kg/h, y anestésico halogenado con sevoflurano 2 vol% CAM 1.1.

Manejo de líquidos racional, siguiendo esquema de Holiday-Segar, con prioridad a la pérdida sanguínea estimada, la cual fue cuantificada en 300 mL, transfundiéndose 360 mL de concentrado eritrocitario, 186 mL de plasma fresco congelado, cristaloides del tipo cloruro de sodio 0.9% 875 mL y coloide (hidroxi-etil-almidón) 550 mL. Diuresis total de 705 mL, balance hídrico negativo de 124 mL. Signos vitales trans-anestésicos promedio: PAM 80 mmHg, TAS 110 mmHg, TAD 70 mmHg FC 80x', FR 18x', EtCo₂ 30 mmHg, SpO₂ 99%, temperatura 35 °C. Se tomaron gases arteriales seriados durante la cirugía, observándose estabilidad en los electrolitos así como del equilibrio ácido-base. Se extubó sin incidentes, egresó a Unidad de Terapia Intensiva Pediátrica con Aldrete de 9 y Ramsay 2.

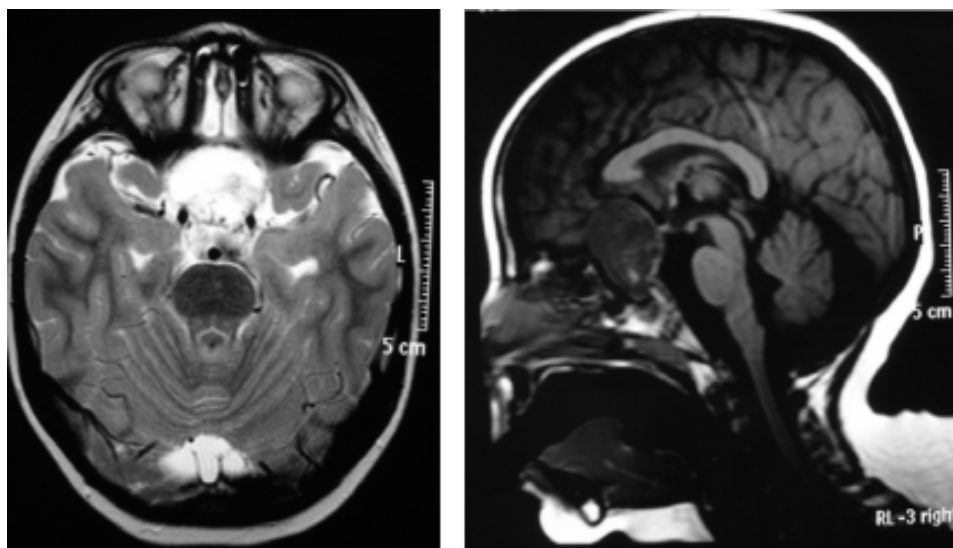


Figura 1. A. Corte axial. Lesión multilobulada intra y supraselar heterogénea con predominancia de zonas quísticas. **B.** Corte sagital. Efecto compresivo sobre el quiasma óptico.

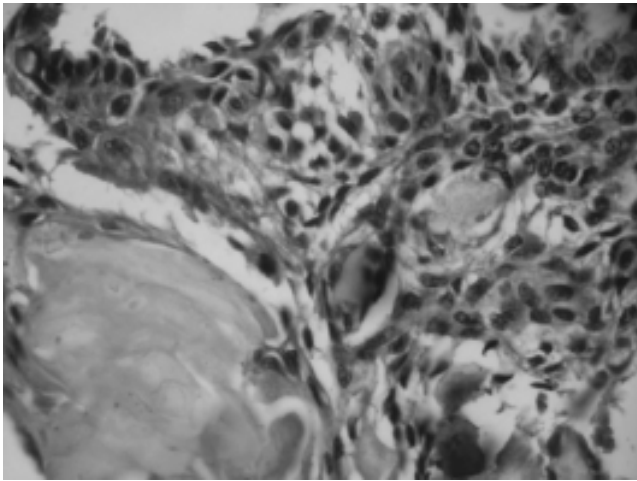


Figura 2. Epitelio escamoso en empalizada con cambios sólidos quísticos y rodeados por un estroma retículo estrellado, además de grandes perlas de queratina.




Figura 3. Resección de lesión selar quística y sólida.

Hallazgos quirúrgicos

Mediante abordaje subfrontal transbasal se logró resección al 100% de lesión selar quística y sólida, en su totalidad con ayuda de aspirador ultrasónico, liberando quiasma óptico retrofijado y nervios ópticos desplazados lateralmente (Figura 3).

Evolución clínica

En el postoperatorio mediato cursó con hiponatremia y urésis elevadas mismas que fueron tratadas con esteroide, reposición de sodio y desmopresina. Egresó a su domicilio

con diagnósticos de panhipopituitarismo secundario, con terapia de reemplazo hormonal a base de levotiroxina vía oral y desmopresina intranasal. Al momento de este reporte continuaba bajo vigilancia médica por el Servicio de Endocrinología Pediátrica.

DISCUSIÓN

Los quistes de la hendidura de Rathke y los craneofaringiomas son lesiones muy raras. Representan 3% de todos los tumores intracraneales, 6-9% de todos los tumores pediátricos y 50% de los tumores pediátricos de la región selar-quiasmática.¹ El patrón histológico más común en el niño y en el adolescente es el craneofaringioma adamantinomatoso, de naturaleza histológica benigna, pero con comportamiento localmente invasivo, asociado con un pronóstico desfavorable con secuelas neurológicas y endocrinas importantes. Macroscópicamente lo más frecuente es que se presenten como una masa supraselar quística, calcificada. Microscópicamente existe la variante adamantinomatosa, con áreas de epitelio escamoso, con una reacción queratínica y una intensa actividad inflamatoria; es característica la presencia de células gigantes.^{2,3}

El pico de incidencia está entre los cinco y 10 años. Las manifestaciones clínicas iniciales pueden ser variables, con sintomatología neurológica hasta en 75% de los casos, trastornos visuales en 62-84%. Puede causar anomalías endocrinológicas tales como: hipotiroidismo, diabetes insípida, panhipopituitarismo.^{4,6}

El panhipopituitarismo se refiere al déficit total de las hormonas secretadas por la adenohipófisis; puede ser de causa primaria (ausencia o destrucción de las células hipofisarias) o de causa secundaria (déficit de estimulación por alteración del hipotálamo o sección del tallo hipofisario).^{1,7} Los síntomas comienzan cuando se ha destruido 75% de la glándula, mientras que el déficit total aparece cuando la destrucción es superior a 90%.^{4,8} La diabetes insípida es un síndrome caracterizado por poliuria y polidipsia asociado a la producción de grandes volúmenes de orina diluida, secundario a una disminución de la secreción o acción de la hormona antidiurética, se presenta en 80-93% de los casos.

La valoración pre-anestésica habitual debe complementarse de acuerdo con la patología quirúrgica, debido a que algunos casos se asocian con problemas anestésicos específicos:

- **Dificultad de intubación.** Engrosamiento de los tejidos blandos faringo-laríngeos, disminución de la apertura glótica, hipertrofia de pliegues peri-epiglóticos).



- **Enfermedad cardiaca.** Trastornos de alimentación y obesidad se presentan en 40-50% de los casos, lo cual incrementa el riesgo de síndrome metabólico y de enfermedad cardiovascular.

Dado que estos tumores no secretan ninguna hormona su presentación es a través del efecto de masa que provocan; por tanto, estos enfermos deben ser indagados en busca de un hipopituitarismo. Estos pacientes deben contar, además, con dosificación de TSH, T₄, ACTH, cortisol, FSH, LH, testosterona y prolactina.¹

La mortalidad de los pacientes es baja y el rango de supervivencia varía entre 80 a 91% a los cinco años y de 83 a 92.7% a los 10 años de edad. No existe relación entre el tamaño tumoral y la deficiencia hormonal específica. Según Tena y Moreno (2009), en un estudio de correlación clínico-patológica se observó que los factores de buen pronóstico en craneofaringioma fueron: mayor edad, sexo femenino, con resección quirúrgica completa, mayor tiempo de evolución, menor tamaño, epitelio externo quístico, retículo estrellado laxo, inflamación, ausencia de atipias celulares y de mitosis.³ Estas variables, además del tiempo quirúrgico, deben considerarse en las secuelas tardías y desarrollo de complicaciones posquirúrgicas. Se ha reportado que tumores < 4 cm se correlacionan con mejor pronóstico postoperatorio en términos de calidad de vida, sustitución hormonal y complicaciones al compararlo con neoplasias más grandes.⁶

CONCLUSIONES

No existe relación entre el tamaño tumoral y la deficiencia hormonal específica. Todos los pacientes desarrollan panhipopituitarismo y la diabetes insípida es la manifestación más común. El manejo de estos pacientes requiere de un equipo multidisciplinario conformado por endocrinólogo pediatra, neurocirujano y neuroanestesiólogo, capacitados y familiarizados con la historia natural del padecimiento, manifestaciones clínicas, terapéutica quirúrgica, manejo del perioperatorio y de las complicaciones frecuentemente asociadas.

REFERENCIAS

1. Rivero C, Ramos P, Solla G. Guía para la evaluación y preparación preoperatoria de los pacientes neuroquirúrgicos de coordinación. *Anestesia, Analgesia y Reanimación* 2011; 24(1).
2. Zoran SG, Danilovski D, Tasic V, Ugrinovski J, Nastova V, Jancevska A, et al. Childhood craniopharyngioma in Macedonia: incidence and outcome after subtotal resection and cranial irradiation. *World J Pediatr* 2011; 7(1).
3. Tena ML, Moreno RI, Rembao D, Vega R, Moreno S, Castillejos MJ, et al. Craneofaringioma, estudio clínico-patológico. Quince años del Instituto Nacional de Neurología y Neurocirugía "Manuel Velasco Suárez". *Gac Med Mex* 2009; 145(5).
4. Yang I, Sughrue ME, Rutkowski MJ, Kaur R, Ivan ME, Aranda D, Baran, et al. Craniopharyngioma: a comparison of tumor control with various treatment strategies. *Neurosurg Focus* 2010; 28(4): E5.
5. Elliott RE, Jane JA, Wisoff JH. Surgical Management of craniopharyngiomas in Children: meta-analysis and comparison of transcranial and transsphenoidal approaches. *Neurosurgery* 2011; 69: 630-43.
6. Bahena AB, Tamez HE, Sánchez LM, Quintanilla DL, Mayra I, Hernández MI, Cisneros JM, et al. Tamaño tumoral y su asociación con deficiencia hormonal hipofisaria postquirúrgica de craneofaringioma en niños. *Revista de Endocrinología y Nutrición* 2011; 19(2): 58-61.
7. Pettorini BL, Paolo Frassanito P, Caldarelli M, Tamburrini G, Luca Massimi L, Di Rocco C. Molecular pathogenesis of craniopharyngioma: switching from a surgical approach to a biological one. *Neurosurg Focus* 2010; 28(4): E1.
8. Elliott RE, Sands SA, Strom RG, Wisoff JH. Craniopharyngioma Clinical Status Scale: a standardized metric of preoperative function and post treatment outcome. *Neurosurg Focus* 2010; 28(4): E2.

Solicitud de sobretiros:

Dra. Diana Reynoso-Romero
Hospital Juárez de México
Av. Instituto Politécnico Nacional, Núm. 5160
Col. Magdalena de las Salinas
C.P. 07760, México, D.F.
Tel.: 5679-7050
Correo electrónico: mociushle81@hotmail.com