

Dermoabrasión con microagujas

Ruby Medina-Murillo,* Ulises Rodríguez-Medina**

RESUMEN

La dermoabrasión con microagujas o microdermoabrasión es un procedimiento que permite la formación de miles de canales microscópicos a través de la epidermis con el objeto de estimular la neoformación de colágena, o bien, permitir el uso de diferentes elementos terapéuticos que pueden administrarse a través de estos microcanales. La microdermoabrasión se ha utilizado en diversos problemas dermatológicos como diferentes tipos de cicatrices, entre ellas, las cicatrices ocasionadas por el acné, y además en otras afecciones como las estrías cutáneas, melasma, lesiones pigmentarias, rosácea, alopecia y fotoenvejecimiento.

Palabras clave: *Dermoabrasión con microagujas, microdermoabrasión, cicatrices, cicatrices por acné, estrías cutáneas, melasma, lesiones pigmentarias, rosácea, fotoenvejecimiento.*

ABSTRACT

Microneedle dermabrasion or microdermabrasion, is a process that allows the formation of thousands of microscopic channels through the epidermis, in order to stimulate the formation of new collagen or to allow the use of different therapeutic materials that can be administered through these micro-channels. Microdermabrasion has been used in various skin diseases as various kinds of scars including scars caused by acne; and also in other conditions such as striae, melasma, pigmented lesions, rosacea, alopecia and photoaging.

Key words: *Microneedle dermabrasion, microdermabrasion, scars, acne scars, striae, melasma, pigmented lesions, rosacea, photoaging.*

INTRODUCCIÓN

La dermoabrasión con microagujas o microdermoabrasión es un procedimiento que permite la formación de miles de canales microscópicos a través de la epidermis, con el objeto de estimular la neoformación de colágena, o bien, permitir el uso de diferentes elementos terapéuticos que pueden administrarse a través de estos microcanales, como la administración de colágeno percutáneo, técnica que se conoce como inducción percutánea de colágeno (PCI).

La microdermoabrasión también se ha utilizado en diversos problemas dermatológicos como son los diferentes tipos de cicatrices, entre ellas las ocasionadas por el acné, además en otras afecciones como estrías cutáneas, melasma, lesiones pigmentarias, rosácea, alopecia y fotoenvejecimiento.^{1,2}

El inicio de este tipo de procedimientos se atribuye a Orentreich,³ que en 1995 utilizó una aguja tribiselada para el tratamiento de cicatrices deprimidas de la piel. Posteriormente, Fernandes⁴ utilizó un dispositivo en forma de sello redondo con pequeñas agujas incrustadas para rejuvenecimiento facial. En el 2000 Horst y Liebl desarrollaron un rodillo con microagujas para lograr la dermoabrasión; éste fue el antecedente directo de un dispositivo electrónico que utiliza microagujas dispuestas verticalmente para perforar la piel (Figura 1), esto permite la formación de múltiples microperforaciones a una profundidad específica de la piel, reduciendo al mínimo el daño a la epidermis. Al ajustar la profundidad de penetración de la aguja es posible tratar diferentes áreas de la piel como contornos faciales y algunas zonas delicadas como el contorno de los ojos, nariz y región peribucal (Figura 2). El dolor que se ocasiona es mínimo, por lo que se considera un tratamiento bien tolerado, requiriéndose en algunas ocasiones únicamente la aplicación de una crema anestésica. También en algunas

* Dermatóloga, Hospital Ángeles Lindavista.

** Facultad Mexicana de Medicina, Universidad La Salle.



ocasiones puede haber enrojecimiento o sangrado mínimo después del tratamiento.

Con la utilización del dispositivo electrónico para dermoabrasión con microagujas se recomienda una serie de tres a cinco tratamientos, cada uno puede repetirse cada cuatro a seis semanas. Por cada área el tratamiento dura en promedio de 30 a 60 min.

INDICACIONES EN CICATRICES DE ACNÉ

El acné es una enfermedad frecuente entre los adolescentes y en los primeros años de la edad adulta. La enfermedad aguda afecta la calidad de vida, ya que tiene un importante impacto psicológico y social, pero quizá es mayor aún el impacto ocasionado por la presencia de cicatrices secundarias a esta enfermedad.⁵

La inducción percutánea de colágena mediante procedimientos de dermoabrasión con microagujas ha sido utilizada con éxito según se ha reportado en diversos estudios. Gracias a la creación de miles y diminutos canales relativamente poco profundos en el estrato córneo, se activa el proceso de cicatrización, los factores de crecimiento llenan el área y estimulan la producción y la actividad de los fibroblastos, seguida por la proliferación de queratinocitos; dando lugar a la formación de colágena nueva dentro del área de las cicatrices.

En un estudio realizado por Lloyd y cols.⁶ se trataron a 24 pacientes con cicatrices por acné grado III y IV mediante microdermoabrasión, en 38% de los pacientes los resultados fueron excelentes y en 34% fueron buenos; 96% de los pacientes se mostraron satisfechos con el procedimiento.

En otro estudio Garg y cols.⁷ trataron a 50 pacientes utilizando una terapia combinada con dermoabrasión con microagujas con rodillo y *peeling* con ácido tricloroacético (TCA). De 16 pacientes con cicatrices grado 4 el 62.5% mejoró a grado 2 y 37.5% mejoró a grado 3. De 22 pacientes con cicatrices grado 3 en 22.7% desapareció la cicatriz y en 9.1% mejoró a grado 1, en tanto que 68.2% mejoró a grado 2.

Por otra parte, Fabbrocini y cols.⁸ en un estudio de 32 pacientes con cicatrices de acné, tratados mediante microdermoabrasión con agujas en el dispositivo de rodillo, encontró reducción estadísticamente significativa de las cicatrices después de dos sesiones de tratamiento. En tanto que Chu en otro trabajo con 60 pacientes comparó la dermoabrasión con microagujas en el rodillo con la dermoabrasión con microagujas mediante el dispositivo electrónico, encontrando mejores resultados con este último procedimiento.⁹

INDICACIONES EN FOTOENVEJECIMIENTO

El fotoenvejecimiento se caracteriza por la aparición de diversas alteraciones cutáneas tales como cambios pigmentarios, arrugas, malformaciones vasculares y cambios en la textura de la piel;¹⁰ desde luego en los cambios que ocurren por el envejecimiento también influyen factores nutricionales, genéticos y raciales.

El manejo de las lesiones causadas por el fotoenvejecimiento puede requerir diversas modalidades de tratamiento dependiendo de las lesiones en sí mismas. Algunos tipos de láseres y la luz pulsada intensa se han usado eficazmente, al igual que el uso de fotoprotectores solares, esto último para la prevención de la aparición de las lesiones.

Debido a las propiedades ya comentadas de la dermoabrasión con microagujas, este procedimiento es de utilidad para el tratamiento de algunas lesiones cutáneas causadas por el fotoenvejecimiento.

En un estudio piloto realizado por Hexsel y cols.¹¹ en seis pacientes, comparando el procedimiento de microdermoabrasión más la utilización de ácido retinoico al 5% contra la sola utilización de ácido retinoico al 5%, demostró que ambos procedimientos fueron efectivos para el manejo de las lesiones ocasionadas por el fotoenvejecimiento; sin embargo, los resultados fueron un poco más favorables para el tratamiento combinado con microdermoabrasión.

En otro estudio de 480 pacientes Aust y cols.¹² analizaron en forma retrospectiva la utilización de inducción percutánea de colágena (PCI) mediante microdermoabrasión, con una preparación preoperatoria con la aplicación tópica de vitamina A y C cuatro semanas previas al procedimiento. Los resultados de este estudio demostraron que entre 60 a 80% de los pacientes mejoraron con el tratamiento.

INDICACIONES EN LAS ESTRÍAS

Las estrías son una alteración cutánea muy común, cuya causa no se ha dilucidado por completo. El proceso puede compararse con una cicatrización atrófica leve asociada con decoloración y adelgazamiento de la piel.¹³ Hasta la fecha no existe un tratamiento que se considere totalmente satisfactorio.

Las opciones terapéuticas actuales incluyen la tretinoina o trofolastina tópicas, los *peeling* químicos, la microdermoabrasión,¹⁴ la radiofrecuencia, diferentes variedades de equipos de láser y luz pulsada intensa.

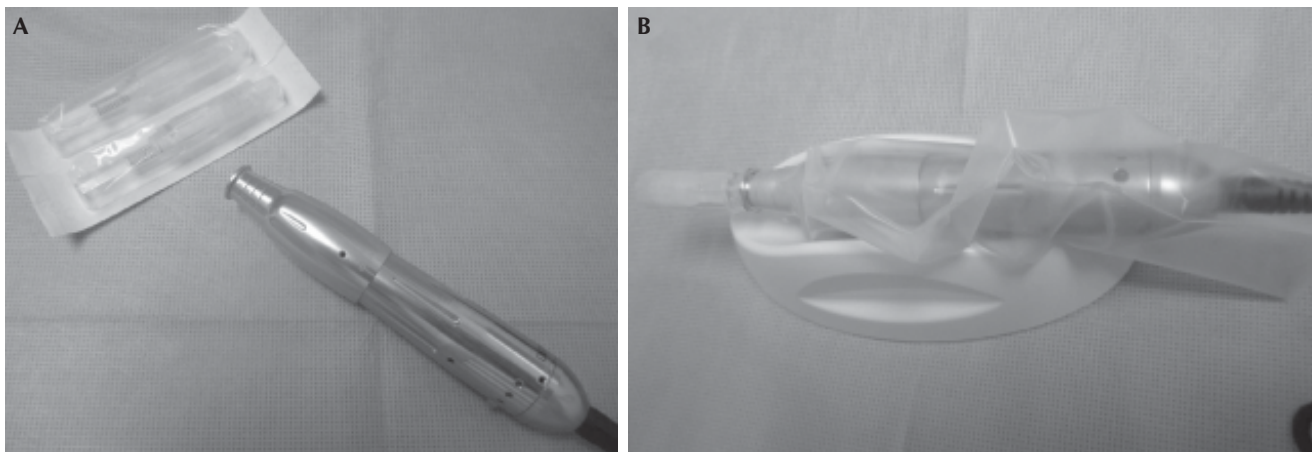


Figura 1. Dispositivo electrónico para dermoabrasión. **A.** Microagujas y cartuchos con las microagujas. **B.** Cartucho de microagujas instalado y listo para su utilización.

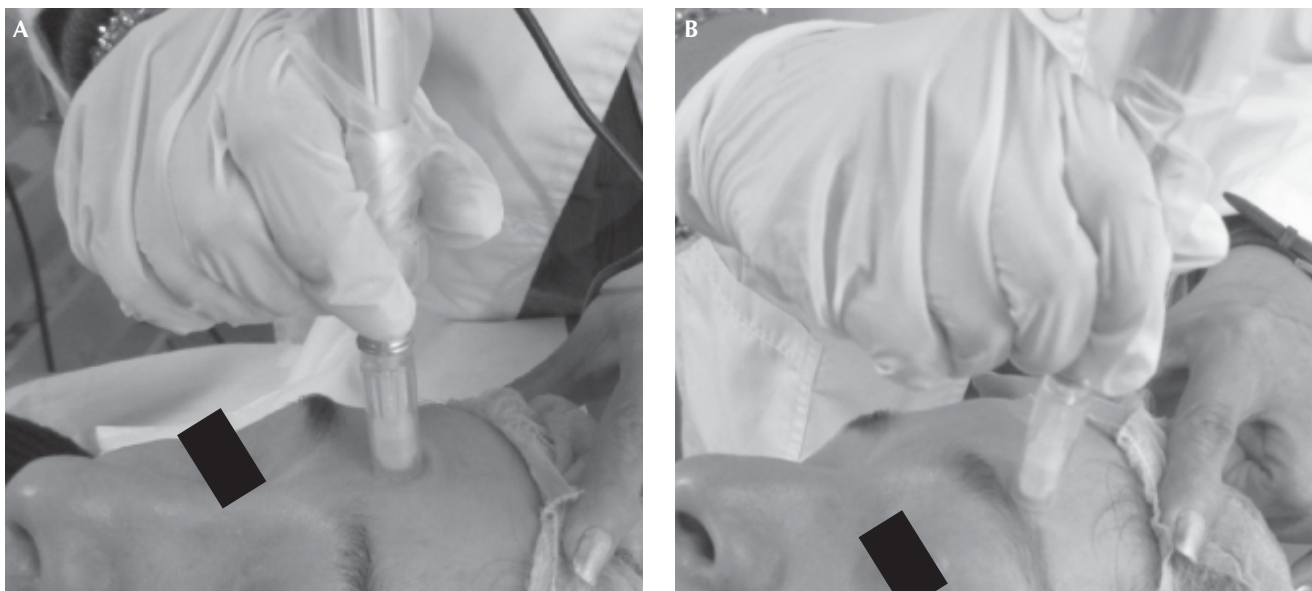


Figura 2. Utilización de dispositivo electrónico de dermoabrasión con microagujas **A.** Región frontal. **B.** Región superciliar.

La dermoabrasión con microagujas mediante el dispositivo electrónico ofrece una muy buena alternativa de tratamiento para las cicatrices atróficas de las estrías, ya que promueve la neoformación de colágena, es de fácil aplicación y es prácticamente nula de la aparición de hiperpigmentación postinflamatoria.

En un estudio de dermoabrasión con microagujas realizado con el rodillo con agujas en 16 pacientes coreanas¹⁵ con estrías con un rango de edad de 19 a 44 años, se realizaron tres tratamientos con intervalos de cuatro semanas. Se observó mejoría en 43.8% de los casos, con una tasa de satisfacción con el procedimiento de 87.5%. El estudio

histopatológico de las lesiones demostró engrosamiento de la epidermis y un incremento en las concentraciones de fibras elásticas y de colágena. Los únicos efectos adversos detectados fueron dolor moderado, leve sangrado e hipermia en ningún caso se presentó hiperpigmentación postinflamatoria.

INDICACIONES EN ALOPECIAS

La alopecia constituye una causa frecuente de consulta en Dermatología, ocupa de 3 a 8% de la consulta de primera vez. La alopecia puede ser definida como la disminu-

ción o pérdida de pelo, de tipo localizado o generalizado, temporal o definitiva de cualquier causa. Es, por tanto, la incapacidad de producir cabello por parte del folículo piloso no habiendo regeneración del cabello, por lo que la unidad folicular se pierde o se queda con capacidad latente de producción de cabello.

El crecimiento del pelo es cíclico y atraviesa por tres fases:

- Fase anágena o de crecimiento: dura de dos a seis años, el pelo crece a razón de 1 cm por mes.
- Fase catágena o de reposo: dura aproximadamente tres semanas.
- Fase telógena o de caída: en esta última fase se pierden de manera imperceptible de 80 a 100 cabellos por día, dura de tres a cuatro meses.

Existen múltiples causas de alopecia, las cuales incluyen género, edad, tracción, genética, estrés, lesiones cicatriciales, medicamentos, cambios hormonales, entre otras. Sin embargo, la causa más común es el factor genético androgénico, ya que 90% de la alopecia en hombres tiene este origen. Desde el punto de vista pronóstico las alopecias cicatriciales se consideran irreversibles por la consecuente destrucción del folículo piloso; en las alopecias no cicatriciales el folículo piloso sufre cambios funcionales que podrían ser reversibles, con excepción de la alopecia androgénica, que aunque no es cicatricial es lentamente progresiva e irrecuperable.

Existen diferentes variedades de tratamiento dependiendo de la causa de la alopecia.^{16,17} La dermoabrasión con microagujas ha demostrado ser eficaz, en el tratamiento de algunos tipos de alopecia, lo cual ha sido demostrado en modelos experimentales y estudios clínicos. La utilización de las microagujas permite la estimulación de células madre y la activación e inducción de factores de crecimiento.¹⁸

En un estudio piloto realizado por Dhurat y cols.¹⁹ se incluyeron dos grupos de pacientes con alopecia moderada a severa de origen androgénico, cada grupo constó de 50 pacientes, a un grupo se le aplicó dermoabrasión con microagujas más aplicación tópica de loción minoxidil al 5%, en tanto que al otro grupo únicamente se le trató con la aplicación tópica de minoxidil al 5%. De los pacientes tratados con dermoabrasión con microagujas más minoxidil 41 (82%) reportaron más de 50% de mejoría, en tanto que únicamente dos (4.5%) de los pacientes del grupo tratado únicamente con minoxidil; asimismo, el recuento de pelo en la semana 12 fue significativamente mayor para el grupo de dermoabrasión con microagujas más minoxidil en comparación con el grupo minoxidil solo (91.4 vs. 22.2,

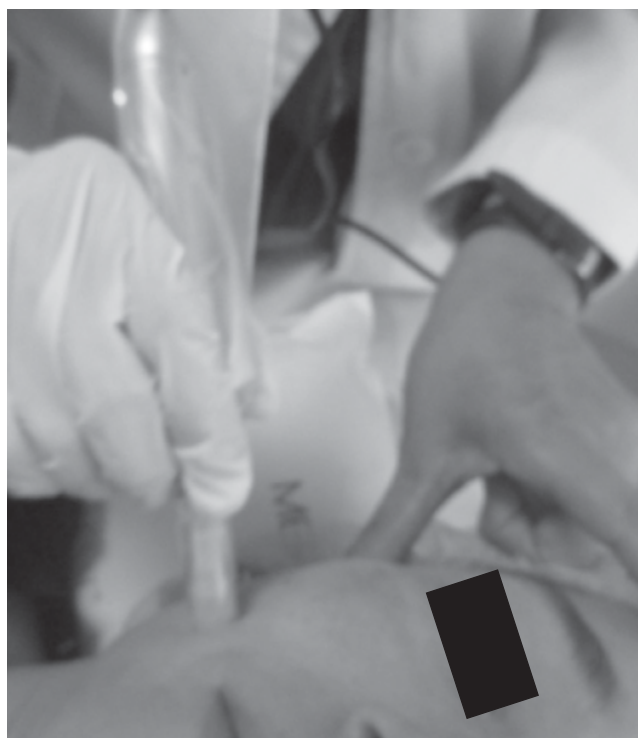

Figura 3. Utilización de dermoabrasión con microagujas en paciente con rosácea facial.

respectivamente).

Asimismo, en el caso de la alopecia areata resistente al tratamiento, Chandrashekar y cols.¹⁸ reportaron dos casos tratados de manera exitosa con la utilización de dermoabrasión con microagujas más la aplicación tópica de triamcinolona.

OTRAS INDICACIONES

Además del tratamiento en las cicatrices de acné, la dermoabrasión con microagujas también ha sido utilizada en el tratamiento de otras cicatrices faciales²⁰ y en cicatrices provocadas por quemaduras,²¹ cicatrices posquirúrgicas, queloides e hipertróficas.

También ha sido reportada la utilización de la dermoabrasión con microagujas en lesiones hiperpigmentarias y melasma,²² así como en casos de rosácea²³ y flacidez cutánea (Figura 3).

CONCLUSIONES

La dermoabrasión con microagujas es un procedimiento que ha mostrado buenos resultados en el tratamiento de diferentes alteraciones cutáneas como las cicatrices produ-

cidas por el acné, las alteraciones causadas por el fotoenvejecimiento, algunos tipos de alopecias y estrías cutáneas; lesiones pigmentarias, entre ellas, melasma, rosácea, así como problemas de flacidez cutánea y otros tipos de cicatrices hipertróficas o queloides.

REFERENCIAS

1. Spencer JM. Microdermabrasion. *Am J Clin Dermatol* 2005; 6(2): 89-92.
2. Karimipour DJ, Karimipour G, Orringer JS. Microdermabrasion: an evidence-based review. *Plast Reconstr Surg* 2010; 125: 372-7.
3. Orentreich DS, Orentreich N. Subcutaneous incisionless (subcision) surgery for the correction of depressed scars and wrinkles. *Dermatol Surg* 1995; 21: 6543-9.
4. Fernandes D. Minimally invasive percutaneous collagen induction. *Oral Maxillofacial Surg Clin N Am* 2005; 17: 51-63.
5. Fabbrocini G, Annunziata MC, D'Arco V, et al. Acne scars: pathogenesis, classification and treatment. *Dermatol Research Practice* 2010; 2010: Article ID 893080.
6. Lloyd JR. The use of microdermabrasion for acne: a pilot study. *Dermatol Surg* 2001; 27(4): 329-31.
7. Garg S, Baveja S. Combination therapy in the management of atrophic acne scars. *J Cutan Aesthet Surg* 2014; 7(1): 18-23.
8. Fabbrocini G, Fardella N, Monfrecola A, et al. Acne scarring treatment using skin needling. *Clin Exp Dermatol* 2009; 34: 874-9.
9. Chu T. Treatment of atrophic acne scarring-Dermaroller vs. Dermapen. Abstract presented at Cosmetex 2012, Cairns, Queensland, Australia.
10. Fernandes D, Signorini M. Combating photoaging with percutaneous collagen induction. *Clin Dermatol* 2008; 26: 192-9.
11. Hexsel D, Mazzuco R, Dal'Forno T, Zechmeister D. Microdermabrasion followed by a 5% retinoid acid chemical peel vs. a 5% retinoid acid chemical peel for the treatment of photoaging - a pilot study. *J Cosmet Dermatol* 2005; 4(2): 111-6.
12. Aust MC, Fernandes D, Kolokythas P, et al. Percutaneous collagen induction therapy: an alternative to treatment for scars, wrinkles, and skin laxity. *Plast Reconstr Surg* 2008; 121: 1421-9.
13. Elsaie ML, Baumann LS, Elsaie LT. Striae distensae (stretch marks) and different modalities of therapy: an update. *Dermatol Surg* 2009; 35: 563-73.
14. Doddaballapur S. Microneedling with dermaroller. *J Cutan Aesthet Surg* 2009; 2(2): 110-1.
15. Park KY, Kim HK, Kim SE, et al. Treatment of striae distensae using needling therapy: a pilot study. *Dermatol Surg* 2012; 38: 1823-8.
16. McElwee KJ, Shapiro JS. Promising therapies for treating and/or preventing androgenic alopecia. *Skin Therapy Lett* 2012; 17: 1-4.
17. Tosti A, Duque-Estrada B. Treatment strategies for alopecia. *Expert Opin Pharmacother* 2009; 10: 1017-26.
18. Chandrashekar B, Yepuri V, Mysore V. Alopecia areata-successful outcome with microneedling and triamcinolone acetonide. *J Cutan Aesthet Surg* 2014; 7(1): 63-4.
19. Dhurat R, Sukesh MS, Avhad G, Dandale A, Pal A, Pund P. A randomized evaluator blinded study of effect of microneedling in androgenetic alopecia: A Pilot Study. *Int J Trichology* 2013; 5(1): 6-11.
20. Majid I. Microneedling therapy in atrophic facial scars: An objective assessment. *J Cutan Aesthet Surg* 2009; 2: 26-30.
21. Aust MC, Knobloch K, Reimers K, Redeker J, Ipaktchi R, Altintas MA, Gohritz A, et al. Percutaneous collagen induction therapy: an alternative treatment for burn scars. *Burns* 2010; 36: 836-43.
22. Budamakuntla L, Loganathan E, Suresh DH, Shanmugam S, Suryanarayan S, Dongare A, et al. A randomised, open-label, comparative study of tranexamic acid microinjections and tranexamic acid with microneedling in patients with melasma. *J Cutan Aesthet Surg* 2013; 6(3): 139-43.
23. Del Rosso JQ. Advances in understanding and managing rosacea: part 2: the central role, evaluation, and medical management of diffuse and persistent facial erythema of rosacea. *J Clin Aesthet Dermatol* 2012; 5(3): 26-36.

Solicitud de sobretiros:

Dra. Ruby Medina-Murillo
Hospital Ángeles Lindavista
Río Bamba 639-330
Tel.: 5754-8504
Correo electrónico: ruby_derma@hotmail.com