



Octubre - Diciembre 2025  
Vol. 5, núm. 4 / pp. 114-121

# Prevalencia de fracturas del tercio medio facial en pacientes atendidos en el postgrado de Cirugía y Traumatología Bucal y Maxilofacial del Hospital Universitario de Caracas, Venezuela

*Prevalence of midfacial fractures in patients attended by the postgraduate course of Maxillofacial Surgery and Traumatology of the University Hospital of Caracas, Venezuela*

Dianis Sinai Adrian Marchena,<sup>\*‡</sup> Cesar Miguel Figueira,<sup>\*§</sup> Henry Arturo Guevara García<sup>\*§</sup>

## Palabras clave:

tercio medio facial, fracturas maxilares, fracturas NOE, fracturas cigomáticas, fracturas orbitarias, trauma facial.

## Keywords:

midface, maxillary fractures, NOE fractures, zygomatic fractures, orbital fractures, facial trauma.

\* Postgrado de Cirugía y Traumatología Bucal y Maxilofacial del Hospital Universitario de Caracas, Venezuela.

‡ Residente.

§ Adjunto.

Recibido: 26/03/2025

Aceptado: 02/06/2025

doi: 10.35366/122821

## RESUMEN

**Introducción:** el tercio medio de la cara es la parte del esqueleto facial que abarca desde la base del cráneo hasta el plano oclusal del maxilar. Esta unidad anatómica es importante tanto funcional como cosméticamente, ya que desempeña un papel de apoyo en el sistema fisiológico. Los trazos de fractura en tercio medio facial los agrupamos en: fracturas naso-orbito-etmoidales (NOE), fracturas cigomático-orbitarias y fracturas maxilares. **Objetivo:** establecer la prevalencia de las fracturas en tercio medio facial de pacientes atendidos por el servicio de cirugía y traumatología bucal y maxilofacial del Hospital Universitario de Caracas. **Material y métodos:** se realizó un estudio epidemiológico, retrospectivo, observacional, descriptivo de las fracturas de tercio medio atendidas por el servicio de cirugía y traumatología bucal y maxilofacial del Hospital Universitario de Caracas, de enero de 2024 a octubre de 2025. Se revisaron los archivos de historias clínicas de este periodo que cumplían con los criterios de inclusión. La recolección de datos se realizó mediante una ficha previamente elaborada, con información necesaria para la investigación. **Resultados:** las fracturas del tercio medio facial son las más frecuentes de la región, pudiendo ser de diversa etiología, por lo tanto, su determinación por edad, sexo y agente causal es importante para su manejo. Las fracturas ocurren más comúnmente como resultado de agresiones (35,6%) o colisiones de vehículos de motor (20,7%). La incidencia anatómica se encontró que era piso orbitario derecho 37,3% y suelo orbitario izquierdo 34,9%, complejo cigomático-maxilar (ZMC) izquierdo 34,4% y ZMC

## ABSTRACT

**Introduction:** the midface is the part of the facial skeleton that extends from the base of the skull to the occlusal plane of the maxilla. This anatomical unit is important both functionally and cosmetically, playing a supporting role in the physiological system. Fractures in the midface are grouped into naso-orbito-ethmoidal (NOE) fractures, zygomatic-orbital fractures, and maxillary fractures. **Objective:** to establish the prevalence of midface fractures in patients treated by the oral and maxillofacial surgery and traumatology service of the University Hospital of Caracas. **Material and methods:** a retrospective, observational, descriptive epidemiological study was conducted on midface fractures treated by the Oral and Maxillofacial Surgery and Traumatology Service of the University Hospital of Caracas, from January 2024 to October 2025. Medical records from January 2024 to October 2025 that met the inclusion criteria were reviewed. Data collection was performed using a pre-designed form containing the information necessary for the research. **Results:** midface fractures are the most frequent fractures in the region and can have diverse etiologies; therefore, determining the etiology by age, sex, and causative agent is important for their management. Fractures most commonly occur as a result of assaults (35.6%) or motor vehicle collisions (20.7%). The anatomical incidence was found to be right orbital floor 37.3% and left orbital floor 34.9%, left midface zone 34.4% and right midface zone 24.5%, right arch 7.9% and left arch 6.7%; 4.8% were classified as panfacial fractures. **Conclusion:** fractures

**Citar como:** Adrian MDS, Figueira CM, Guevara GHA. Prevalencia de fracturas del tercio medio facial en pacientes atendidos en el postgrado de Cirugía y Traumatología Bucal y Maxilofacial del Hospital Universitario de Caracas, Venezuela. Lat Am J Oral Maxillofac Surg. 2025; 5 (4): 114-121. <https://dx.doi.org/10.35366/122821>



derecho 24,5%, arco derecho 7,9% y arco izquierdo 6,7%; 4,8% se clasificaron como fracturas panfaciales. **Conclusión:** Las fracturas del tercio medio facial son las más frecuentes de la región facial y su diagnóstico clínico dependerá de la estructura ósea afectada. Debemos actuar oportunamente para evitar así las secuelas y complicaciones propias de estas fracturas.

*of the midface are the most frequent fractures of the facial region, and their clinical diagnosis will depend on the affected bone structure. We must act promptly to avoid the sequelae and complications associated with these fractures.*

### Abreviaturas:

CCO = complejo cigomático-orbitario

NOE = complejo naso-orbito-etmoidal

ZMC = *Zygomaticmaxillary Complex* (complejo cigomático-maxilar)

### INTRODUCCIÓN

El trauma facial es una de las lesiones más comunes dentro del campo de la cirugía maxilofacial. Constituye un importante problema de salud a nivel mundial que puede causar discapacidad temporal o permanente y una carga económica. Las fracturas del tercio medio facial suponen alrededor del 10% de las fracturas faciales. Estas fracturas generalmente se enmarcan en el contexto de pacientes politraumatizados, por lo que deben ser evaluados y tratados de forma integral, priorizando aquellos aspectos que puedan poner en peligro su vida. En algunos casos, la recuperación total de estos pacientes puede prolongarse durante mucho tiempo; en otros casos no será posible, presentando secuelas.

El tercio medio de la cara es la parte del esqueleto facial que abarca desde la base del cráneo hasta el plano oclusal del maxilar. Esta unidad anatómica es importante tanto funcional como cosméticamente, ya que desempeña un papel de apoyo en el sistema fisiológico, incluyendo la función de los sistemas ocular, olfativo, respiratorio y digestivo. Por otro lado, el rostro humano es nuestra ventana al mundo y es cómo nos perciben los demás.<sup>1,2</sup>

Para el tratamiento de lesiones en la parte media de la cara es importante la comprensión de los contrafuertes esqueléticos, verticales y pilares horizontales, los cuales brindan soporte y protegen estructuras vitales de fuerzas externas. Restaurar la apariencia y función facial normal sólo es posible si el cirujano puede comprender las tres dimensiones de la anatomía facial: ancho, alto y proyección. El contrafuerte facial horizontal consiste en el barra frontal, bordes infraorbitarios, arco cigomático y segmento horizontal de la mandíbula; el contrafuerte facial vertical está formado por los componentes nasomaxilar, cigomaticomaxilar y pterigomaxilar.<sup>1</sup>

El diagnóstico de las fracturas del tercio medio facial se basa en dos pilares fundamentales: los hallazgos clínicos y radiológicos. Los objetivos diagnósticos de estas fracturas no son muy diferentes de los de cualquier otra fractura facial.<sup>2</sup>

Los trazos de fractura en tercio medio facial se agrupan en: a) fracturas naso-órbito-etmoidales (NOE); b) fracturas cigomático-orbitario y c) fracturas de maxilar. Podemos encontrar relación entre las áreas de fracturas de Le Fort y los complejos faciales mencionados. Así, tenemos que el área de fractura Le Fort I está limitado a una porción del complejo máxilo-malar bilateralmente, correspondiente al reborde alveolar en su totalidad. Por su parte, el área de fractura Le Fort II comprende el complejo nasomaxilar y la mayor parte del complejo máxilo-malar bilateralmente. Finalmente, el área de fractura Le Fort III comprende el complejo nasomaxilar, el complejo máxilo-malar y prácticamente la mitad del complejo temporo-malar bilateralmente.<sup>3,4</sup>

Debido a su posición prominente en el esqueleto facial, el hueso cigomático es responsable de la proyección anterior y lateral de la parte media del rostro, por lo que es una parte importante de la estética facial. Su superficie externa (lateral) es convexa; su superficie interna (temporal), cóncava. Tiene forma cuadrilátera y se articula con otros cuatro huesos: maxilar, esfenoides, temporal y frontal. Debido a que forma parte de la pared lateral y el piso de la órbita, las fracturas del hueso cigomático generalmente implican fracturas del piso o de la pared lateral de la órbita, o de ambos.<sup>2</sup>

La región naso-órbito-etmoidal se compone del cráneo, nariz, órbita y maxilar. El contrafuerte frontomaxilar proporciona soporte estructural a esta región y sirve como punto de estabilización para la reconstrucción. Los contrafuertes laterales se asocian con la barra frontal superior, el hueso cigomático y rebordes infraorbitarios.<sup>4</sup> La porción medial del contrafuerte contiene la lámina perpendicular del etmoides, los lagrimales y la lámina papirácea. Estos huesos son delgados, frágiles, y forman una denominada zona de deformación que está pre-dispuesta a fracturas conminutas desplazadas medialmente.<sup>4</sup> La reconstrucción de la arquitectura ósea es necesaria en esta zona para controlar el volumen orbital. Los huesos nasales son anteriores a la órbita medial y se conectan con el hueso frontal superoexternamente y, en sentido medial, con el proceso del hueso lagrimal y frontal del maxilar.

Estos tres complejos tienen relación directa con las zonas de trauma facial del tercio medio, delimitando de esta forma las estructuras óseas comprometidas en su conjunto y no cada hueso en forma aislada.<sup>3,4</sup> La clínica de estos tipos de fractura cursa con un gran edema facial. Las indicaciones para la cirugía son deformidades cosméticas y déficits funcionales. Debido

a la posición prominente del cigoma en la cara, las fracturas cigomáticas pueden producir deformidades cosméticas como aplanamiento de la eminencia malar, ensanchamiento o depresión del arco, distopía orbitaria o enoftalmos. Estas deformidades pueden ocurrir sin deterioro grave de la función. Sin embargo, las fracturas del arco cigomático pueden causar deterioro funcional al afectar el músculo temporal u obstruir el recorrido de la coronoide y causar trismo.<sup>2</sup>

Las fracturas cigomáticas que afectan el nervio infraorbitario causan parestesia o disestesia de la segunda división del nervio trigémino (V2). La alteración de la posición del globo ocular puede causar diplopía. Por lo tanto, un examen de la órbita y el globo ocular, incluidos los movimientos extraoculares, una evaluación del seno maxilar, una determinación de la sensibilidad V2 y un examen del rango de movimiento de la mandíbula son esenciales para diagnosticar lesiones cigomáticas. Los signos de fractura cigomática son equimosis vestibular periorbitaria o maxilar, edema periorbitario, arco aplanado o prominencia malar, deformidad o desplazamiento, trismo, desplazamiento de la fisura palpebral, enoftalmos, exoftalmos, quemosis y hemorragia conjuntival. Los síntomas que indican una lesión cigomática son dolor, déficit sensorial, crepitación por enfisema aéreo y diplopía.

Generalmente, las fracturas del tercio medio facial son cerradas, siendo algunas veces parte de una combinación de varios elementos óseos fracturados. El diagnóstico se basa en el cuadro clínico, el cual varía según la estructura ósea afectada. Se debe tener en cuenta la edad del paciente y los signos locales inherentes a todo traumatismo, como el hematoma y el edema facial. Se confirma mediante estudios radiológicos por imágenes como radiografías de cráneo simples o tomografía computarizada (TC). En la actualidad, las imágenes tomográficas son las que dan una mayor claridad para visualizar el trazo o los trazos de fractura, permitiendo una mayor precisión en el diagnóstico, lo que a su vez ayuda a la elección del material de osteosíntesis adecuado. Por esta razón, es preferible iniciar el estudio radiológico con las imágenes tomográficas respectivas.<sup>3,4</sup>

Como principio general, es preferible el tratamiento temprano de estas fracturas, después de la estabilización de la condición del paciente y el diagnóstico adecuado. Luego de 7-10 días, puede ser más difícil movilizar el maxilar y lograr una reducción ideal, sobre todo en pacientes con impactación del segmento fracturado. En pacientes con lesión sustancial del tercio medio, una reparación temprana pronostica mejores resultados.<sup>5</sup>

La reposición quirúrgica ósea y la osteosíntesis de los pacientes con fracturas del tercio medio facial se realizan normalmente bajo anestesia general. Ocasionalmente, la reposición cerrada del hueso nasal o el tratamiento de una fractura aislada de hueso cigomático se pueden realizar bajo anestesia local y, si es necesario, con sedación. La secuencia del tratamiento depende de la filosofía del cirujano y la presencia de otras fracturas faciales.

En la actualidad, las placas óseas y los tornillos son de titanio. Para la reconstrucción maxilar, estas placas deben ser de rigidez suficiente para superar los efectos de la gravedad; además, deben poder resistir a la fuerza de la masticación debido al contacto con el hueso. Para proporcionar rigidez, son adecuados tornillos con un diámetro exterior de 1.5 mm. En zonas como el reborde orbitario o el hueso nasal, pueden utilizarse sistemas de 1.3-1.0 mm.

El objetivo de este trabajo es mostrar la prevalencia de fracturas de tercio medio facial, incluyendo trazos de fractura y agente causal más frecuente, en pacientes tratados en el Hospital Universitario de Caracas, Venezuela.

## MATERIAL Y MÉTODOS

Se realizó un estudio epidemiológico, retrospectivo, observacional, descriptivo de las fracturas de tercio medio atendidas en el Servicio de Cirugía y Traumatología Bucal y Maxilofacial del Hospital Universitario de Caracas, Venezuela, de enero a octubre de 2024, seleccionando sólo los casos asociados a

**Tabla 1: Variables consideradas y su operacionalización.**

Variables	Operalización
Edad	<ul style="list-style-type: none"> <li>• Niños</li> <li>• Adultos</li> </ul>
Sexo	<ul style="list-style-type: none"> <li>• Femenino</li> <li>• Masculino</li> </ul>
Diagnóstico	<ul style="list-style-type: none"> <li>• Fractura maxilar: clasificación Le Fort</li> <li>• Fractura en complejo cigomático-orbitario: clasificación según Zing</li> <li>• Fractura naso-orbito-etmoidal: clasificación según Markowitz</li> </ul>
Causa del traumatismo	<ul style="list-style-type: none"> <li>• Agresión física</li> <li>• Accidente en automóvil</li> <li>• Accidente en moto</li> <li>• Caída de altura</li> </ul>
Signos y síntomas	<ul style="list-style-type: none"> <li>• Edema y equimosis periorbitaria</li> <li>• Signo de Row</li> <li>• Signo de Sturla</li> <li>• Distopía ocular</li> <li>• <i>Floating</i> maxilar</li> <li>• Parestesia de región infraorbitaria</li> <li>• Hiposfagma</li> <li>• Diplopía</li> <li>• Trismus</li> <li>• Maloclusión dentaria</li> </ul>
Tratamiento	<ul style="list-style-type: none"> <li>• Quirúrgico. Reducción abierta</li> <li>• No quirúrgico. Reducción cerrada</li> </ul>

Tabla 2: Datos recolectados.

Núm. de paciente	Edad (años)	Sexo	Procedencia	Etiología	Signos y síntomas	Región fracturada	Tratamiento
1	60	M	Río Chico	Caída de altura	– Edema y equimosis periorbitaria – Signo de Row – Signo de Sturla	CCO izquierdo	Qx-reducción abierta
2	17	M	Junquito	Accidente en moto	– Parestesia en región infraorbitaria – Edema y equimosis bipalpebral – Signo de Row – Parestesia en región infraorbitaria – Distopía ocular – Diplopía	Le Fort + CCO izquierdo	Qx-reducción abierta
3	19	M	Junquito	Accidente en moto	– Edema y equimosis periorbitaria izquierda – Signo de Sturla	CCO derecho	Qx-reducción abierta
4	37	M	Petare	Agresión física	– Edema y equimosis bipalpebral – Signo de Sturla – Parestesia infraorbitaria	CCO derecho	No qx-reducción cerrada
5	44	M	Santa Teresa del Tuy	Accidente en moto	– Edema en tercio medio facial – Distopía ocular – <i>Floating</i> maxilar – Cambio en patrón oclusal	Le Fort + CCO izquierdo	Qx-reducción abierta
6	26	M	El Valle	Accidente en vehículo liviano	– Edema y equimosis periorbitaria izquierda – Herida lacerante – Signo de Row – Parestesia infraorbitaria	CCO izquierdo	No qx-reducción cerrada
7	42	M	Cementerio	Accidente en moto	– Edema y equimosis bipalpebral – Herida lacerante	CCO izquierdo	No qx-reducción cerrada
8	58	M	Catia	Accidente en moto	– Edema y equimosis bipalpebral – Signo de Sturla – Escalones óseos	CCO derecho + pared anterolateral de seno maxilar	Qx-reducción abierta
9	56	M	Coche	Arrollamiento	– Epistaxis – Edema en tercio medio y superior facial – Heridas abrasivas – Equimosis bipalpebral	CCO derecho	Qx-reducción abierta
10	25	M	El Valle	Accidente en moto	Edema	CCO derecho	No qx-reducción cerrada
11	33	M	Propatria	Caída de altura	– Herida lacerante – Crepitantes óseos en dorso nasal	NOE unilateral	No qx-reducción cerrada
12	24	M	La Vega	Accidente en moto	– Edema en tercio medio facial – Edema y equimosis bipalpebral – Heridas abrasivas	CCO derecho	No qx-reducción cerrada
13	19	F	La Paz	Accidente en moto	– Heridas lacerantes – Edema en tercio medio facial	CCO derecho	No qx-reducción cerrada
14	18	F	Cumbres de Curumo	Accidente en moto	Pérdida de proyección cigomática anteroposterior y transversal	CCO derecho + arco cigomático + pared anterolateral y posterolateral derecha	No qx-reducción cerrada
15	22	M	El Valle	Agresión física	– Signo de Sturla – Hiposfagma – Edema y equimosis bipalpebral	CCO izquierdo	No qx-reducción cerrada

Continúa la Tabla 2: Datos recolectados.

Núm. de paciente	Edad (años)	Sexo	Procedencia	Etiología	Signos y síntomas	Región fracturada	Tratamiento
16	46	F	Distrito Capital	Agresión física	– Edema y equimosis periorbitaria – Signo de Row – Signo de Sturla – Parestesia en región infraorbitaria – Trismus – Herida lacerante en región frontocigomática	CCO izquierdo + arco cigomático	Qx-reducción abierta
17	52	M	El Valle	Agresión física	– Edema y equimosis periorbitaria – Signo de Row – Signo de Sturla – Parestesia en región infraorbitaria	CCO izquierdo + piso de órbita + arco cigomático	Qx-reducción abierta + malla en piso de órbita
18	36	M	La Vega	Accidente en moto	– Edema y equimosis periorbitaria – Signo de Row – Parestesia región infraorbitaria	CCO izquierdo	No qx-reducción cerrada
19	22	M	23 de Enero	Accidente en moto	– <i>Floating</i> maxilar + cambio en la oclusión – Crepitantes y movilidad de segmentos óseos en dorso nasal – Epistaxis	Le Fort II	Qx-reducción abierta
20	31	M	El Valle	Trauma contuso-accidente deportivo	– Edema y equimosis periorbitaria – Signo de Row – Parestesia en región infraorbitaria	CCO derecho	No qx-reducción cerrada
21	36	F	El Valle	Agresión física	– Obstrucción nasal en narina derecha – Depresión en región cigomática izquierda	CCO izquierdo	Qx-reducción abierta
22	15	F	Ocumare del Tuy	Accidente en moto	– Diplopía – Hiposfagma – Trismus – Aumento de volumen	CCO derecho + piso de órbita	Qx-reducción abierta
23	20	M	La Candelaria	Accidente en moto	– Epistaxis – Trismus – Edema y equimosis periorbitaria – Hiposfagma	CCO izquierdo	No qx-reducción cerrada
24	37	M	Caricuao	Accidente en moto	– Edema y equimosis periorbitaria – Signo de Row – Signo de Sturla – Parestesia en región infraorbitaria – Distopía ocular – Diplopía	CCO izquierdo	Qx-reducción abierta
25	36	M	Río Chico	Accidente deportivo	– Edema y equimosis periorbitaria – Signo de Row – Signo de Sturla – Parestesia infraorbitaria	CCO izquierdo	No qx-reducción cerrada
26	38	F	Santa Mónica	Agresión física	– Parestesia – Signo de Row – Signo de Sturla	CCO izquierdo	No qx-reducción cerrada

CCO = complejo cigomático-orbitario. F =femenino. M = masculino. NOE = complejo naso-orbito-etmoidal. Qx = tratamiento quirúrgico.

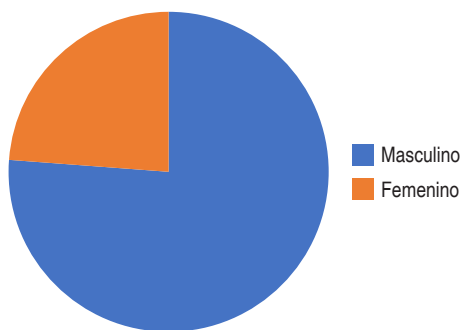


Figura 1: División por sexo.

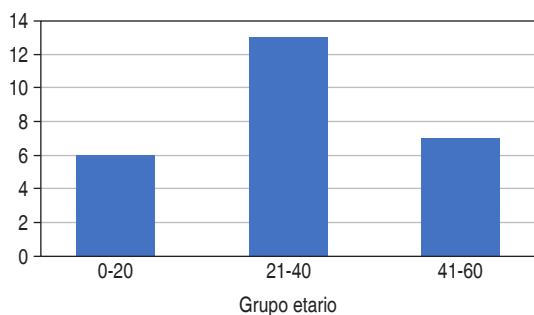


Figura 2: División por grupo etario.

fracturas maxilares, fracturas de complejo cigomático orbitario y fracturas NOE.

Los pacientes fueron evaluados de acuerdo con los síntomas clínicos. Las radiografías usadas fueron la toma de Waters, lateral de cara o TC. La recolección de datos se hizo mediante una ficha previamente elaborada, con información necesaria para la investigación.

La división se hizo de acuerdo con el sexo, la edad y la etiología (accidentes de automóvil, motocicleta, deportivos o laborales, caídas). Después se completó un formulario de evaluación que consistió en los temas que se muestran en la *Tabla 1*.

Los datos obtenidos fueron clasificados en una tabla para su análisis estadístico descriptivo (*Tabla 2*).

### RESULTADOS

Luego de aplicar los criterios de inclusión y exclusión, se obtuvo un total de 26 historias clínicas, de las cuales 20 fueron pacientes masculinos y seis femeninos (*Figura 1*).

Se clasificó a los pacientes por grupos etarios, de la siguiente forma: de 0 a 20 años un total de seis pacientes afectados; de 21 a 40 años, 13 pacientes; de 41 a 60 años, siete pacientes (*Figura 2*).

En cuanto a la etiología, se refleja que, de los 26 casos, 14 fueron por accidentes en motocicleta, seis por agresión

física, dos por caída de altura, dos por lesión deportiva, uno por arrollamiento y uno por accidente de tránsito en vehículo liviano (*Figura 3*).

Los signos y síntomas más comunes fueron edema y equimosis periorbitaria, en 17 casos, seguidos de parestesia en región infraorbitaria, en 11 casos, y signo de Sturla, en 11 casos; además, se registraron signo de Row (9), distopía ocular (3), diplopía (3), trismus (3), cambios en la oclusión (2), *floating* maxilar positivo (2), epistaxis (2) y laceraciones o heridas asociadas a tercio medio facial (6) (*Figura 4*).

La región anatómica más afectada fue el complejo cigomático-orbitario, con 22 pacientes; además, tres presentaron fracturas maxilares y se encontró sólo un paciente con fractura NOE (*Figura 5*).

En cuanto al tratamiento, la reducción cerrada no quirúrgica se realizó en 14 pacientes, mientras que el tratamiento quirúrgico con reducción abierta se realizó en 12 pacientes (*Figura 6*).

### DISCUSIÓN

Udeabor y su equipo<sup>6</sup> consideran que los huesos faciales, especialmente del tercio medio facial, se fracturan más fácil-

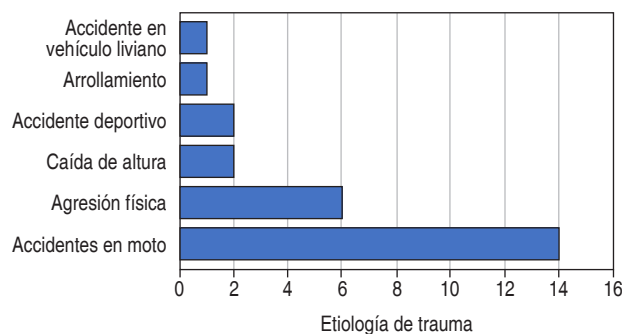


Figura 3: División por factor etiológico.

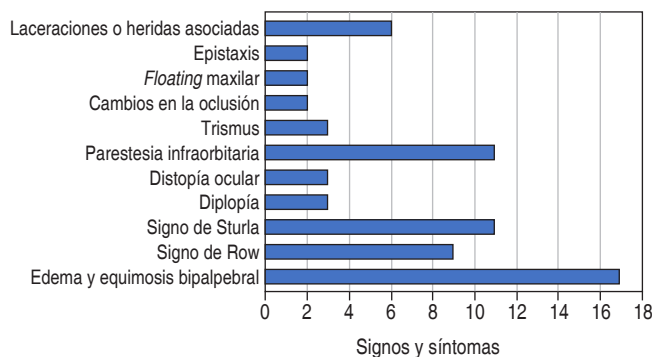


Figura 4: División de signos y síntomas.

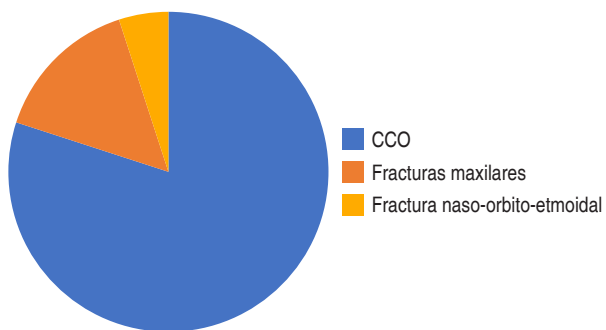


Figura 5: Región anatómica.  
CCO = complejo cigomático orbitario.

mente que otros huesos del cuerpo, ya que son frágiles y se mantienen unidos a través de suturas que ceden con facilidad a un mínimo trauma. Cornelius y su equipo<sup>7</sup> agregan que el esqueleto facial se compone de múltiples huesos, pares e impares, que se articulan por medio de suturas fijas. El marco general se subdivide en grandes regiones topográficas con predisposición a fracturas típicas. Liu y su equipo<sup>8</sup> resaltan que el maxilar compone la mayor parte del tercio medio, por lo que su restauración desempeña un papel central en procedimientos reconstructivos de la zona.

Los resultados obtenidos coinciden con la literatura consultada y con trabajos elaborados anteriormente.<sup>3-10</sup> Las fracturas del tercio medio facial son las más frecuentes de la región. La etilogía de estos padecimientos es diversa, por lo que su clasificación por edad, sexo y agente causal es importante para su manejo. La mayoría de las fracturas del tercio medio facial corresponde a fracturas de trazo unilateral, pudiendo presentarse en forma combinada con el tercio inferior o con el tercio superior facial. El sexo masculino es el mayormente afectado (76%); la edad de mayor incidencia es entre los 21 y 40 años, lo que coincide con lo expuesto en la literatura consultada.<sup>3-10</sup>

Los accidentes de tránsito son la principal causa de estas fracturas; le siguen las agresiones físicas, que pueden ser ocasionadas por un objeto contuso. Éstas son causas que van en aumento, como consecuencia de la violencia en la que actualmente vivimos. En el presente estudio, la causa más común de las fracturas de tercio medio fueron los accidentes en vehículo tipo motocicleta, representando el 53% del total de la muestra; las agresiones físicas se ubican en el segundo lugar, con un 23%, las cuales generalmente ocurrieron en disputas interpersonales.

El tercio mediofacial está construido por pilares verticales que proporcionan protección de las fuerzas dirigidas principalmente de forma vertical. Estos incluyen el nasofrontal, cigomaticomaxilar y pterigomaxilar. Además, estos pilares se apoyan de la barra horizontal del contrafuerte supraorbitario o frontal, rines infraorbitarios y los arcos cigomáticos. Contra-

rio a las afirmaciones de la falta de contrafuertes en la región sagital, en esta zona existe el apoyo, por débil que sea, de las paredes del maxilar, la pared lateral nasal y el tabique nasal. Es evidente que estos contrafuertes, por ser más débiles, toleran pobremente las fuerzas dirigidas lateralmente. Este marco se traduce en pocos sitios anatómicos de debilidad, lo que resulta en patrones bastante predecibles de fractura.

Las fracturas cigomáticas son comunes en los traumatismos faciales; como en el caso de otras fracturas faciales, ocurren principalmente en hombres en su tercera década de vida. Estas fracturas ocurren principalmente como resultado de agresiones (35.6%) o colisiones de vehículos de motor (20.7%), con una edad media de 37.8 años (mayor que en otras revisiones). La incidencia anatómica encontrada fue: piso orbitario derecho (37.3%) y suelo orbitario izquierdo (34.9%); complejo cigomático-maxilar (ZMC, por sus siglas en inglés) izquierdo (34.4%) y ZMC derecho (24.5%); arco derecho (7.9%) y arco izquierdo (6.7%); 4.8% se clasificaron como fracturas panfaciales.<sup>2</sup>

La fractura Le Fort I describe un patrón de fuerza dirigida por encima de los dientes superiores, lo que produce un maxilar flotante. La fractura Le Fort II resulta de una fuerza pronunciada a nivel del hueso nasal, causando movilidad de la zona central de la cara a través de las órbitas y de la región del tercio medio facial. El patrón de fractura Le Fort tipo III es consecuencia de una fuerza producida en el plano orbital, lo que ocasiona una disyunción craneofacial, también conocida como la separación de todo el tercio medio facial del esqueleto del cráneo.<sup>4</sup> Las fractura NOE representan el 5% de las fracturas faciales. Son poco frecuentes en la población pediátrica (1-8% de todas las fracturas craneofaciales).

Según Wei,<sup>10</sup> el complejo NOE tiene una delicada estructura anatómica tridimensional. Los fundamentos de la reparación quirúrgica incluyen la intervención quirúrgica temprana, la exposición amplia, la reducción anatómica ósea cuidadosa y la fijación interna rígida. Se debe dar especial atención al tendón cantal medial, ya que su fijación es imprescindible para obtener resultados estéticos óptimos.

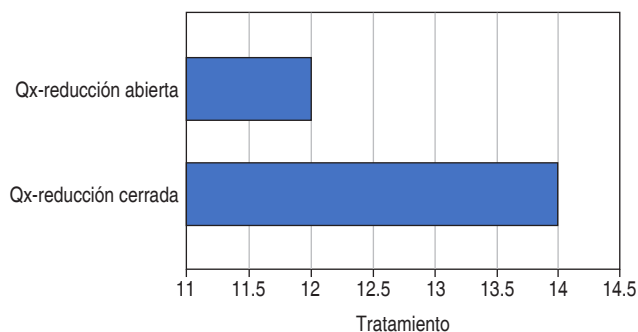


Figura 6: Tratamiento.  
Qx = tratamiento quirúrgico.

En este estudio, las fracturas del complejo cigomático-orbitario fueron las fracturas más comunes, con 84% de los casos, seguidas de las fracturas maxilares, incluyendo fracturas Le Fort I y Le Fort II, con 11.5%; sólo 3% presentó fracturas NOE. Estos resultados coinciden con los obtenidos en estudios previos,<sup>3-10</sup> siendo los trazos unilaterales los patrones de fractura más frecuentes.

En cuanto a los signos y síntomas, las fracturas del complejo cigomático-orbitario presentaron regularmente edema y equimosis periorbitaria asociada al lado facial afectado. Este signo se observó en 65% de los casos. El síntoma más característico asociado a estas fracturas fue parestesia en la región infraorbitaria, con 42%. Además, los pacientes presentaron de forma relevante una falta de proyección anteroposterior del cuerpo del hueso cigomático, en el punto Zyglion. Dicho signo es denominado signo de Sturla, el cual se observó en 42%. El signo de Row, el cual representa una equimosis subconjuntival, se observó 34%. Los signos asociados a las fracturas maxilares fueron el *floating* maxilar y los cambios en los patrones oculares. Con las fracturas NOE se observó epistaxis y crepitantes óseos a la palpación bimanual en la región nasofrontal.

En cuanto al tratamiento, las fracturas del complejo cigomático-orbitario, al no presentar en su mayoría un desplazamiento severo, fueron tratadas con un manejo no quirúrgico, realizando reducción cerrada en el 53% de los casos, con resultados óptimos. La principal razón para no tratar quirúrgicamente estas fracturas fue la ausencia de compromiso funcional y estético. Otra consideración importante es el grado de visión en el ojo no afectado. El daño visceral y neurológico siempre tiene precedencia sobre una fractura del hueso facial. Aunque el riesgo para la visión asociado con la reparación de una fractura cigomática es bajo (< 1%), puede ser imprudente correr el riesgo de afectar la visión en el ojo no afectado.

## CONCLUSIÓN

En las fracturas de trazo unilateral, el complejo cigomático-maxilar es el más afectado. En las fracturas de trazo bilateral, la fractura Le Fort II es la de mayor incidencia. El diagnóstico clínico depende de la estructura ósea afectada y se confirma mediante los estudios radiológicos respectivos, los cuales ayudan también a la elección del material de osteosíntesis. En muchas ocasiones, el manejo de estos pacientes se debe hacer en conjunto con neurocirugía y oftalmología, debido al compromiso anatómico y a la intensidad y localización del traumatismo. Se debe actuar en forma oportuna para evitar secuelas y complicaciones.

Las fracturas desplazadas del cigoma causan deformidades evidentes del tercio medio facial relacionadas con la proyección de la eminencia malar, la proyección lateral del arco y la posición del globo ocular, que pueden afectar la visión. Por

estas razones, el diagnóstico y el tratamiento adecuados son importantes para el resultado funcional y cosmético de los pacientes con traumatismos faciales. En cuanto al tratamiento de estas fracturas, se debe considerar el interés del paciente, tomando en cuenta su edad e historial médico. Si, después de haber sido informado sobre los riesgos y beneficios de la cirugía o la observación, el paciente elige la cirugía, se puede abordar la decisión sobre cómo y cuándo realizarla.<sup>2</sup>

Podemos concluir que las fracturas del tercio medio facial son las más frecuentes de la región facial y que su diagnóstico clínico dependerá de la estructura ósea afectada. Debemos actuar oportunamente para evitar las secuelas y complicaciones propias de estas fracturas. Los accidentes de tránsito son la causa más frecuente y va en aumento. Se requiere de protocolos de prevención y campañas para informar a los conductores sobre los elementos de seguridad necesarios para evitar o disminuir la incidencia de estos accidentes en nuestra población.

## REFERENCIAS

- Miloro M, Ghali GE, Larsen PE, Waite P, eds. Peterson's principles of oral and maxillofacial surgery. 4th ed. Cham: Springer; 2022. Chapters: 22-25.
- Fonseca RJ. Oral and maxillofacial surgery. 3rd ed. St. Louis (MO): Saunders; 2017. Vol. 2, Cap. 10.
- Avello Canisto F. Fracturas del tercio medio facial: experiencia en el Hospital Nacional Dos de Mayo, 1999 - 2009. An Fac Med [Internet]. 2013; 74 (2): 123-128. Disponible en: [http://www.scielo.org.pe/scielo.php?script=sci\\_arttext&pid=S1025-55832013000200007&lng=es](http://www.scielo.org.pe/scielo.php?script=sci_arttext&pid=S1025-55832013000200007&lng=es)
- Avello F, Avello A. Nueva clasificación de las fracturas de trazo unilateral del tercio medio facial. An Fac med. 2007; 68 (1): 75-79.
- Morales-Navarro D. Fracturas del tercio medio facial [revisión]. Rev Cubana Estomatol. 2018; 55 (1): 42-58.
- Udeabor S, Akinmoladun VI, Olusanya A, Obiechina A. Pattern of midface trauma with associated concomitant injuries in a nigerian referral centre. Niger J Surg. 2014; 20 (1): 26-29.
- Cornelius CP, Audigé L, Kunz C, Buitrago-Téllez CH, Rudderman R, Prein J. The comprehensive AOCMF classification system: midface fractures - level 3 tutorial. Craniomaxillofac Trauma Reconstr. 2014; 7 (Suppl 1): S068-S091.
- Liu Y, Ma Q, Zhao J, Tian L, Bai S, Liu B et al. A comprehensive strategy for reconstruction of a missing midface. Plast Reconstr Surg Glob Open. 2015; 3 (7): e446.
- Llorente Pendás S, Torre Iturraspe A, Junquera LM, de Vicente Rodríguez CJ, García-Rozado A, García Marín F et al. Protocolos clínicos de la Sociedad Española de Cirugía Oral y Maxilofacial. Capítulo 14: Fracturas del tercio medio facial [Internet]. Madrid: SECOM-CyC; 2009. Disponible en: <https://www.secomcy.org/wp-content/uploads/2014/01/cap14.pdf>
- Wei JJ, Tang ZL, Liu L, Liao XJ, Yu YB, Jing W. The management of naso-orbital-ethmoid (NOE) fractures. Chin J Traumatol. 2015; 18 (5): 296-301. doi: 10.1016/j.cjtee.2015.07.006.

### Correspondencia:

Dianis Sinai Adrian Marchena

E-mail: [oddianisadrian@gmail.com](mailto:oddianisadrian@gmail.com)