



Octubre - Diciembre 2025
Vol. 5, núm. 4 / pp. 122-133

Propuesta integral para el diagnóstico y tratamiento del síndrome de envejecimiento orofacial prematuro (SEOP)

Comprehensive proposal for the diagnosis and treatment of Premature Orofacial Aging Syndrome (POAS)

Alfonso Venturelli,* Reginaldo Migliorança,‡ Alejandro Venturelli§

Palabras clave:

edentulismo total, síndrome de envejecimiento orofacial prematuro, implantes cigomáticos, implantes yuxtaóseos, rehabilitación bucal y maxilofacial, salud pública.

Keywords:

total edentulism, syndrome of premature orofacial aging, zygomatic implants, juxta-ossseous implants, oral and maxillofacial rehabilitation, public health.

* Odontólogo, Médico, Cirujano Maxilofacial, Doctor en Odontología. Jefe del Área de Cirugía Bucocomaxilofacial del Hospital Pirovano. Director del Centro Médico Odontológico Venturelli, Buenos Aires, Argentina.

‡ Odontólogo, Magíster en Implantología por el CPO São Leopoldo Mandic; Coordinador del curso de especialización en Implantología de la ABO-Campinas-FAMOSP, Brasil.

§ Odontólogo, Cirujano Maxilofacial, Ortodoncista. Cirujano Bucocomaxilofacial del Hospital Pirovano, Buenos Aires, Argentina.

Recibido: 21/04/2025

Aceptado: 07/07/2025

doi: 10.35366/122822

RESUMEN

Este artículo propone una caracterización diagnóstica clara del síndrome de envejecimiento orofacial prematuro (SEOP) como entidad clínica diferenciada, vinculada a modificaciones en la morfología facial, el colapso funcional y el deterioro emocional que sufren dichos pacientes. A partir de una revisión crítica de la literatura y de la experiencia clínica interdisciplinaria, se plantean estrategias terapéuticas basadas en cirugía maxilofacial reconstructiva, implantología cigomática convencional, cigomática exteriorizada, implantes yuxtaóseos personalizados y rehabilitación bucomaxilofacial y protésica integral. Se incluye además una discusión sobre el impacto del SEOP en la salud pública y la necesidad de su inclusión en protocolos diagnósticos y programas de atención integral. Este trabajo propone un cambio de paradigma que reposiciona al edentulismo total no sólo como un estado protésico sino como una condición patológica compleja, tratable y prevenible desde una mirada interdisciplinaria. Se trata de un cambio que puede repercutir en la consideración del SEOP en salud pública y en la necesidad de su inclusión en protocolos de atención integral.

ABSTRACT

This article proposes a clear diagnostic characterization of the Premature Orofacial Aging Syndrome (POAS) as a distinct clinical entity, associated with changes in facial morphology, functional collapse, and emotional deterioration in affected patients. Based on a critical review of the literature and interdisciplinary clinical experience, therapeutic strategies are outlined, including reconstructive maxillofacial surgery, conventional zygomatic implantology, exteriorized zygomatic implants, personalized juxta-ossseous implants, and comprehensive oral and maxillofacial rehabilitation. The article also discusses the public health implications of POAS and the need for its inclusion in diagnostic protocols and comprehensive care programs. This work advocates for a paradigm shift, repositioning total edentulism not merely as a prosthetic condition but as a complex pathological state that is both treatable and preventable through an interdisciplinary approach. Such a shift could significantly impact the consideration of SEOP in public health policy and clinical practice.

INTRODUCCIÓN

El edentulismo total ha sido, históricamente, una de las condiciones más prevalentes en adultos mayores, interpretado durante décadas como una consecuencia «natural» del envejecimiento.¹ Esta concepción ha desestimado el verdadero impacto funcional, estético y emocional que conlleva la pérdida total dentaria, limitando la búsqueda de soluciones clínicas integrales.^{2,3}

En las últimas décadas, los avances en cirugía maxilofacial, implantología y estética facial han permitido reconsiderar el edentulismo total no como un desenlace inevitable, sino como una condición tratable.^{4,5} En este contexto, se desarrolló y publicó el concepto del síndrome de envejecimiento orofacial prematuro (SEOP),⁶ una propuesta diagnóstica que define un patrón clínico de envejecimiento acelerado del rostro en pacientes edéntulos que

Citar como: Venturelli A, Migliorança R, Venturelli A. Propuesta integral para el diagnóstico y tratamiento del síndrome de envejecimiento orofacial prematuro (SEOP). *Lat Am J Oral Maxillofac Surg.* 2025; 5 (4): 122-133. <https://dx.doi.org/10.35366/122822>



excede el envejecimiento fisiológico y requiere abordajes interdisciplinarios.

El presente artículo tiene como propósito reforzar el sustento clínico y terapéutico del SEOP, aportando un modelo de intervención integral basado en la experiencia quirúrgica del equipo, con énfasis en la rehabilitación implantosoportada y las estrategias estéticas complementarias.

DIAGNÓSTICO CLÍNICO Y CARACTERIZACIÓN DEL SEOP

El SEOP⁶ se presenta como una condición clínica compleja y multifactorial, consecuencia del edentulismo total avanzado, que excede los signos normales del envejecimiento cronológico. Se caracteriza por una combinación de alteraciones morfofuncionales, estéticas y psicosociales que impactan significativamente en la calidad de vida de los pacientes (*Tabla 1*).

Desde un punto de vista diagnóstico, los pacientes con SEOP pueden presentar uno o varios de los siguientes signos clínicos:

1. Retrognasia maxilar evidente en perfil.
2. Aplanamiento del tercio medio con colapso labiomalar.
3. Surcos nasogenianos y labiomentonianos marcados, incluso en sonrisa.
4. Punta nasal descendida.
5. Falta de soporte labial pese a la presencia de prótesis convencionales.
6. Sonrisa envejecida, forzada o limitada.
7. Expresión facial disfuncional y desarmonía.
8. Ausencia de delimitación mandibular y cuello difuso.
9. Reabsorción progresiva del hueso alveolar.
10. Pérdida del soporte de los tejidos blandos del rostro.
11. Colapso del tercio medio e inferior facial.
12. Pérdida severa de la dimensión vertical.
13. Aplanamiento del perfil facial con rotación anterior del mentón.
14. Dificultades en la masticación, fonación, deglución y respiración.
15. Impacto emocional negativo, que puede incluir aislamiento social y disminución de la autoestima.⁷

Este patrón puede observarse incluso en pacientes jóvenes que han sufrido pérdida temprana de piezas dentarias o atrofia maxilares severas, y que han sido rehabilitados únicamente desde una perspectiva protética, sin una reconstrucción estructural adecuada del macizo facial. El resultado es una prótesis que «ocupa» el espacio edéntulo, pero no lo «reconstruye». La consecuencia no es solamente estética: el colapso funcional del tercio medio afecta la fonación, la masticación y, sobre todo, la autopercepción. La expresión facial se vuelve apagada, la sonrisa se retrae, y el paciente se desconecta de su imagen previa. En muchos casos, se establece un círculo vicioso de aislamiento social, depresión y retraimiento emocional, agra-

vado por la sensación de «haber sido rehabilitado», sin haber recuperado su identidad morfológica.

En muchos casos, se observan consecuencias sistémicas derivadas del compromiso funcional. Las limitaciones masticatorias generan dietas restrictivas y deficiencias nutricionales (vitaminas A, C, D, B12; minerales como calcio, hierro y folato), favoreciendo la aparición de trastornos digestivos y metabólicos.⁸ Asimismo, el colapso orofaríngeo y la retrusión mandibular pueden contribuir a la apnea obstructiva del sueño (SAOS).⁹ Esta evaluación permite establecer la diferencia entre el proceso de envejecimiento fisiológico y el patológico asociado al edentulismo crónico, lo cual resulta clave para indicar un tratamiento integral.

Las causas más frecuentes del edentulismo que lleva al desarrollo del SEOP incluyen caries avanzadas no tratadas, periodontitis crónica, traumatismos severos, patologías sistémicas (diabetes, osteoporosis) y enfermedades autoinmunes.^{2,3}

Este proceso incluye:

1. Historia médica y odontológica detallada.
2. Examen físico intra- y extraoral.
3. Evaluación funcional de masticación, deglución, fonación y respiración.
4. Registro fotográfico estandarizado.
5. Estudios imagenológicos CBCT (*Cone Beam Computed Tomography*), radiografías panorámicas, cefalometrías.

Aplicación de escalas validadas que cuantifican el impacto emocional y social, como GOHAI (*Geriatric Oral Health Assessment Index*) u OHIP-14 (*Oral Health Impact Profile*).^{4,5} Este enfoque tridimensional permite clasificar el grado de SEOP en leve, moderado o severo, y sirve de base para planificar estrategias terapéuticas escalonadas y personalizadas, según las necesidades funcionales, estéticas y emocionales del paciente. Desde una perspectiva estructural, los signos clínicos del SEOP pueden agruparse en cuatro dimensiones: ósea, muscular, funcional y psicosocial (*Tabla 2*). El reconocimiento del SEOP como entidad clínica diferenciada posibilita la planificación de tratamientos integrales que aborden no sólo el componente protésico, sino también la rehabilitación morfológica, funcional y emocional del paciente.

ABORDAJE TERAPÉUTICO INTEGRAL DEL SEOP

La rehabilitación de pacientes con atrofia ósea severa de los maxilares (clases V y VI de Cawood y Howell, caracterizadas por crestas óseas planas o deprimidas) representa un gran desafío clínico. En estos casos extremos, la altura y el grosor del hueso alveolar son insuficientes para colocar implantes endoóseos convencionales.¹⁰

Como mencionamos, el edentulismo total y la reabsorción ósea avanzada conllevan graves cambios faciales (por ejemplo, incremento de asimetría facial y disminución de la

Tabla 1: Criterios clínicos diagnósticos del síndrome de envejecimiento orofacial prematuro (SEOP).

Categoría	Signos y síntomas característicos
Anatómicos	Colapso del tercio inferior facial, pseudoprogmatismo mandibular, atrofia ósea
Funcionales	Disminución de la eficiencia masticatoria, disfagia, dislalia, apnea del sueño
Estéticos	Hundimiento de mejillas y labios, pliegues nasolabiales, pérdida de soporte labial
Psicosociales	Baja autoestima, aislamiento social, ansiedad, pérdida de calidad de vida

Tabla 2: Alteraciones asociadas al edentulismo total severo y su repercusión clínica.

Dominio	Alteraciones principales	Repercusiones clínicas
Óseo	Reabsorción alveolar, atrofia ósea severa, pseudoprogmatismo	Colapso facial, pérdida de dimensión vertical
Muscular	Hipotrofia, pérdida de tono masticatorio y facial	Ptosis, perfil senil, pérdida de soporte labial
Funcional	Disminución de la masticación, disfagia, apnea del sueño, dislalia	Malnutrición, reflujo, dificultad comunicacional
Psicosocial	Baja autoestima, ansiedad, aislamiento	Reducción de la calidad de vida, exclusión, deterioro emocional

convexidad del perfil) asociados al colapso de los tejidos de soporte. Por ello, restaurar a estos pacientes no sólo puede mejorar la función masticatoria sino también la estética facial y la calidad de vida (Figura 1).

Tradicionalmente, las opciones en atrofas severas incluían técnicas complejas como injertos óseos extensos, implantes cigomáticos en el maxilar o lateralización del nervio dentario en mandíbula. Sin embargo, tales abordajes conllevan morbilidad elevada, tiempos prolongados y riesgos significativos (por ejemplo, complicaciones neurovasculares o infecciones de injerto).

El tratamiento del SEOP requiere una estrategia multidisciplinaria y personalizada. El objetivo es restituir no sólo la función masticatoria, fonética y respiratoria, sino también la estética facial y el bienestar psicosocial del paciente. Para ello, se propone un modelo de intervención integral compuesto por tres pilares principales: cirugía maxilofacial reconstructiva, implantología avanzada y rehabilitación protésica personalizada (Figura 2).

Cirugía maxilofacial reconstructiva

En pacientes con colapso severo del tercio medio e inferior facial, se indica la realización de osteotomías como la Le Fort I, que permite avanzar el maxilar, recuperar soporte labial, mejorar la proyección nasal, restaurar la dimensión vertical facial y aumentar el caudal de la vía aérea superior (VAS). La proyección malar podría mejorar indirectamente, pero de manera habitual requiere procedimientos complementarios espe-

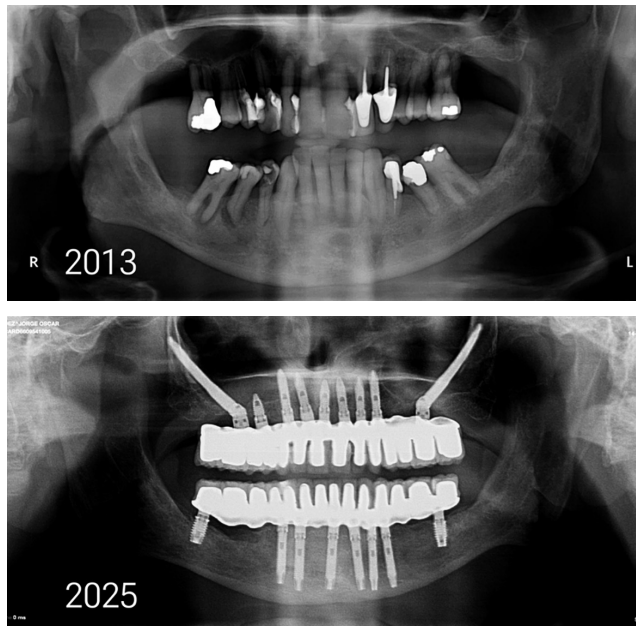


Figura 1: La destrucción progresiva del soporte periodontal favorece la reabsorción patológica de los rebordes, acelerando la atrofia severa de los maxilares y comprometiendo el volumen óseo disponible para la rehabilitación. La detección temprana y el abordaje oportuno de esta enfermedad resultan fundamentales para preservar el mayor stock óseo posible y facilitar estrategias terapéuticas más conservadoras y eficaces. El éxito y el fracaso deben comprenderse necesariamente en la etapa de seguimiento, donde se evalúa la salud y estabilidad de la rehabilitación.

cíficos. Esta técnica, combinada con la colocación simultánea de implantes cigomáticos, permite reducir el número de actos quirúrgicos y optimizar resultados funcionales y estéticos.^{6,11,12}

Además, en casos seleccionados, la cirugía ortognática puede incluir procedimientos de mentoplastia y segmentaciones alveolares que contribuyen a mejorar la armonía del perfil facial y la relación intermaxilar.

Implantología cigomática avanzada

En pacientes con atrofia severa del maxilar, los implantes cigomáticos permiten anclaje en el hueso malar, evitando la necesidad de injertos óseos. La técnica original de Brånemark, descrita en 2004, efectivamente proponía un recorrido intrasinusal del implante, atravesando el seno maxilar para anclarse en el hueso cigomático. Sin embargo, el aspecto más crucial de esta técnica no era tanto el trayecto a través del seno, sino la obtención de una estabilidad primaria mediante el anclaje bicortical o incluso cuadracortical del implante.¹³ Sucesivamente, surgieron modificaciones a la técnica de Brånemark de los implantes cigomáticos, principalmente para minimizar complicaciones asociadas al enfoque intrasinusal, como la sinusitis maxilar y la emergencia palatina de los implantes. Tal es el caso de la modificación propuesta por Stella y Warner en la que se despeja la membrana del seno maxilar, también denominada técnica del «sinus slot»; consiste en realizar una ranura en la pared lateral del seno maxilar para facilitar la colocación del implante cigomático.¹⁴

Una técnica destacada y ampliamente difundida es la técnica exteriorizada o técnica Migliorança,¹⁵ desarrollada por Migliorança en 2006. En contraste, la técnica exteriorizada se caracteriza por colocar los implantes cigomáticos externa-

mente al seno maxilar, en una posición protésica similar a los implantes convencionales ubicados en la región posterior del maxilar, lo que mejora significativamente el posicionamiento protésico y evita las complicaciones sinusales (Figura 3).

Esta metodología permite además una visualización completa durante la cirugía, favoreciendo un mejor anclaje óseo, que habitualmente alcanza entre 12 y 17 mm en el hueso cigomático, comparado con los 8 a 10 mm logrados con la técnica original intrasinusal. La simplicidad, reproducibilidad y menor invasividad de la técnica exteriorizada han sido factores determinantes para su aceptación global, transformándose en una opción quirúrgica fundamental en la rehabilitación protésica de pacientes con maxilas atróficas severas.¹⁶ Otras alternativas han demostrado ser seguras y efectivas a largo plazo, adaptando la colocación del implante según la anatomía

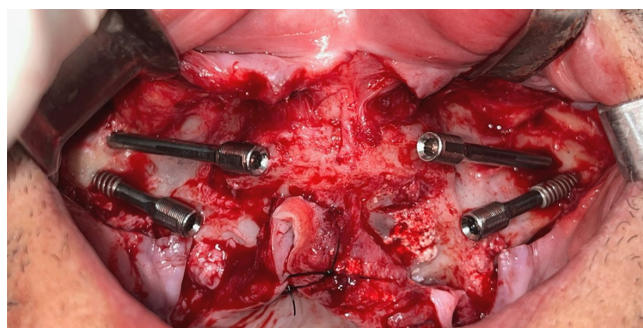


Figura 3: Técnica exteriorizada propuesta por Migliorança, la cual promueve un procedimiento menos invasivo, con mayor visibilidad intraoperatoria directa y reducción de complicaciones asociadas a la antróstomía o perforación del seno maxilar, anulando el riesgo de sinusitis.

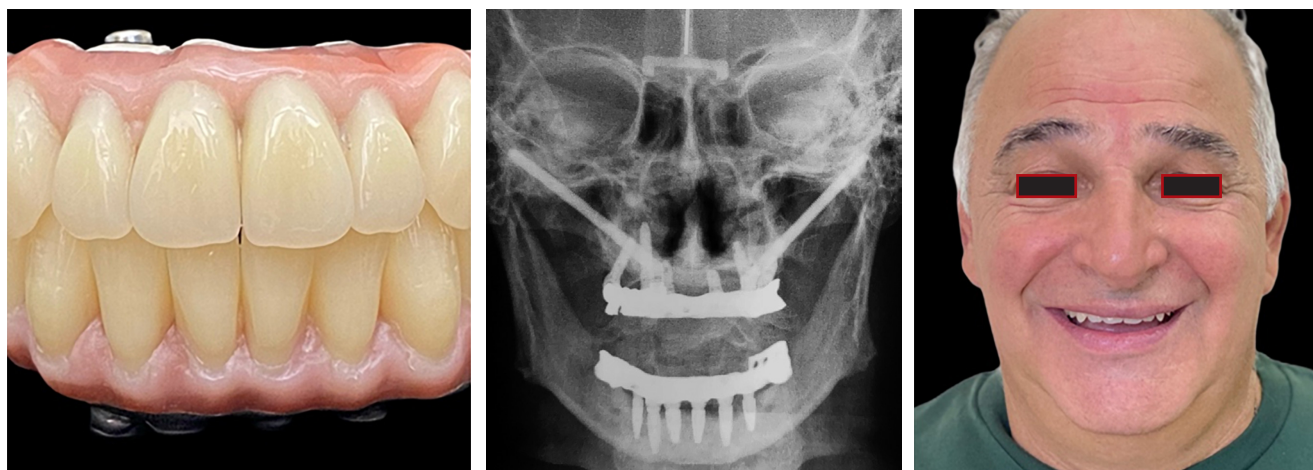


Figura 2: En la imagen se puede apreciar la rehabilitación protésica completa soportada por implantes cigomáticos y convencionales; la radiografía postoperatoria muestra la correcta posición de los implantes cigomáticos, y la fotografía del paciente sonriendo evidencia el resultado estético satisfactorio de la reconstrucción.

Tabla 3: Comparación de las técnicas cigomáticas.

Técnica	Trayectoria del implante	Emergencia protésica	Adaptación anatómica	Riesgo sinusal
Stella & Warner	Parcialmente intrasínusal	Bucal	Limitada	Reducido
Reginaldo Migliorança	Totalmente extrasínusal	Bucal	Alta	Eliminado
Carlos Aparicio (ZAGA)	Variable (0 a 4)	Crestal personalizada	Alta	Mínimo

Tabla 4: Comparación de abordajes quirúrgicos según condiciones clínicas del síndrome de envejecimiento orofacial prematuro (SEOP).

Técnica	Indicación principal	Ventajas	Consideraciones
Cigomáticos (técnica clásica)	Atrofia severa de maxilar sin necesidad de avance	Alta predictibilidad, anclaje en hueso basal	Posible exposición palatina
Exteriorizada de Migliorança	Requiere mejor acceso y profilaxis	Menor morbilidad, mejor acceso y ubicación	Se requiere entrenamiento quirúrgico
Le Fort I + cigomáticos simultáneos	Hipoplasia y retrognatismo maxilar con atrofia	Corrección esquelética y prótesis inmediata	Mayor complejidad quirúrgica
Implantes yuxtaóseos	Atrofia severa mandibular sin volumen óseo	Posibilidad de rehabilitación en casos extremos	Mayores costos y planificación específica

individual del paciente, variando desde un trayecto intrasínusal hasta completamente extrasínusal.

Este enfoque busca minimizar las complicaciones sinusales y optimizar la emergencia protésica¹⁵ (Tabla 3).

Implantes subperiósticos personalizados (implantes yuxtaóseos)

Esta técnica representa un recurso clave en el tratamiento del SEOP, especialmente cuando se requiere reposicionar el tercio medio sin alterar estructuras óseas mediante osteotomías. En pacientes con atrofia ósea extrema con contraindicación para técnicas convencionales o cuando la atrofia ósea impide una osteointegración predecible, ha resurgido el interés por los implantes yuxtaóseos personalizados, fabricados mediante impresión 3D.

El diseño y fabricación asistidos por computadora (CAD/CAM, por sus siglas en inglés) no sólo reproduce la forma del hueso sino que permite ubicar estratégicamente las zonas de anclaje y los pilares protésicos. El clínico puede elegir las áreas de mejor calidad ósea para colocar los tornillos de fijación y planificar la emergencia de los pilares protésicos en posiciones optimizadas. De este modo, se distribuyen adecuadamente las fuerzas oclusales y se posibilita una rehabilitación con prótesis fija similar a la de implantes convencionales. Incluso se ha reportado que estos implantes admiten protocolos de carga inmediata, dado que el armazón suele tener una esta-

bilidad primaria elevada al atornillarse sobre el hueso cortical remanente¹⁷ (Tabla 4).

En resumen, las nuevas tecnologías 3D han posibilitado que los implantes yuxtaóseos a medida sean una solución personalizada, precisa y menos invasiva para pacientes con gran pérdida ósea. Esto ha transformado un procedimiento antes empírico en una técnica reproducible y predecible, incrementando la confianza en su aplicación clínica.¹⁷⁻¹⁹

Para los casos resueltos por nosotros, la reconstrucción 3D de la tomografía, la planificación y el diseño de las guías e implantes, fueron realizados con el paquete de software Mimics Innovation Suite (Materialise, Bélgica).

La fabricación del implante subperióstico personalizado y de las guías quirúrgicas asociadas fue realizada en aleación de titanio grado 23 (Ti-6Al-4V ELI) mediante manufactura aditiva con tecnología láser. La impresora utilizada fue una Renishaw modelo AM400; las estructuras se fabricaron en capas de 40 micrones de espesor (RAOMED, Córdoba, Argentina). Después de la fabricación, las piezas fueron sometidas a un tratamiento térmico durante 20 horas; posteriormente recibieron procesos de desbaste y terminación, y finalmente fueron lavadas y esterilizadas. El implante subperióstico personalizado diseñado mediante este proceso fue el utilizado en el caso clínico que se presenta a continuación.

El caso que se ilustra presenta la necesidad de avanzar el maxilar para compensar la discrepancia sagital y, además, dificultad para colocar implantes cigomáticos por tener poco

espacio y anatomía desfavorable del hueso malar, muy delgado y de gran concavidad respecto a la delgada cresta residual. Se realizaron guías de perforación, osteotomía y fresado. Los implantes yuxtaóseos se diseñaron de manera tal que combinan osteosíntesis del avance maxilar y portadores de los pilares protésicos para la reconstrucción dentomaxilar.

Procedimientos de cirugía estética complementaria

En determinados casos, el reposicionamiento óseo debe complementarse con una cirugía de tejidos blandos que permita redistribuir los excedentes cutáneos, especialmente cuando el envejecimiento facial ha progresado por largos años sin soporte esquelético adecuado. En estos casos, pueden integrarse procedimientos complementarios como ritidectomía facial, rinoplastia o aplicación de biomateriales faciales (ácido hialurónico, toxina botulínica), que contribuyen a mejorar el resultado estético y psicológico global.

De los procedimientos complementarios, en nuestras prácticas, la ritidectomía es el más usado. Se trata de un procedimiento destinado a reducir los excesos de piel y rejuvenecer el rostro mediante el reposicionamiento de los tejidos faciales ptóticos, especialmente en el tercio inferior y región cervical. Esta intervención mejora la armonía del contorno facial y potencia los efectos funcionales y estéticos obtenidos mediante cirugía ósea y rehabilitación protésica. Este abordaje terapéutico integral ofrece una solución predecible y eficaz frente a los efectos avanzados del SEOP, restaurando tanto la función como la integridad facial y contribuyendo a la estabilidad emocional del paciente.

Rehabilitación protésica integrada al diseño estructural

La prótesis debe estar subordinada a la reconstrucción arquitectónica del macizo facial. En este sentido, el diseño debe considerar no sólo la oclusión, sino la proyección labial, el soporte de la comisura, el volumen malar, la línea de sonrisa, la estética labio-dentaria y la recuperación de la dimensión vertical perdida.²⁰

Una vez lograda la osteointegración, se procede a la carga protésica definitiva. En nuestro enfoque de rehabilitación protésica priorizamos la utilización de una barra rígida con componentes protésicos maquinados y revestidos con acrílico termocurado, un material que ofrece ventajas significativas en términos de resistencia y durabilidad, y la incorporación de dientes SR Phonares II de Ivoclar. Esta barra proporciona una base sólida y estable para la prótesis, asegurando una distribución uniforme de las fuerzas masticatorias y una adaptación precisa a la anatomía del paciente. Estudios han demostrado que el acrílico termocurado, como el Ivoclar Vivadent Triplex Hot, presenta una resistencia flexural superior, dando una mayor longevidad de la prótesis (Figura 2).

En todos los casos, el abordaje interdisciplinario entre cirujanos maxilofaciales y rehabilitadores protésicos se vuelve

imprescindible para garantizar resultados predecibles y estéticamente armónicos.

DISCUSIÓN CRÍTICA DE RESULTADOS CLÍNICOS Y REVISIÓN COMPARATIVA DE TÉCNICAS

El análisis de los resultados clínicos obtenidos a partir de la aplicación de tratamientos integrales en pacientes con diagnóstico de SEOP evidencia una notable mejoría funcional, estética y psicosocial. La combinación integrada de técnicas quirúrgicas avanzadas y una planificación protésica individualizada permiten no sólo revertir eficazmente la atrofia facial severa sino también restaurar integralmente la funcionalidad orofacial.

En nuestra experiencia, los pacientes tratados con la técnica de implantología cigomática exteriorizada según Migliorança, junto con rehabilitación inmediata a través de prótesis híbridas, han mostrado una elevada tasa de éxito clínico, una estabilidad protésica superior al 95% y una rápida reinserción social. Estos resultados coinciden con lo reportado por Hernández-Alfaro y colaboradores¹² y Migliorança y su equipo,¹⁵ quienes destacan la predictibilidad de la técnica exteriorizada frente a la tradicional intrasinal.

Por otro lado, los implantes yuxtaóseos personalizados emergen como una solución prometedora en pacientes con reabsorción mandibular extrema, donde alternativas tradicionales resultan inviables. Estos implantes personalizados, diseñados mediante planificación digital y tecnología CAD/CAM, han mostrado resultados preliminares alentadores, destacando estabilidad primaria inmediata y adaptación anatómica precisa.

Tal es el caso de la paciente femenina de 50 años, edéntula total desde los 27 años, quien consultó por alteración severa de la estética facial, dificultades masticatorias y sensación de envejecimiento prematuro. El examen clínico evidenció colapso del tercio inferior facial, pérdida de la dimensión vertical y signos avanzados de SEOP (Figura 4). La visión de perfil mostraba retrusión maxilar; incluso con prótesis, el rostro mostraba hundimiento de mejillas y surcos nasogenianos. Sin prótesis, se acentuaban la flacidez y la expresión facial senil. La tomografía volumétrica mostró atrofia maxilar severa con neumatización sinusal, y antecedentes de sinusitis crónica contraindicaron la colocación de implantes cigomáticos intrasinales.

Se decidió un abordaje combinado con osteotomía tipo Le Fort I, con avance maxilar de 10 mm, y colocación de implantes yuxtaóseos personalizados, planificados digitalmente con base en la anatomía remanente. Esta decisión quirúrgica se justificó por la precariedad volumétrica de los huesos malares, que impedía el anclaje bicortical cigomático, sumado a la contraindicación por patología sinusal crónica (Figuras 4 a 7). El procedimiento fue realizado bajo anestesia general, sin complicaciones, utilizando guías quirúrgicas. La cirugía concluyó con procedimiento complementario de ritidectomía (Figura 8).

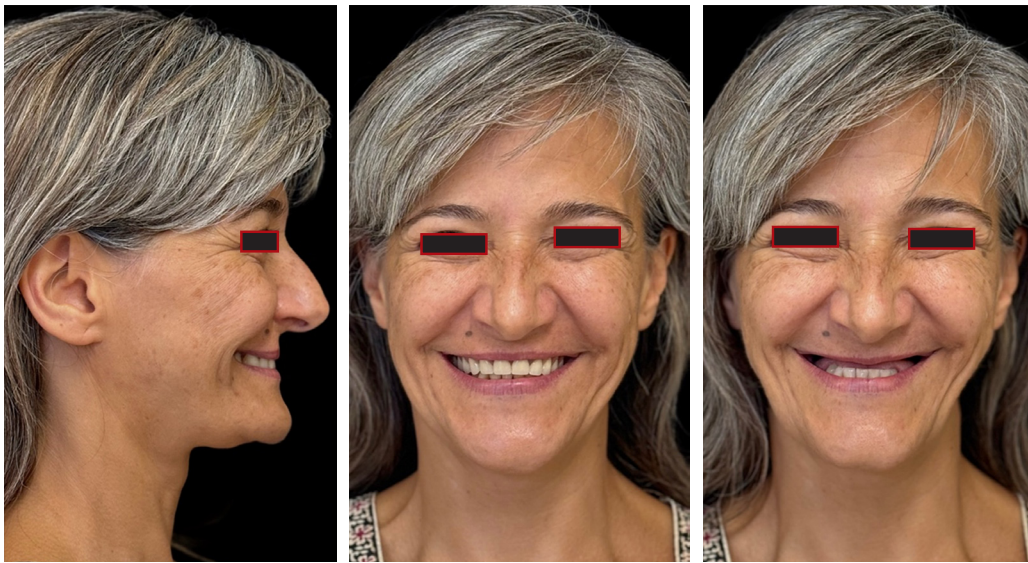

Figura 4: Fotografías clínicas preoperatorias en paciente con prótesis convencional. Vista de perfil con dentadura postiza en posición: se evidencia retrognatismo maxilar, pérdida de soporte labial y desproporción del tercio inferior facial. Vista frontal con prótesis: a pesar de la presencia de la dentadura, se observan pliegues periorales marcados, pérdida de tonicidad en mejillas y arrugas nasogenianas profundas. Vista frontal sin prótesis: se acentúa la flacidez de los tejidos blandos, el colapso del tercio inferior de la cara y la expresión facial senil, compatibles con signos avanzados del síndrome de envejecimiento orofacial prematuro (SEOP).

Se realizó carga diferida con prótesis fija atornillada con base en titanio y revestida con circonio. En el control a los seis meses, se observó recuperación del soporte labial, armonía de los tercios faciales y desaparición de los pliegues periorales (Figuras 9 y 10).

A los dos años, la estabilidad funcional y estética se mantuvo (Figura 11), con mejora significativa en la calidad de vida de la paciente y re inserción social exitosa.

La evidencia científica actual sobre el uso de implantes yuxtaóseos personalizados todavía se encuentra limitada a estudios de caso y revisiones sistemáticas de pequeña escala, lo cual subraya la necesidad de más estudios longitudinales prospectivos para validar su eficacia y seguridad a largo plazo.^{17,21} Esto no invalida su uso clínico, especialmente cuando se justifica por atrofia severa que imposibilitan otros abordajes, pero sí remarca la necesidad de generar mayor evidencia a través de estudios prospectivos controlados que evalúen su eficacia y seguridad a largo plazo.²²

En el plano estético, se observaron mejoras marcadas en la proyección labial, una reducción de pliegues nasogenianos y un perfil armónico del tercio inferior facial, lo cual ha sido evaluado mediante análisis fotográfico pre- y postoperatorio, así como el cuestionario de satisfacción basado en una escala de Likert de 5 puntos, una herramienta común para medir percepciones o actitudes de los pacientes.

No obstante, es importante mencionar que todas las técnicas consideradas requieren de equipos quirúrgicos experimentados, planificación tridimensional precisa y seguimiento postoperatorio riguroso. La selección de la técnica debe estar

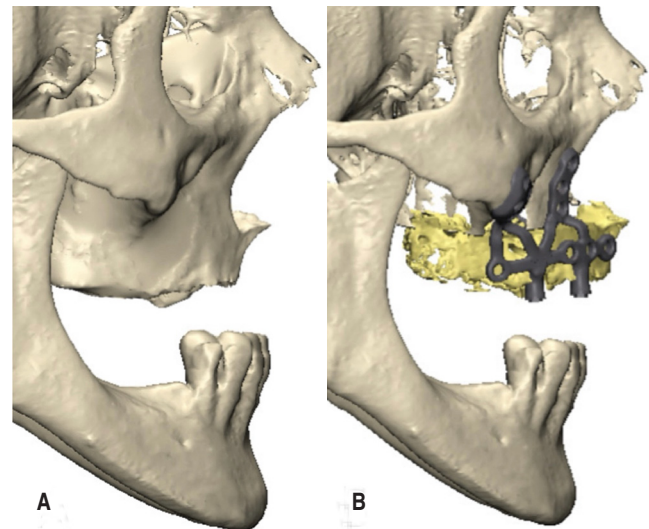


Figura 5: Planificación tridimensional para avance maxilar de 10 mm mediante osteotomía Le Fort I asistida por implante yuxtaóseo personalizado. A) Vista preoperatoria de la atrofia maxilar severa y retroposición maxilar. B) Simulación quirúrgica del implante yuxtaóseo diseñado para estabilizar la nueva posición maxilar en un solo tiempo operatorio.

basada en una evaluación diagnóstica integral, con criterios individualizados que consideren las condiciones anatómicas, expectativas del paciente y factores sistémicos.

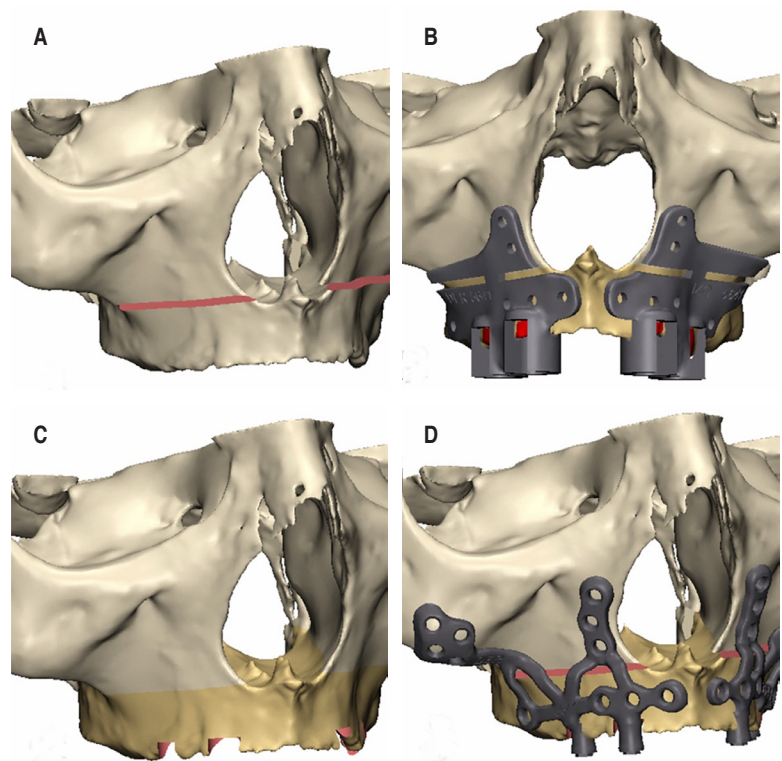


Figura 6:

Planificación tridimensional de cirugía ortognática combinada con implante yuxtaóseo personalizado.

- A)** Trazo prequirúrgico de osteotomía Le Fort I. **B)** Diseño virtual de la guía quirúrgica para osteotomía y fresado del lecho del pilar protésico del implante yuxtaóseo. **C)** Visualización de la cresta residual con el área definida para anclaje. **D)** Posicionamiento virtual del implante yuxtaóseo, integrando la fijación del avance maxilar de 10 mm y el soporte protésico planificado.

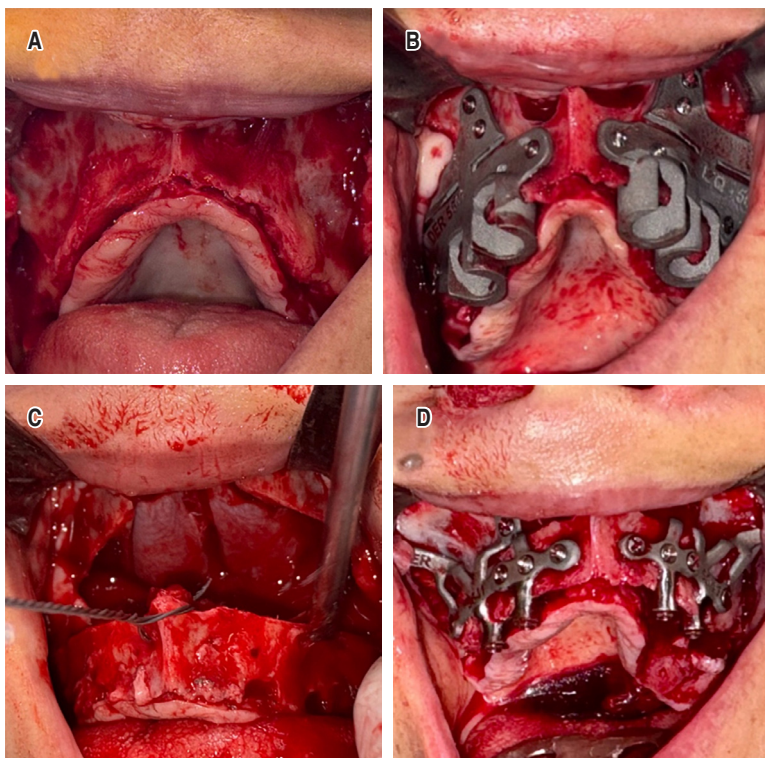


Figura 7:

Aplicación clínica intraoperatoria de cirugía Le Fort I asociada a implante yuxtaóseo. **A)** Abordaje quirúrgico al maxilar atrófico. **B)** Colocación precisa de la guía quirúrgica sobre el hueso remanente; los orificios coinciden con la futura fijación del implante. **C)** Ejecución del Down-fracture tras osteotomía Le Fort I y avance segmentario del maxilar. **D)** Adaptación final del implante yuxtaóseo, confirmando la correcta integración entre planificación virtual y ejecución clínica.

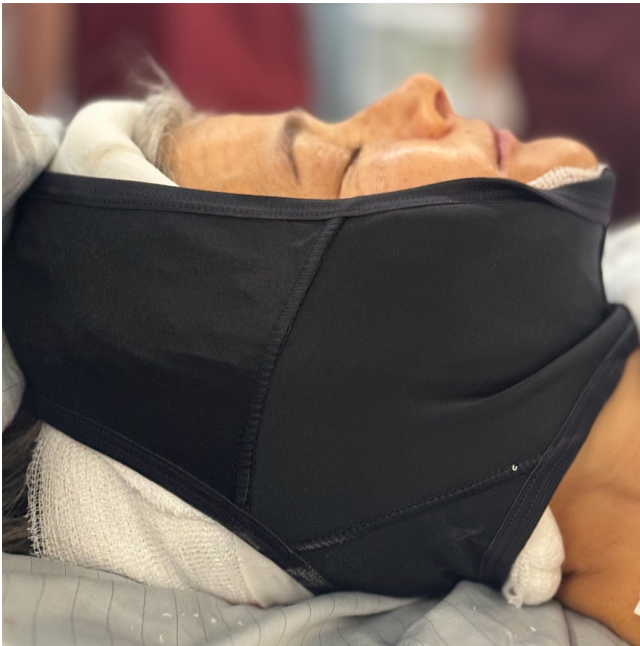

Figura 8: Resultado postoperatorio inmediato tras avance maxilar de 10 mm con implante subperióstico personalizado y ritidectomía complementaria. Nótese la restitución del ángulo nasolabial, con recuperación del soporte mediofacial en paciente desdentado total.

Estos resultados dispares resaltan la necesidad de establecer guías clínicas consensuadas para el abordaje del SEOP, así como la necesidad incluir esta entidad en los programas de formación especializada y cobertura de los sistemas de salud pública.

IMPPLICANCIAS PARA LA SALUD PÚBLICA

El reconocimiento del SEOP como una entidad clínica diferenciada tiene profundas implicaciones en el campo de la salud pública. Esta condición, actualmente subdiagnosticada y subtratada, compromete no sólo la salud bucal sino también la nutrición, la comunicación, la autoestima y la integración social de los adultos mayores. De este modo, su abordaje oportuno puede representar una intervención transformadora en términos de calidad de vida para este sector poblacional.

Desde una perspectiva de equidad sanitaria, es crucial que los sistemas de salud pública reconozcan el SEOP como una patología con un gran impacto funcional y emocional en quien lo padece. Esto permitiría incluir su diagnóstico en protocolos asistenciales y su tratamiento en los planes de cobertura, promoviendo el acceso universal a técnicas quirúrgicas y protésicas avanzadas que hoy están limitadas casi exclusivamente al ámbito privado.

Asimismo, un reconocimiento en este sentido podrá facilitar la integración del SEOP en campañas de prevención y diagnóstico precoz del edentulismo, mediante la articulación

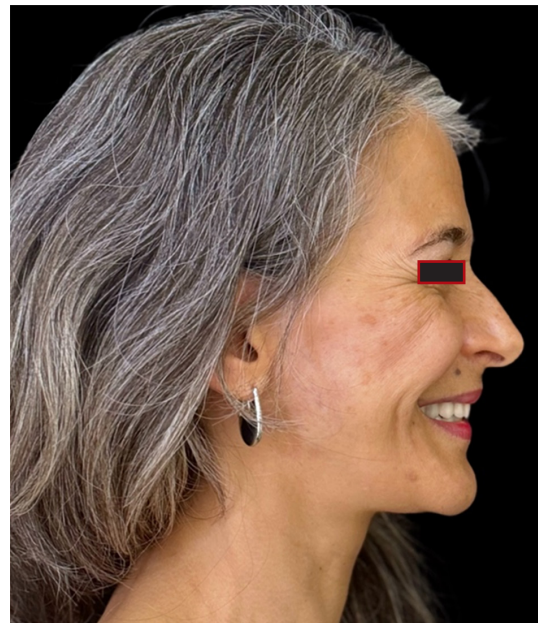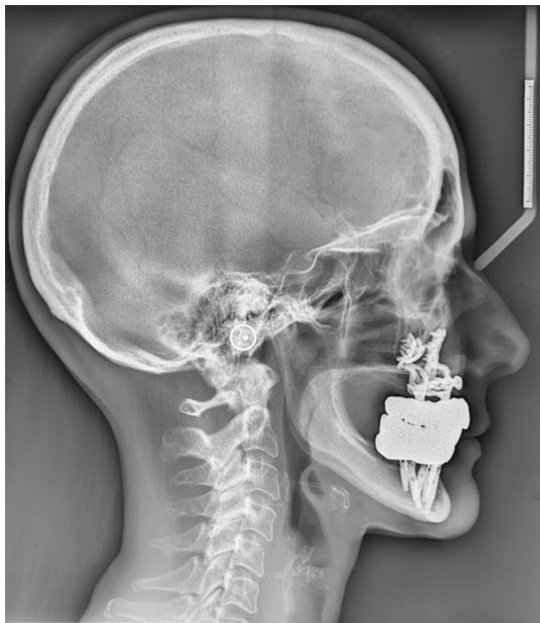


Figura 9: Resultados postoperatorios. Telerradiografía lateral postquirúrgica: se observa la correcta colocación de implantes y estructura subperióstica personalizada, así como la estabilidad del maxilar avanzado. Vista clínica de perfil: se aprecia una notable recuperación del soporte labial, la proyección cigomática y el contorno mandibular, con armonización del perfil facial, ausencia de caída de la punta de la nariz durante el gesto de sonrisa y restauración del eje estético nasogeniano.

de políticas intersectoriales que incluyan a profesionales de la salud, trabajadores sociales, educadores y formadores de políticas sanitarias. En este contexto, los programas CAI (centros de atención interdisciplinaria) representan una estrategia clave, al incluir diferentes especialidades médicas, odontológicas y de intervención social para abordar de manera integral problemas complejos como el SEOP (Tabla 5).

Del mismo modo, la implementación de diagnósticos integrados en APS (atención primaria de la salud) resulta fundamental para incorporar la evaluación del SEOP en los protocolos habituales de atención, garantizando su detección precoz y tratamiento oportuno dentro del sistema público de salud (Tabla 5).

La incorporación del SEOP como diagnóstico clínico en la práctica cotidiana permitiría estandarizar la atención de un amplio grupo de pacientes, visibilizar su sufrimiento y reducir el impacto social de una condición históricamente normalizada. Esta propuesta se alinea con los objetivos de salud bucal de la OMS al 2030, que incluyen el acceso equitativo a cuidados integrales y la promoción de envejecimientos saludables.

CONCLUSIONES Y RECOMENDACIONES FINALES

El síndrome de envejecimiento orofacial prematuro (SEOP) constituye una nueva entidad clínica que permite reinterpretar de manera integral las consecuencias del edentulismo total avanzado. A través de una mirada interdisciplinaria, este

artículo propuso criterios diagnósticos claros, estrategias terapéuticas avanzadas y acciones concretas desde la salud pública para atender una problemática históricamente invisibilizada.

El caso clínico presentado respalda la eficacia de técnicas como la implantología cigomática exteriorizada y los implantes yuxtaóseos personalizados, en el marco de un tratamiento quirúrgico y protésico integral. A pesar de la aún limitada literatura sobre técnicas yuxtaóseas, la evidencia clínica acumulada justifica su inclusión en el arsenal terapéutico en casos de atrofia ósea extrema.

Desde el punto de vista sanitario, reconocer al SEOP como síndrome permite intervenir precozmente, mejorar la calidad de vida de los pacientes y reducir costos derivados de tratamientos paliativos o complicaciones sistémicas. La implementación de protocolos diagnósticos, cobertura quirúrgica y programas de educación bucodental son clave para consolidar este cambio de paradigma.

Para finalizar, se enumera una serie de recomendaciones finales que se desprenden de lo aquí planteado:

1. Reconocer oficialmente el SEOP como una entidad clínica autónoma en el ámbito odontológico y maxilofacial para que pueda ser integrado en planes de salud pública y cobertura odontológica.
2. Incorporar el diagnóstico y tratamiento del SEOP en guías clínicas interdisciplinarias y protocolos asistenciales en atención primaria de la salud (APS).

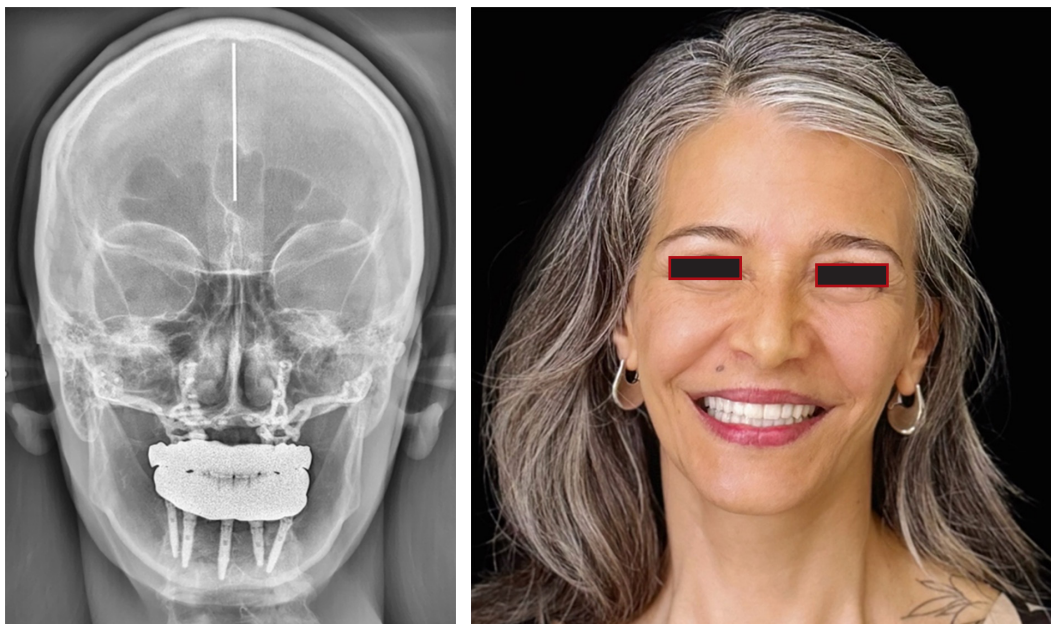


Figura 10: Resultados postoperatorios frontales. Telerradiografía postquirúrgica frontal: se confirma la simetría transversal, adecuada disposición de los implantes y restauración del volumen medio facial. Vista clínica frontal: la paciente presenta una expresión rejuvenecida, sonrisa armónica, recuperación del soporte labial y marcada mejoría en la tensión de los tejidos blandos periorales, sin pliegues faciales profundos.



Figura 11: Comparación pre- y postoperatoria en paciente con síndrome de envejecimiento orofacial prematuro (SEOP), tratada mediante avance maxilar de 10 mm con implante subperióstico personalizado y ritidectomía complementaria. **A)** Vistas de perfil en sonrisa: antes de la cirugía, se observa retrognasia maxilar, caída de la punta nasal y surcos marcados; tras el tratamiento, se aprecia armonización de los tercios faciales, restitución del soporte labiomalar y mejoría del ángulo nasolabial. **B)** Vistas frontales en sonrisa: se evidencia una notable reducción de los pliegues dinámicos, mejoría del tono cutáneo y una expresión rejuvenecida y vital.

Tabla 5: Impacto del síndrome de envejecimiento orofacial prematuro y oportunidades de acción en salud pública.

Dimensión afectada	Consecuencia principal	Recomendación sanitaria
Nutricional Psicosocial Estética y funcional Sistémica	Desnutrición, alteraciones metabólicas Aislamiento, depresión, baja autoestima Envejecimiento facial prematuro, disfunción Riesgos respiratorios, sarcopenia, fragilidad	Cobertura de rehabilitación masticatoria Acceso a terapias reconstructivas integrales Educación en salud bucodental y programas CAI Protocolos diagnósticos integrados en APS

APS = atención primaria de la salud. CAI = centro de atención interdisciplinaria.

3. Promover investigaciones clínicas y estudios multicéntricos que amplíen la evidencia científica sobre técnicas quirúrgicas de avance maxilar, implantes cigomáticos y yuxtaóseos personalizados en sistemas de salud pública.
4. Desarrollar campañas de concientización pública para la prevención del edentulismo total y el diagnóstico temprano del SEOP.
5. Integrar estrategias de apoyo psicológico y salud psicosocial en el tratamiento integral de pacientes afectados por el SEOP.

Este trabajo ha buscado no sólo ofrecer una herramienta diagnóstica y terapéutica, sino también abrir un nuevo campo de reflexión científicamente respaldado sobre el envejecimiento orofacial, con un enfoque profundamente humano y socialmente comprometido.

AGRADECIMIENTOS

Los autores desean expresar su agradecimiento al equipo quirúrgico compuesto por los doctores Edder Chamorro Florez, Luis Felipe García López, Leonardo Celis y Luciano Goldsman, cuya colaboración fue fundamental para la ejecución de los procedimientos quirúrgicos presentados. Asimismo, agradecemos el valioso aporte técnico y la fabricación de implantes personalizados realizados por la empresa RAOMED (Córdoba, Argentina).

REFERENCIAS

1. Petersen PE, Yamamoto T. Improving the oral health of older people: the approach of the WHO Global Oral Health Programme. *Community Dent Oral Epidemiol.* 2005; 33 (2): 81-92.
2. Douglass CW, Shih A, Ostry L. Will there be a need for complete dentures in the United States in 2020? *J Prosthet Dent.* 2002; 87 (1): 5-8.
3. Felton DA. Edentulism and comorbid factors. *J Prosthodont.* 2009; 18 (2): 88-96.
4. Att W, Stappert CF. Implant therapy in the edentulous jaw: treatment concepts for fixed prostheses. *Br Dent J.* 2006; 201 (3): 149-161.
5. Branemark PI, Grondahl K, Ohnrell LO, Nilsson P, Petruson B, Svensson B, et al. Zygoma fixture in the management of advanced atrophy of the maxilla: technique and long-term results. *Scand J Plast Reconstr Surg Hand Surg.* 2004; 38 (2): 70-85.
6. Venturelli A, Vera CO, Fonseca DM, et al. Síndrome de envejecimiento orofacial prematuro (SEOP): estrategias de diagnóstico y tratamiento. *Lat Am J Oral Maxillofac Surg.* 2024; 4 (4): 156-166.
7. Tyrovolas S, Koyanagi A, Kotsakis GA, et al. The association between edentulism and depression: a systematic review and meta-analysis. *J Affect Disord.* 2016; 205: 88-96.
8. Emami E, de Souza RF, Kabawat M, Feine JS. The impact of edentulism on oral and general health. *Int J Dent.* 2013; 2013: 498305.
9. Bucca C, Carossa S, Pivetti S, Brussino L, Grasso L, Preti G. Edentulism and worsening of obstructive sleep apnoea. *Lancet.* 2006; 367 (9511): 1981-1982.
10. Cawood JJ, Howell RA. A classification of the edentulous jaws. *Int J Oral Maxillofac Surg.* 1988; 17: 232-236.
11. Nocini PF, D'Agostino A, Chiarini L, Trevisiol L, Procacci P. Simultaneous Le Fort I osteotomy and zygomatic implants placement with delayed prosthetic rehabilitation. *J Craniofac Surg.* 2014; 25(3): 1021-1024.
12. Hernández-Alfaro F, Peiró-Guijarro MA, Martínez-Capdevila J, Mareque-Bueno J. Rehabilitation of the severely atrophic maxilla using Le Fort I maxillary advancement and simultaneous zygoma implant placement: a proof of concept. *Int J Oral Implantol (Berl).* 2019; 12 (3): 359-372.
13. Branemark PI, Grondahl K, Ohnrell O, Nilsson P, Petruson B, Svensson B, et al. Zygoma fixture in the management of advanced atrophy of the maxilla: technique and long-term results. *Scand J Plast Reconstr Surg Hand Surg.* 2004; 38: 70-85.
14. Stella JP, Warner MR. Sinus slot technique for simplification and improved orientation of zygomaticus dental implants: a technical note. *Int J Oral Maxillofac Implants.* 2000; 15 (6): 889-893.
15. Miglironça R, Ilg JP, Serrano AS, Souza RP, Zamperlini MS. Sinus exteriorization of the zygoma fixtures: a new surgical protocol. *Implant News.* 2006; 3: 30-35.
16. Aparicio C, Ouazzani W, Aparicio A, Fortes V, Muela R, Pascual A, et al. Extrasinus zygomatic implants: three year experience from a new surgical approach for patients with pronounced buccal concavities in the edentulous maxilla. *Clin Implant Dent Relat Res.* 2010; 12 (1): 55-61.
17. Cucchi A, Caricasulo R, Giancaspro G, et al. Custom-made subperiosteal implants in severely atrophic jaws: a systematic review. *J Cranio-Maxillofac Surg.* 2021; 49 (5): 412-422.
18. Herce-López J, Pingarrón MDC, Tofé-Povedano Á, García-Arana L, Espino-Segura-Illa M, Sieira-Gil R, et al. Customized subperiosteal implants for the rehabilitation of atrophic jaws: a consensus report and literature review. *Biomimetics (Basel).* 2024; 9 (1): 61.
19. Loginoff J, Majos A, Elgalal M. The evolution of custom subperiosteal implants for treatment of partial or complete edentulism in patients with severe alveolar ridge atrophy. *J Clin Med.* 2024; 13 (12): 3582.
20. Bedrossian E. Rehabilitation of the edentulous maxilla with the zygoma concept: a 10-year prospective study. *Int J Oral Maxillofac Implants.* 2010; 25 (6): 1213-1221.
21. Skomina L, Matichescu A, Bratu E, et al. CAD/CAM titanium subperiosteal implants for the rehabilitation of severely atrophic jaws: a review. *J Clin Med.* 2024; 13 (3): 745.
22. Anitua E, Eguia A, Staudigl C, Alkhraisat MH. Clinical performance of additively manufactured subperiosteal implants: a systematic review. *Int J Implant Dent.* 2024; 10 (1): 4.

Correspondencia:

Alfonso Venturelli

E-mail: alfonsoventurelli@gmail.com