

## Herida penetrante transcraneal

Raquel Ridruejo Sáez,\* Begoña Zalba Etayo,\* Jesús Aguas Valiente\*

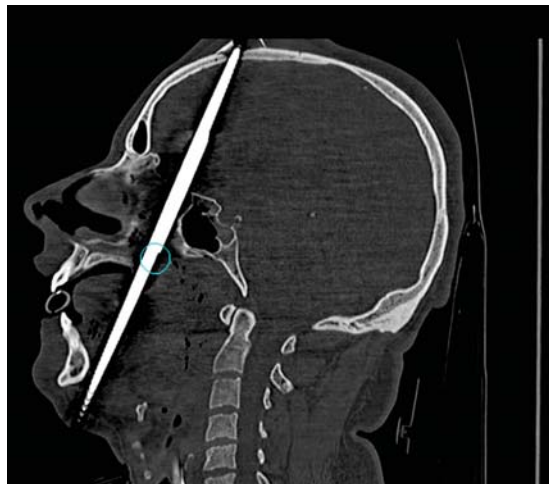


Figura 1.

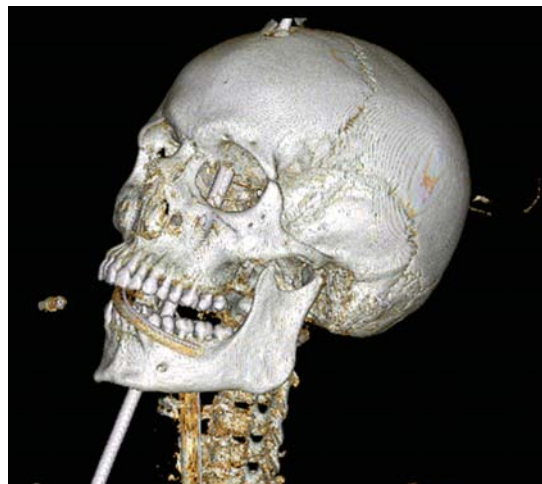


Figura 2.

Varón de 28 años sin antecedentes de interés, que sufrió un accidente mientras manipulaba un arpón de pesca submarina. El arma se disparó y produjo una herida penetrante con entrada en la región submandibular y trayectoria que atravesó la lengua, paladar duro, región posterior de las fosas nasales y se introdujo en el cerebro por vía transesfenoidal, con orificio de salida frontal y avulsión de fragmentos óseos (Figura 1). El dispositivo de apertura del arpón permaneció cerrado (Figura 2). No se apreciaban hemorragias, pero sí la perforación del seno longitudinal superior. Inicialmente, se encontraba consciente, con Glasgow 15. Fue intervenido de urgencia con extracción del arpón mediante craniectomía frontal, siguiendo su trayectoria de disparo para evitar la apertura del dispositivo, que hubiera aumentado las lesiones. Se reconstruyó el seno longitudinal. Por parte de otorrino,

se realizó traqueostomía, sutura lingual y exploración endoscópica transnasal de base craneal, sin apreciar fístula de líquido cefalorraquídeo (LCR). Asimismo, se colocó taponamiento nasal para control del sangrado. El paciente evolucionó de forma favorable. Se administró profilaxis antitetánica y antibiótica. A las 24 horas de la intervención le fue retirada la ventilación mecánica y el individuo no presentó signos de focalidad neurológica, fístula de LCR o infección del sistema nervioso central. Fue dado de alta a su domicilio a los 19 días del ingreso.

*Correspondencia:*

Raquel Ridruejo Sáez  
 Juan Pablo II 22 6º C, 50009, Zaragoza, España.  
 Tel: 653271398  
 E-mail: raquel.ridruejo@gmail.com

\* Hospital Clínico Lozano Blesa, Zaragoza.