

# Evaluación ultrasonográfica de la función diafragmática mediante doble abordaje en el paciente grave

Raúl Carrillo Esper,\* Ángel Augusto Pérez Calatayud,\* Carlos Alberto Peña Pérez\*

## RESUMEN

El ultrasonido se ha posicionado como una excelente herramienta para la evaluación anatómica y funcional del diafragma en diferentes escenarios. Es un método de imagen simple, portátil, sin riesgo y costo-efectivo. Se han propuesto y validado en múltiples estudios dos modalidades para medir la función diafragmática. La primera —que se conoce como excursión diafragmática— evalúa la movilidad del diafragma con el ultrasonido en modo M, y la segunda es la medición de los cambios de grosor diafragmático en inspiración y espiración, denominada delta del grosor diafragmático ( $\Delta$ tdi). El propósito de esta revisión es dar a conocer la funcionalidad y la importancia de realizar ambas evaluaciones en el paciente crítico, en especial, aquel con ventilación mecánica invasiva.

**Palabras clave:** Ultrasonido, diafragma, ventilación mecánica.

## SUMMARY

Ultrasound has been positioned as an excellent tool for the anatomical and functional evaluation of the diaphragm in the critically ill patient. It is a simple, portable, no-risk imaging method, and it is cost-effective. Two ways of measuring the diaphragmatic function have been proposed and validated in multiple studies. The first one evaluates the mobility of the diaphragm with the M-mode ultrasound and is known as diaphragmatic excursion; the second is the measurement of changes in diaphragm thickness during a respiratory cycle, known as delta diaphragm thickness ( $\Delta$ tdi). The purpose of this review is to present the functionality and importance of both assessments in the critical patient.

**Key words:** Ultrasound, diaphragm, mechanical ventilation.

## RESUMO

O ultrassom tem se posicionado como uma excelente ferramenta para a avaliação anatômica e funcional do diafragma em diferentes cenários. É um método de imagem simples, portátil, seguro e de baixo custo. Em vários estudos tem sido proposta e validada duas maneiras de medir a função diafragmática. A primeira avalia a mobilidade do diafragma com ultrassom em modo M, que é conhecida como excursão diafragmática e a segunda é a medição das mudanças na espessura diafragmática em inspiração e expiração denominado delta do espesor diafragmático ( $\Delta$ tdi). O objetivo desta revisão é apresentar a funcionalidade e importância de ambas avaliações em pacientes em estado crítico, especialmente aqueles com ventilação mecânica invasiva.

**Palavras-chave:** Ultrassom, diafragma, ventilação mecânica.

## INTRODUCCIÓN

El diafragma es el principal músculo respiratorio y su disfunción en el enfermo grave favorece el desarrollo de complicaciones respiratorias e incremento en los días en ventilación mecánica (VM).<sup>1</sup> En pacientes en ventilación mecánica, se presenta una grave disfunción y atrofia diafragmática; por este motivo, debe implementarse un proceso para que el individuo inicie de manera temprana con ventilaciones espontáneas, adecuando el trabajo de la respiración. La disfunción diafragmática inducida por ventilación se ha demostrado en modelos animales y estudios clínicos.<sup>2</sup>

Por otro lado, la programación del ventilador debe favorecer el trabajo respiratorio con base en la adecuación del modo ventilatorio y la sincronización. La mayo-

ría de los modos asistidos de la VM han sido estudiados respecto a su habilidad para reducir el trabajo ventilatorio durante el proceso de retiro tanto de la VM invasiva como de la no invasiva.<sup>2</sup>

Debido a que el movimiento y engrosamiento diafragmático tienen un papel fundamental durante la respiración espontánea, la evaluación de este músculo es esencial en la evaluación e implementación del proceso de retiro de la VM. Durante algún tiempo, las herramientas utilizadas para la evaluación diafragmática estaban limitadas por el riesgo del traslado del sujeto a las áreas donde se desarrollaba el procedimiento y la radiación (fluoroscopia, tomografía computada) o por su complejidad, ya que requerían un equipamiento muy especializado y un operador experto (medición de la presión transdiafragmática por electromiografía, imagen por resonancia magnética con estimulación del nervio frénico). Por lo anterior, el ultrasonido se ha posicionado como una excelente herramienta para la evaluación anatómica y funcional del diafragma en los enfermos en quienes se va a iniciar un protocolo de retiro de la VM.<sup>3</sup>

La evaluación del diafragma por ultrasonido se ha convertido en una herramienta necesaria para la evaluación del paciente grave en condiciones que alteran su movilidad, como son la lesión del nervio frénico, enfermedades neuromusculares y el estar bajo VM. La determinación de la excursión diafragmática basada en ultrasonido puede ayudar a identificar individuos con disfunción diafragmática durante el retiro de la VM, así como la visualización directa del grosor del diafragma. La medición del grosor de este músculo se describió desde 1989<sup>4</sup> y ha sido utilizada para evaluar la contracción diafragmática en sujetos sanos y en el diagnóstico de parálisis diafragmática, entre otros usos.

## EVALUACIÓN ULTRASONOGRÁFICA DE LA ANATOMÍA DIAFRAGMÁTICA

Se ha propuesto que el ultrasonido diafragmático en modo bidimensional es de utilidad para la medición del grosor del diafragma en la zona de aposición durante la inspiración y espiración a nivel intercostal.<sup>3,5</sup> El grosor diafragmático medido por ultrasonografía ha demostrado que se correlaciona de manera adecuada con las mediciones del grosor del diafragma en el modelo cadavérico.<sup>6</sup>

La técnica de medición se realiza identificando el espacio intercostal entre el octavo y el noveno arco costal, anterior a la línea axilar anterior, ya que facilita la observación del diafragma de una manera más sencilla (con

\* Fundación Clínica Médica Sur.

el transductor abarcando dos costillas). El diafragma se identifica de acuerdo con su característica morfológica fundamental de tres capas por debajo de los músculos intercostales y el tejido celular subcutáneo, en donde las dos líneas de la fascia limitan el diafragma de manera paralela. Los estudios han mostrado un valor de corte de 0.13 a 0.18 cm de grosor diafragmático en reposo, sin que se haya encontrado diferencia entre peso, talla, índice de masa corporal, circunferencia del tórax o edad. Sin embargo, se ha registrado diferencia entre géneros, siendo de menor grosor el diafragma en sujetos femeninos. Otros han reportado el punto de corte menor de 0.33 cm en diafragma en espiración (Figura 1).<sup>1,3,7</sup>

### EVALUACIÓN ULTRASONOGRÁFICA DE LA FUNCIÓN DIAFRAGMÁTICA

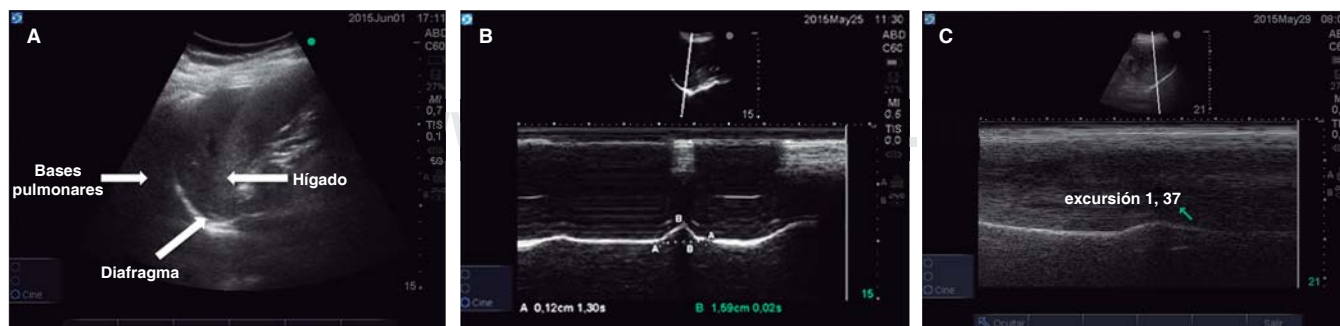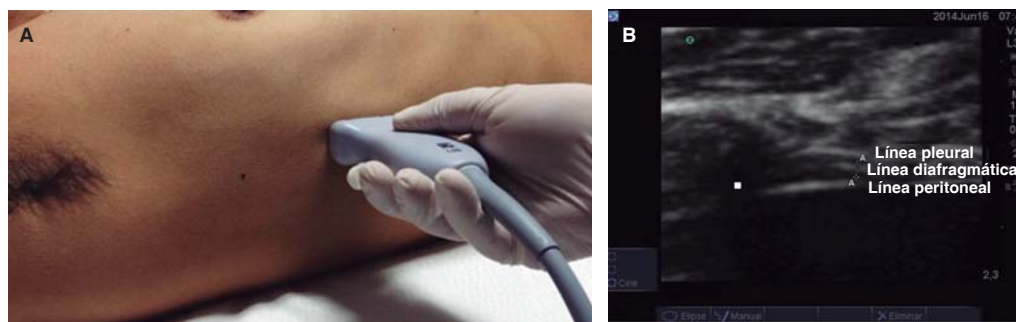
Para la evaluación de la función diafragmática se utilizan dos índices, principalmente. El primero es la excursión diafragmática, que consiste en medir por ultrasonido en modo M la movilidad del diafragma en inspiración y espiración durante un modo espontáneo de VM o durante la prueba de ventilación espontánea (PVE). El otro índice se conoce como delta de engrosamiento diafragmático, y corresponde al porcentaje de engrosamiento del diafragma, con técnica de sándwich, en inspiración y espiración.

### Excursión diafragmática

El ultrasonido diafragmático se realiza con un transductor de 3.5 a 5 MHz. Éste debe ser colocado debajo del margen costal derecho o izquierdo en la línea media clavicular, o en la línea axilar anterior derecha o izquierda, y se dirige medial, cefálico y dorsal, para que la marca del transductor alcance de manera perpendicular el tercio posterior del hemidiafragma. Con el modo bidimensional (2D) se obtiene la mejor imagen de la línea de exploración; posteriormente, utilizamos el modo M para visualizar el movimiento de las estructuras anatómicas dentro de la línea seleccionada. En el modo M, la excursión diafragmática (desplazamiento en centímetros), la velocidad de la contracción diafragmática, el tiempo inspiratorio y la duración del ciclo pueden ser medidos (Figura 2).<sup>8</sup>

En pacientes con ventilación mecánica, la evaluación de la excursión diafragmática durante una PVE nos ayuda a visualizar los esfuerzos respiratorios espontáneos del enfermo. Los valores normales de excursión diafragmática en individuos sanos se han reportado de  $1.8 \pm 0.3$  a  $2.9 \pm 0.6$  cm en hombres y de  $1.6 \pm 0.3$  a  $2.6 \pm 0.5$  en mujeres.<sup>8</sup>

Para el retiro de la VM, Jiang<sup>9</sup> realizó una evaluación de los movimientos diafragmáticos al medir el desplazamiento del hígado y bazo durante la PVE. Utilizando un



**Figura 2. A.** Anatomía ultrasonográfica en modo bidimensional para la localización del diafragma durante la evaluación de la excursión del mismo. **B.** El ultrasonido diafragmático en modo M permite visualizar la excursión diafragmática en el paciente con VM en modo espontáneo con presión soporte, la cual se encuentra por encima del mínimo necesario para el retiro de la VM. **C.** Ultrasonido diafragmático en modo M en un individuo con VM y presencia de disfunción diafragmática asociada con la misma.

punto de corte de 1.1 cm del desplazamiento hepático y esplénico, demostró ser un buen predictor de desenlace en el retiro de la VM, con una sensibilidad de 84.4% y una especificidad de 82.6%, superando a los parámetros utilizados de manera rutinaria, como el índice de respiración superficial y el PImax. Las personas con un volumen corriente (VC) adecuado durante la PVE que mostraban una excursión diafragmática disminuida tuvieron mayor probabilidad de fracaso en el retiro que aquellas con VC adecuado y una buena excursión diafragmática. Esto puede explicarse por el hecho de que el VC en la respiración espontánea está representado por una combinación de los músculos respiratorios, sin que en ésta reconozca la contribución del diafragma, mientras que la excursión diafragmática representa el resultado final de la fuerza del mismo músculo en combinación con la presión intratorácica e intraabdominal.

Kim,<sup>10</sup> en su estudio, investigó la disfunción diafragmática por ultrasonido en modo M en 88 unidades de terapia intensiva; encontró una prevalencia de 29% (por excursión diafragmática < 1 cm o movimientos paradójicos del diafragma). Los individuos con disfunción diafragmática tuvieron un incremento en el número de intentos de retiro de la VM y en los días de ventilación mecánica. Estos resultados sugieren que la valoración ultrasonográfica del diafragma es útil para identificar a sujetos en riesgo de retiro difícil o prolongado; también es un predictor en el fracaso del retiro de la VM.

### Delta de grosor diafragmático ( $\Delta tdi$ )

Este índice es otra medición que se ha validado para la evaluación de la función diafragmática. Para su abordaje se toma el transductor lineal de 10 a 15 MHz y el modo bidimensional del ultrasonido. Se coloca el transductor de la misma manera que para la medición de la excursión diafragmática y se toman medidas del grosor diafragmático en inspiración y espiración (*Figura 3*). El porcentaje se calcula con la siguiente fórmula:

$$\text{Grosor al final de la inspiración} - \text{grosor al final de la espiración} / \text{grosor al final de la espiración}$$

Los valores normales del engrosamiento diafragmático en individuos sanos varían de acuerdo a la capacidad residual funcional (CRF), con rangos normales que van de 1.8 a 3 mm, conforme el aparato respiratorio va de volumen residual (VR) en espiración a capacidad pulmonar total (CPT) en inspiración, con un  $\Delta tdi$  normal del 42 al 78% durante la contracción muscular.<sup>11,12</sup>

Para fines de retiro de la VM, DiNino<sup>13</sup> evaluó el  $\Delta tdi$  como predictor de éxito; un  $\Delta tdi >$  de 30% presentó una sensibilidad de 88% y una especificidad de 71%, un valor predictivo positivo de 91% y un valor negativo de 63%, con un área bajo la curva de 0.79.

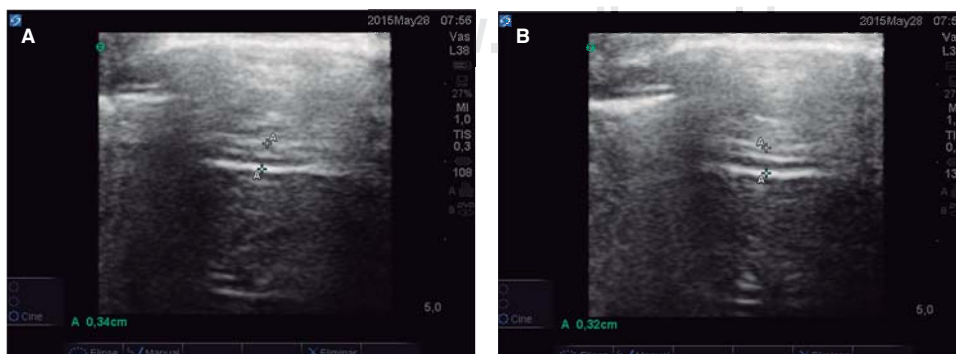
El uso combinado de estos dos métodos de valoración de la función diafragmática durante las PVE es una herramienta útil para la determinación de pacientes en riesgo de fracaso del retiro de la VM.

Goligher<sup>14</sup> estableció la reproducibilidad de las mediciones en individuos ventilados. Entre cinco observadores realizaron el estudio de ultrasonido diafragmático y midieron el porcentaje de engrosamiento en 96 personas ventiladas; demostraron su reproducibilidad y una concordancia interobservador de 95%.

Pocos estudios han abordado el tema de la precisión y reproducibilidad del ultrasonido para medir el desplazamiento y engrosamiento diafragmático en voluntarios sanos y sujetos en la UCI.<sup>7</sup> Midiendo la excursión diafragmática en voluntarios sanos, Boussuges<sup>8</sup> informó que la reproducibilidad intraobservador fue de 96 y 94%, e interobservador de 95 y 91% durante la respiración. Mariani<sup>15</sup> evaluó la presencia de disfunción diafragmática en pacientes con ventilación mecánica prolongada; reportó una reproducibilidad interobservador de 91%, mayor en la valoración de la excursión diafragmática.

En los individuos en VM con presión soporte es difícil medir la contribución al esfuerzo respiratorio realizado. Umbrello<sup>16</sup> demostró que en estos sujetos, el  $\Delta tdi$  es un buen indicador del esfuerzo respiratorio.

En nuestra experiencia, ambos índices son buenos indicadores de función diafragmática; mientras que el  $\Delta tdi$  nos proporciona información de la contracción diafragmática, la excursión es capaz de darnos información sobre el comportamiento de la bomba respiratoria.



**Figura 3.**

Los valores normales del engrosamiento diafragmático en individuos sanos van de acuerdo con su capacidad residual funcional (CRF), con rangos de 1.8 a 3 mm. **A.** Evaluación del grosor de diafragma en la espiración. **B.** Evaluación del grosor de diafragma en la inspiración,  $\Delta tdi = 6.25\%$ , lo cual correlaciona con la presencia de disfunción diafragmática.

La combinación de ambos índices puede proporcionar un panorama más claro de la función diafragmática en el momento en que se decide retirar al paciente de la VM. Ferrari,<sup>17</sup> en un estudio realizado en 46 personas, reportó la no inferioridad del engrosamiento diafragmático comparado con otros índices de retiro de la VM. Encontró una sensibilidad de la prueba de 0.82 y una especificidad de 0.88, con un valor predictivo positivo de 0.92 y negativo de 0.88 para determinar el éxito del retiro de la VM, muy similar al índice de respiración superficial (índice de Tobin).

### CONCLUSIONES

En las unidades de terapia intensiva, la disfunción diafragmática se asocia con fracaso en el retiro de la ventilación mecánica y se relaciona con una mayor morbimortalidad de los pacientes. La evaluación ultrasonográfica de la función diafragmática a la cabecera del enfermo permite el diagnóstico temprano de la disfunción diafragmática, es altamente reproducible y de fácil interpretación en individuos con VM.

### BIBLIOGRAFÍA

- Matamis D, Soilemezi E, Tsagourias M, Akoumianaki E, Dimassi S, et al. Sonographic evaluation of the diaphragm in critically ill patients. Technique and clinical applications. *Intensive Care Med.* 2013;39:801-810.
- Vivier E, Mekontso A, Dimassi S, Vargas F, Lyazidi A, et al. Diaphragm ultrasonography to estimate the work of breathing during non-invasive ventilation. *Intensive Care Med.* 2012;38:796-803.
- Valette X, Seguin A, Daubin C, Brunet J, Sauneuf B, Terzi N, et al. Diaphragmatic dysfunction at admission in intensive care unit: the value of diaphragmatic ultrasonography. *Intensive Care Med.* 2015;41:557-559.
- Wait JL, Nahormek PA, Yost WT, Rochester DP. Diaphragmatic thickness-lung volume relationship *in vivo*. *J Appl Physiol.* 1989;67:1560-1568.
- Chavhan GB, Babyn PS, Cohen RA, Langer JC. Multimodality imaging of the pediatric diaphragm: anatomy and pathologic conditions. *Radiographics.* 2010;30:1797-1817.
- McCool FD, Tzelepis GE. Dysfunction of the diaphragm. *N Engl J Med.* 2012;366:932-942.
- Boon AJ, Harper CJ, Ghahfarokhi LS, Strommen JA, Watson JC, Sorenson EJ. Two-dimensional ultrasound imaging of the diaphragm: quantitative values in normal subjects. *Muscle Nerve.* 2013;47:884-889.
- Boussuges A, Gole Y, Blanc P. Diaphragmatic motion studied by m-mode ultrasonography: methods, reproducibility, and normal values. *Chest.* 2009;135:391-400.
- Jiang JR, Tsai TH, Jerng JS, Yu CJ, Wu HD, Yang PC. Ultrasonographic evaluation of liver/spleen movements and extubation outcome. *Chest.* 2004;126:179-185.
- Kim WY, Suh HJ, Hong SB, Koh Y, Lim CM. Diaphragm dysfunction assessed by ultrasonography: influence on weaning from mechanical ventilation. *Crit Care Med.* 2011;39:2627-2630.
- Cohen D, Benditt JO, Eveloff S, McCool FD. Diaphragm thickening during inspiration. *J Appl Physiol.* 1997;83:291-296.
- Ueki J, De Bruin PF, Pride NB. *In vivo* assessment of diaphragm contraction by ultrasound in normal subjects. *Thorax.* 1995;50:1157-1161.
- DiNino E, Gartman EJ, Sethi JM, McCool FD. Diaphragm ultrasound as a predictor of successful extubation from mechanical ventilation. *Thorax.* 2014;69:423-427.
- Goligher EC, Laghi F, Detsky ME, Farias P, Murray A, Brace D, et al. Measuring diaphragm thickness with ultrasound in mechanically ventilated patients: feasibility, reproducibility and validity. *Intensive Care Med.* 2015;41:642-649.
- Mariani LF, Bedel J, Gros A, Lerolle N, Milojevic K, Laurent V, et al. Ultrasonography for screening and follow-up of diaphragmatic dysfunction in the ICU: a pilot study. *J Intensive Care Med.* 2015;14:245-252.
- Umbrello M, Formenti P, Longhi D, Galimberti A, Piva I, Pezzi A. Diaphragm ultrasound as indicator of respiratory effort in critically ill patients undergoing assisted mechanical ventilation: a pilot clinical study. *Crit Care.* 2015;19:16-25.
- Ferrari G, De Filippi G, Elia F, Panero F, Volpicelli G, Aprà F. Diaphragm ultrasound as a new index of discontinuation from mechanical ventilation. *Crit Ultrasound J.* 2014;6:8.

#### Correspondencia:

Dr. Ángel Augusto Pérez Calatayud  
E-mail: gmemiinv@gmail.com