

Metahemoglobinemia severa secundaria a sobredosis de dapsona, reporte de caso

Iván Gómez Vega,* Giorgio Franyuti Kelly,* Anapaula Hornelas Vargas*

RESUMEN

La metahemoglobinemia es una entidad clínica causada por la oxidación de la hemoglobina (Hb), específicamente del grupo hemo, transforma el hierro de un estado ferroso (Fe^{2+}) a férrico (Fe^{3+}), dando como resultado la metahemoglobina (MetHb), la cual no es capaz de realizar enlaces con el oxígeno (O_2) y por lo tanto no puede transportarlo, condicionando una disminución en la oxigenación tisular. La Hb puede oxidarse debido a alteraciones genéticas de expresión variable o más frecuentemente por efecto adverso de sustancias exógenas, destacando fármacos como la dapsona. Se describe el cuadro clínico, diagnóstico y tratamiento de una paciente con metahemoglobinemia adquirida por sobredosis de dapsona.

Palabras clave: Metahemoglobina, metahemoglobinemia, dapsona, sobredosis de dapsona.

SUMMARY

Methemoglobinemia is a clinical entity caused by oxidation of hemoglobin (Hb) specifically heme, transforming iron from a ferrous state (Fe^{2+}) to a ferric state (Fe^{3+}), resulting in methemoglobin (MetHb), which is not capable of bonding with oxygen (O_2), and therefore cannot transport it, conditioning tissue irrigation. Hb may oxidize due to variable expression genetic abnormalities expression, or more frequently, as an adverse effect related to exogenous substances, such as dapsona. This work describes the clinical picture, diagnosis and treatment of a patient with methemoglobinemia-acquired secondary to dapsona overdose.

Key words: Methemoglobin, methemoglobinemia, dapsona, dapsona overdose.

RESUMO

A metemoglobinemia é uma entidade clínica causada pela oxidação da hemoglobina (Hb), especificamente do grupo heme, transformando o ferro de um estado ferroso (Fe^{2+}) para um estado férrico (Fe^{3+}), dando como resultado a Meta-hemoglobina (MetHb), que não é capaz de fazer ligações com o oxigênio (O_2) e, portanto, não pode transportá-lo, condicionando a diminuição na oxigenação tissular. A Hb pode oxidar-se devido a alterações genéticas de expressão variável, ou mais frequentemente devido ao efeito adverso de substâncias exógenas, destacando drogas como a Dapsona. Descrevemos o quadro clínico, diagnóstico e tratamento de um paciente com metemoglobinemia adquirida por sobredosagem de dapsona.

Palavras-chave: Meta-hemoglobina, metemoglobinemia, dapsona, sobredosagem de dapsona.

INTRODUCCIÓN

La oxigenación provee a la hemoglobina la capacidad transportadora que ocurre en su forma ferrosa (Fe^{2+}), siendo responsable de 97% de la transportación de este gas hacia los tejidos. Si la conformación Fe^{2+} del grupo hemo se oxida a Fe^{3+} , se forma la metahemoglobina (MetHb), la cual no realiza enlaces con el O_2 , perdiendo su capacidad transportadora.¹⁻³ En condiciones fisiológicas los valores de MetHb deben ser menores de 2% de la Hb total circulante.^{4,5} Valores mayores dan lugar a metahemoglobinemia, condición clínica que puede ocasionar estado de hipoperfusión tisular de gra-

do variable.⁶ La metahemoglobinemia clínicamente se caracteriza por disnea, marcada cianosis de predominio periférico, ataque al estado general que va desde leve cefalea hasta coma, incluso puede tener un desenlace fatal.^{7,8} Entre las causas de la metahemoglobinemia se encuentran las congénitas y las adquiridas; en la etiología de las adquiridas destaca el tratamiento con dapsona, fármaco que aun dentro de la dosis terapéutica condiciona metahemoglobinemia hasta en 9% de los pacientes.⁹ Se describe el caso clínico de una paciente que desarrolló cuadro de metahemoglobinemia severa secundaria a sobredosis de dapsona.

CASO CLÍNICO

Mujer de 19 años de edad con antecedente de acné en tratamiento con dapsona de 50 mg cada 24 horas, indicado por médico dermatólogo; un día previo a su ingreso se autoprescribió aumento en dosis de dapsona a 150 mg y cuatro horas previas a su hospitalización ingirió 200 mg. Refirió haber tomado dichas dosis para alcanzar dosis que omitió por tres días. Después de ingerir la segunda dosis presentó disnea de pequeños esfuerzos, opresión torácica y cianosis generalizada de predominio periférico, por lo que acudió a valoración médica. En la valoración inicial en servicio de urgencias se observó ansiedad, taquipnea, cianosis generalizada, frecuencia cardíaca de 121 latidos/minuto, presión arterial de 115/62 mmHg y oximetría de pulso (SpO_2) 84%. Gasometría venosa pH: 7.42, pO_2 26 mmHg, pCO_2 23 mmHg, HCO_3 16.7 mmol/L, lactato 6 mmol/L y MetHb 43%. Se administró tratamiento con líquidos parenterales y oxígeno suplementario por mascarilla con fracción inspirada de oxígeno (FiO_2) al 50% e ingresó a medicina interna (Figura 1).

En hospitalización la paciente evolucionó tórpidamente debido a estupor, taquipnea y gasométricamente con pH de 7.48, pCO_2 17 mmHg, pO_2 100 mmHg, HCO_3 a 13 mmol/L, MetHb 43.9% y lactato 5.7 mmol/L, por lo que se solicitó apoyo al servicio de medicina crítica. A la valoración por medicina crítica se integró el diagnóstico de metahemoglobinemia y se trasladó a unidad de terapia intensiva (UTI) donde se administró tratamiento intravenoso con azul de metileno (AM) a 2 mg/kg/dosis. Posterior a dosis inicial de AM presentó mejoría clínica y disminución de los niveles séricos de metahemoglobina de 43.9 a 19.8% (Figura 2). Gasométricamente: pH 7.44, pO_2 42 mmHg, paCO_2 22 mmHg, HCO_3 15 mmol/L, SatO_2 82%, MetHb 19.8%, lactato 3.5 mmol/L. Durante

* Hospital Ángeles Mocol.

Recepción: 15/03/2017. Aceptación: 30/09/2017.

Este artículo puede ser consultado en versión completa en <http://www.medigraphic.com/medicinacritica>

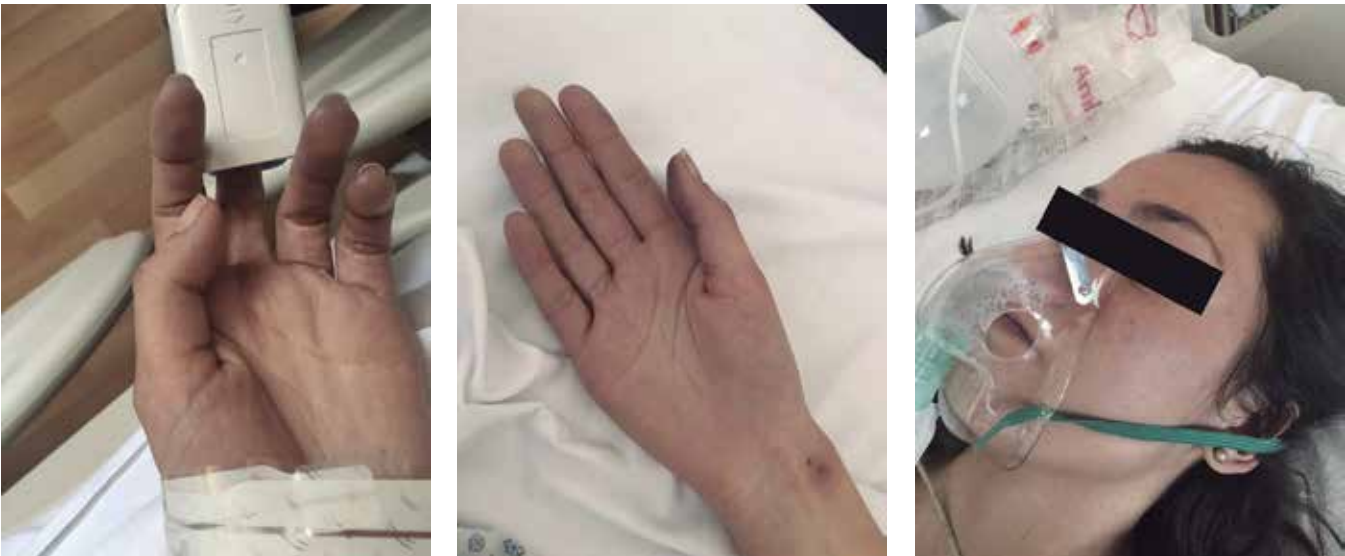

Figura 1. Fotografía al momento de la valoración inicial por medicina crítica en la que se observa paciente con cianosis de predominio periférico.

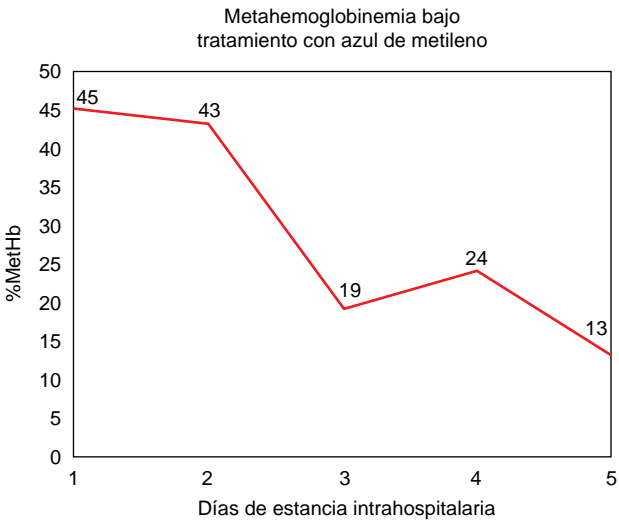
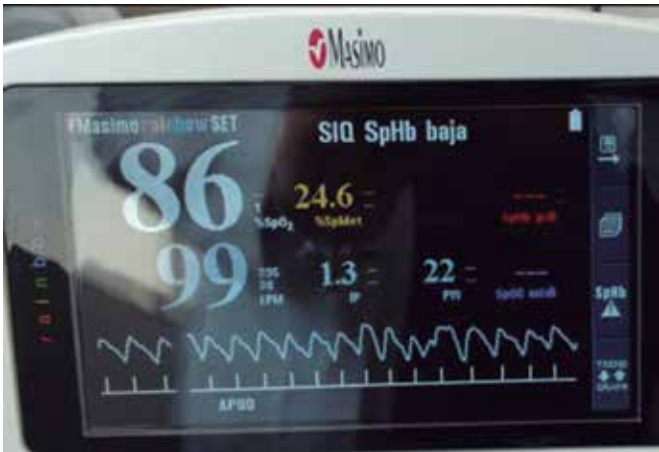

Figura 2. Niveles séricos de metahemoglobina en la paciente y descenso asociado a administración de dosis de azul de metileno en cinco días de estancia hospitalaria y cuidados intensivos.

las siguientes horas presentó nuevamente deterioro respiratorio caracterizado por taquipnea y cianosis y descenso en la saturación de oxígeno, por lo que requirió segunda dosis de AM a misma dosis, con descenso de niveles de MetHb hasta de 12%. Se realizó monitorización no invasiva con el sistema Masimo para evaluar la concentración de MetHb de forma continua que osciló entre 20 y 12% durante su estancia en UTI (Figura 3).

Se sometió a dos sesiones con oxígeno hiperbárico, cada una con duración de dos horas a dos atmósferas, sin complicaciones. Se logró aumento de la SpO₂ a 92%. Después de 48 horas egresó de la unidad de terapia intensiva por mejoría clínica.



Valores de oximetría	
ctHb	12.9 g/dL
sO ₂	97.1 %
FO ₂ Hb	56.1 %
FCOHb	-1.7 %
FHHb	1.7 %
FMetHb	43.9 %
Hct _c	39.6 %

Figura 3. Gasometría arterial de ingreso comparado con monitoreo Masimo posterior a primera dosis de azul de metileno.

DISCUSIÓN

Se desconoce la incidencia de la metahemoglobinemia asociada a fármacos; sin embargo, se estima que hasta 9% de los pacientes con tratamiento a base de dapsona la desarrollan incluso a dosis terapéuticas, aumentando hasta 20% a dosis de dapsona mayores de 2 mg/kg/día. En un estudio retrospectivo en hospitales estadou-

nidenses durante un periodo de 28 meses se demostró que la etiología farmacológica es la causa principal de la metahemoglobinemia, destacando la dapsona y los anestésicos tópicos.^{8,9}

La sospecha diagnóstica de metahemoglobinemia se realiza a base de criterios gasométricos y clínicos, tales como cefalea, fatiga, náusea, disnea, alteraciones de la conciencia y pérdida del estado de alerta. Se han descrito estados convulsivos, coma e incluso muerte en casos más severos relacionados directamente con altos niveles séricos de metahemoglobina y con la falta de administración de tratamiento específico.³

Es de suma importancia conocer los factores de riesgo así como la clínica de la metahemoglobinemia para establecer diagnóstico temprano y tratamiento oportuno, debido a la elevada morbilidad que conlleva esta patología.

BIBLIOGRAFÍA

1. Versmold H, Riegel KP. The effect of methemoglobin on the equilibrium between oxygen and the hemoglobins F & A1 at different concentrations of 2,3-diphosphoglycerate. *Pediatr Res*. 1974;8(2):140.
2. Misra HP, Fridovich I. The generation of superoxide radical during the autoxidation of hemoglobin. *J Biol Chem*. 1972;247(21):6960-6962.
3. Ward KE, McCarthy MW. Dapsone-induced methemoglobinemia. *Ann Pharmacother*. 1998;32(5):549-553.
4. Toker I, Yesilaras M, Tur FC, Toktas R. Methemoglobinemia caused by dapsone overdose: Which treatment is best? *Turk J Emerg Med*. 2016;15(4):182-184.
5. Lata K, Janardhanan R. Methemoglobinemia: a diagnosis not to be missed. *Am J Med*. 2015;128(10):e45-e46.
6. Zhu YI, Stiller MJ. Dapsone and sulfones in dermatology: overview and update. *J Am Acad Dermatol*. 2001;45(3):420-434.
7. Wozel VE. Innovative use of dapsone. *Dermatol Clin*. 2010;28(3):599-610.
8. Burke P, Jahangir K, Kolber MR. Dapsone-induced methemoglobinemia: case of the blue lady. *Can Fam Physician*. 2013;59(9):958-961.
9. Esbenshade AJ, Ho RH, Shintani A, Zhao Z, Smith LA, Friedman DL. Dapsone-induced methemoglobinemia: a dose-related occurrence? *Cancer*. 2011;117(15):3485-3492.

Correspondencia:

Dr. Iván Gómez Vega
Teléfono: 044 55 1133 6639
E-mail: ivanjoe_2002@hotmail.com