

Eficacia y seguridad de la técnica de colocación de catéter de arteria pulmonar guiado por ultrasonido

Pablo Calzada Torres,* Felipe de Jesús Montelongo,* Jorge Arturo Nava López,* Aurea Carmona Domínguez*

RESUMEN

Introducción: Se ha discutido el uso de catéter en la arteria pulmonar (Swan-Ganz) por no ofrecer cambios en la mortalidad de los pacientes críticos; sin embargo, aún es una herramienta útil para monitoreo hemodinámico.

Objetivo: Ofrecer una alternativa en la colocación de catéter Swan-Ganz mediante ultrasonido en menor tiempo y sin complicaciones.

Material y métodos: Se realizó un estudio piloto, prospectivo, observacional, transversal y descriptivo. Se colocaron 26 pacientes con diversas patologías que ameritaban aporte aminérgico o inotrópico y catéter de arteria pulmonar. Se evaluaron los tiempos de colocación y complicaciones asociadas tras su colocación.

Resultados: Se obtuvo media de 91.46 segundos de colocación (rango de 60-122 segundos) tras introducir la punta del catéter por venodisección y 0% de complicaciones en 26 pacientes.

Discusión: El uso del ultrasonido ofrece un método alternativo de colocación del catéter sin apoyo de fluoroscopia, curvas de monitoreo o presiones intracavitarias y reduce complicaciones.

Conclusiones: La colocación de Swan-Ganz por ultrasonido es un método alternativo y seguro con un tiempo medio de 91 segundos para su inserción. Se requiere una muestra mayor para determinar si es eficaz el método y quizás un estudio multicéntrico.

Palabras clave: Catéter Swan-Ganz, protocolo FATE, arteria pulmonar.

SUMMARY

Background: Use of a pulmonary artery catheter (Swan-Ganz) has been discussed because it does not offer changes in the mortality of critically ill patients; however, it is still a useful tool for hemodynamic monitoring.

Objective: To offer an alternative in the placement of Swan-Ganz catheter by ultrasound in less time and without complications.

Material and methods: A pilot, prospective, observational, cross-sectional and descriptive study was conducted. Placing 26 patients with various pathologies that required aminergic or inotropic delivery, a pulmonary artery catheter; evaluating placement times and associated complications after placement.

Results: A mean of 91.46 seconds of placement (range of 60-122 seconds) was obtained after insertion of the tip of the catheter by venodissection and 0% of complications in 26 patients.

Discussion: The use of ultrasound offers an alternate method of placement of the catheter without fluoroscopy support, monitoring curves or intracavitary pressures; and reduces complications.

Conclusions: The placement of Swan-Ganz by ultrasound is an alternative and safe method for placement with an average time of 91 seconds in its insertion. A larger sample is required to determine if the method is effective and perhaps a multicenter study.

Key words: Swan Ganz catheter, FATE protocol, pulmonary artery.

RESUMO

Introdução: O uso de cateter na artéria pulmonar (Swan-Ganz) tem sido discutido por não oferecer mudanças na mortalidade de pacientes em estado crítico, no entanto, ainda é uma ferramenta útil para a monitorização hemodinâmica.

Objetivo: Oferecer uma alternativa na colocação do cateter de Swan-Ganz com ultrassom em menos tempo e sem complicações.

Material e métodos: Foi realizado um estudo piloto, prospectivo, observacional, transversal e descritivo. Colocando 26 pacientes com diferentes patologias que requeriam suporte aminérgico ou inotrópico e cateter de artéria pulmonar; avaliando o tempo e complicações associadas após a colocação.

Resultados: Obteve-se uma média de 91.46 segundos de colocação (intervalo de 60-122 segundos) após a introdução da ponta do cateter por venodissecação e 0% de complicações em 26 pacientes.

Discussão: O uso do ultrassom oferece um método alternativo de colocação do cateter sem apoio de fluoroscopia, curvas de monitoramento ou pressões intracavitárias; e reduz as complicações.

Conclusões: A colocação do cateter de Swan Ganz por ultrassom é um método alternativo e seguro, com um tempo médio de 91 segundos na sua inserção. É necessária uma amostra maior para determinar se o método é eficaz e talvez um estudo multicêntrico.

Palavras-chave: Cateter de Swan Ganz, protocolo FATE, artéria pulmonar.

INTRODUCCIÓN

El catéter de flotación de la arteria pulmonar (CAP), también llamado Swan-Ganz en honor a sus inventores, es de gran utilidad en la guía de manejo de aminoras vasopresoras e inotrópicos en estado de choque, falla cardiaca, cuidados postquirúrgicos cardiovasculares, en unidades coronarias y en algunos pacientes con disnea inexplicable con sospecha de hipertensión pulmonar.¹

Historia

Es 1970, los doctores Swan H., Ganz W., Forrester, Marcus H., Diamond G. y Chonette D., basados en los estudios del Dr. Earl H. Wood sobre fisiología cardiaca en los años 50, introducen un catéter de medición de presiones en el lado derecho del corazón en perros y corroboran su utilidad al realizar monitoreo hemodinámico. Inicialmente sus estudios en la Clínica Mayo (California, EUA) se enfocaban en determinar el comportamiento de pacientes infartados; sin embargo, el aporte de datos hemodinámicos resultó más prometedor, pues ubicaba los estados de choque indiferenciados y servía de guía en tiempo real del tratamiento vasopresor e inotrópico. Henry Swan combinó, con apoyo de la empresa Edwards, un catéter flexible con un catéter Fogarti (empleado para apertura de vasos obliterados o colapsados) que permitía la inyección de fluido a través del catéter y realizaba mediante termomodulación la medición del gasto cardiaco y posteriormente la medición de presiones pulmonares y de la aurícula izquierda.²

Controversias

La falta de uso del catéter en las unidades de cuidados intensivos parte de estudios de cohorte en los que la mortalidad, los días de estancia hospitalaria y los costos son mayores en pacientes con cateterismo cardiaco derecho.³ Por otro lado, algunos autores describen que la mortalidad y complicaciones asociadas al uso del

* Medicina del Enfermo en Estado Crítico. Instituto de Salud del Estado de México, Hospital General de Ecatepec «Las Américas». Sede en Ecatepec de Morelos, Estado de México.

CAP se relacionan con la mala interpretación de variables y con la falta de capacitación del personal médico y de enfermería, lo que se refleja en una errada toma de decisiones. El catéter de Swan-Ganz continúa siendo el estándar de oro, pues mide en tiempo real las presiones, volúmenes, resistencias y flujos de cavidades cardíacas.⁴ De tal forma que la capacitación del personal en la colocación, cuidados y análisis de los datos arrojados por el catéter puede verse reflejada en beneficios para el paciente monitorizado.⁵⁻⁸

Indicaciones

Los índices hemodinámicos medidos por el catéter de la arteria pulmonar son: la presión de la arteria pulmonar, presión de oclusión de la arteria pulmonar (también llamada de enclavamiento), gasto cardíaco e índice cardíaco, resistencia vascular sistémica y pulmonar y saturación venosa de oxígeno mixta.⁶ Todas las medidas son obtenidas por sensores en la punta del catéter y mediante un termistor que realiza la cuantificación de flujos a través de cambios de temperatura obtenidos en las soluciones infundidas. Aunque la colocación del CAP en pacientes críticos ha caído en desuso al no demostrar beneficio en la mortalidad global de los pacientes cateterizados versus los pacientes sin catéter, las medidas hemodinámicas obtenidas son de gran utilidad para explicar en tiempo real la causa del estado de choque o la etiología del choque, la regurgitación mitral, el *tamponade* cardíaco, la cardiomiopatía restrictiva y las taquiarritmias. Apoyan en la reanimación hídrica el ajuste de vasopresores, la evaluación de cambios hemodinámicos secundarios a ventilación mecánica, la respuesta a medicamentos, en la reanimación postquirúrgica cardíaca, la cirugía no cardíaca mayor y para el diagnóstico de hipertensión pulmonar. Su uso es controvertido en adultos mayores con cirugía cardíaca y en pacientes con síndrome de insuficiencia respiratoria aguda, en quienes no hay resultados a favor ni en contra respecto a la mortalidad de pacientes con y sin Swan-Ganz.^{1,7,9,10} Existen métodos de ecocardiografía por medio de los cuales pueden evaluarse de forma indirecta las funciones de la bomba cardíaca, pero ninguna medida es tan fidedigna como el monitoreo por CAP.⁶

La colocación del catéter de Swan-Ganz está indicada en casos de **choque cardiogénico y en complicaciones mecánicas postinfarto** clase IC para las guías estadounidenses y IIB para la Sociedad Española de Cardiología.¹¹⁻¹³ Asimismo, en situaciones en las que el cuadro clínico es poco claro, cuando la terapia de manejo médico de falla cardíaca fracasa, en falla ventricular derecha, síndrome de hiperresistencia pulmonar y en el contexto de síndromes coronarios: cuando hay hipotensión refractaria o deterioro de la

función renal durante el tratamiento, optimización del apoyo inotrópico, insuficiencia cardíaca en el contexto de comorbilidades asociadas y evaluación pretrasplante.¹⁴⁻¹⁶

Contraindicaciones

Dentro de las contraindicaciones absolutas se encuentran: infección en sitio de inserción, dispositivos de asistencia ventricular derecha e inserción durante el «bypass» cardiopulmonar, hipotensión, arritmias inestables, válvulas protésicas derechas y neumonectomía. Las contraindicaciones relativas incluyen coagulopatía (INR > 1.5) y terapia anticoagulante previa, trombocitopenia (< 50,000 plaquetas), alteraciones de electrolitos (hipocalemia o hipercalemia, hipermagnesemia, hipernatremia o hiponatremia, hipocalcemia e hipercalcemia), hipertensión pulmonar conocida y alteraciones en el equilibrio ácido-base (PH < 7.2 o > 7.5), aunque no existe un consenso para estos enunciados.¹⁷

Técnica convencional de inserción

El catéter de la arteria pulmonar convencional mide un metro, está equipado con puertos distal y proximal que facilitan la medición de presión intravascular, infusión de agentes vasoactivos y fluidos, toma de muestras y medición de PVC (presión venosa central). En la punta del catéter también hay un termistor que se usa para calcular mediante cambios de temperatura el gasto cardíaco; un balón que puede inflarse o desinflarse para la medición de la presión en «cuña» (presión de oclusión de la arteria pulmonar) y porta un marcapasos ocasionalmente. Antes de su inserción debe permeabilizarse y llenarse de líquido para facilitar la transmisión y traducción de señales. Del mismo modo, debe conectarse a un transductor de presión, mismo que deberá colocarse en un punto flebotático a nivel de la aurícula izquierda (línea media axilar, cuarto espacio intercostal) y calibrarse a «cero» (presión atmosférica). La señal es modificada y amplificada del transductor al monitor electrónico. No deberá haber burbujas en la línea del catéter ni presencia de coágulos, ya que las curvas del monitor se dibujarán erróneamente o simplemente no aparecerán. Se inserta el CAP mediante un introductor hemostático de 8.5 Fr, el cual es fijado como un acceso venoso central. Los sitios preferibles de inserción son: la yugular derecha, subclavia izquierda, subclavia derecha y yugular izquierda; en ese orden adicionalmente puede emplearse la femoral, yugular externa, delto-pectoidea y venas antecubitales. Aunque la colocación es guiada mediante las curvas del monitor, al final se necesita el fluoroscopia para su correcta colocación (particular-

mente en accesos femorales). Posterior a la inserción de 15-20 cm, el balón debe inflarse con 1.5 cm³ de aire; en este punto el catéter debe avanzarse lentamente y con el globo inflado para evitar lesiones del endo y miocardio, valvas o arteria pulmonar y cuando se retira el catéter, el balón debe desinflarse totalmente.^{7,9,18,19} El tiempo promedio de inserción es de 120 min de acuerdo con Lefrant y cols. en un estudio de 104 pacientes críticos.²⁰

Corroborar posición

La presencia de la curva de enclavamiento puede indicarnos que el catéter se encuentra en su posición adecuada; sin embargo, la revisión correcta se realiza con radiografía de tórax, ubicando el catéter en la región parahiliar que corresponde a la zona II de West, donde la presión arterial es mayor que la presión alveolar y la presión venosa. Es posible valerse de la fluoroscopia para la determinación exacta de la posición. De igual forma la saturación venosa de O₂ en la punta del catéter es > 95%.^{7,18}

Valoración de las curvas

Las ondas determinadas en las aurículas corresponden a deflexiones positivas **a**, **c**, **v** y deflexiones negativas **x** y **y** que corresponden:

- a = contracción auricular/telediástole ventricular.
- c = contracción ventricular isovolumétrica/abombamiento tricuspídeo/protosístole ventricular.
- x = relajación auricular/mesosístole ventricular.
- v = llenado auricular/telesístole ventricular.
- y = llenado ventricular temprano/protodiástole ventricular.

Las ondas **c** que representan el cierre de la válvula tricúspide y el descenso de **x** no siempre son visibles; al entrar las ondas al ventrículo derecho se incrementan de forma importante debido a la contracción ventricular; reduciendo su tamaño al pasar a la arteria pulmonar donde presentan una onda dicota que corresponde al cierre de la válvula pulmonar. Las presiones sistólicas del ventrículo derecho y la arteria pulmonar son equivalentes, pero la presión diastólica es mayor en la arteria pulmonar. La presión de oclusión de la arteria pulmonar (POAP) es identificada por un descenso brusco y presencia de ondas auriculares; representa la presión de flujo retrógrado de la aurícula izquierda y puede representar la presión del ventrículo izquierdo si la válvula mitral se encuentra abierta. Así la POAP representa la presión telediastólica del ventrículo izquierdo (PTDVI) durante la diástole.

Existen condiciones en las que la POAP no corresponde a la PTDVI, dentro de las que destacan:

Estenosis e insuficiencia mitral, regurgitación aórtica severa, mixoma de la aurícula izquierda, reducción de la complianza ventricular izquierda (infarto, enfermedad pericárdica), incremento en la complianza (cardiopatía dilatada), obstrucción venosa pulmonar (tromboembolismo), incremento del PEEP, catéter ubicado en la zona 3.

Errores en la interpretación de la presión de oclusión de la arteria pulmonar (POAP)

Los errores más comunes incluyen: 1) mala ubicación, al no identificar la curva al final de la espiración; 2) falla al ajustar la presión positiva al final de la espiración (PEEP) y 3) ubicación del catéter en la zona III de West.

La POAP debe medirse al final de la espiración cuando la presión pleural es de cero, recordando que habrá una deflexión negativa de la POAP en inspiración y positiva durante la exhalación. Si el paciente se encuentra bajo ventilación mecánica ocurrirá lo inverso. Normalmente el tiempo inspiratorio es menor que el espiratorio y puede emplearse esta característica para ubicar el final de la espiración, aunque puede ser difícil en pacientes con taquipnea, inversión de la relación inspiración-espiración o ventilación oscilatoria. Puede utilizarse una breve parálisis con relajantes musculares para determinar la POAP.

Debido al incremento de la presión intratorácica, el PEEP y el auto-PEEP pueden ayudar a sobrestimar la POAP y por lo tanto la presión telediastólica del ventrículo izquierdo. El PEEP < 10 cmH₂O no afecta la medición de la presión de oclusión, pero valores por encima de 10 cmH₂O incrementan 2-3 cmH₂O por cada 5 cmH₂O de incremento del PEEP. En la zona III de West el área pulmonar tiene presiones venosas mayores que las presiones alveolares; si el catéter se encuentra en esta región puede medir la presión alveolar en vez de la PTDVI. Por tanto, una buena medición de la POAP en un edema agudo pulmonar indica que la presión hidrostática capilar está incrementada con un valor de POAP mayor de 20 mmH₂O.^{7,18,21}

Riesgos y complicaciones

Por el bajo porcentaje de uso del catéter no hay estudios que hayan determinado estadísticamente la incidencia de complicaciones asociadas al CAP. En general las complicaciones se relacionan con **a)** inserción y mantenimiento; **b)** inexactitud en las mediciones y **c)** dificultad en la interpretación de los parámetros del CAP.⁷ La presencia de hematomas, infección en sitio de inserción y neumotórax son las complicaciones más frecuentes. Complicaciones serias como taquicardia ventricular, infarto pulmonar y ruptura de la arteria pulmonar o pared ventricular son menos comunes, pero

pueden ser fatales. Las arritmias ventriculares constituyen la complicación más frecuente con incidencia de 11-68%.⁶ Sin embargo, las complicaciones se reducen cuando el cuidador de la salud es experimentado. Los riesgos más frecuentes están asociados a la mala interpretación de las mediciones que pueden tener como repercusión un tratamiento incorrecto del paciente.^{4,22,23}

Técnicas de inserción por ultrasonido

Existen reportes de casos en los que el ultrasonido ha funcionado como herramienta para la inserción del catéter y prevención de complicaciones.²⁴ Rupert y cols. reportaron un caso de un paciente con atrapamiento del catéter por la sutura posterior a cirugía de bypass, mediante ultrasonido transesofágico lograron determinar que el catéter se encontraba atrapado. No se describió la técnica de ultrasonido ni tampoco el plano visualizado.²² No existe ninguna técnica descrita en la literatura sobre la introducción del catéter de Swan-Ganz por técnica convencional de ecografía transtorácica.

El protocolo FATE (*Focus Assessed Transthoracic Echocardiography*) es un método de ecocardiografía básica enfocada que evalúa de forma rápida la función miocárdica y estructuras relacionadas (pericardio y vena cava) sin ser necesariamente ecografista o cardiólogo experto. Está enfocado principalmente en el rastreo de pacientes politraumatizados para identificar las características del tipo de choque; ejemplo: choque obstructivo con relación al derrame pericárdico, choque cardiogénico en relación con zonas de hipocinesia, choque hipovolémico con colapso de vena cava o cavidades cardíacas, etcétera. Las ventanas ecográficas son básicamente el eje largo paraesternal, eje corto, apical cuatro cámaras y subcostal, útiles para evaluar la totalidad de las cámaras y válvulas cardíacas.^{25,26}

La técnica de inserción realizada y propuesta por el Dr. Felipe Montelongo, sugerida en enero de 2015, se realiza de la siguiente manera: se procede a venodisección cefálica, basilíca o deltopectoidea; posteriormente se introduce el catéter de Swan-Ganz en la vena diseccionada, se identifica la punta del mismo a través de la ventana subcostal ultrasonográfica. En dicha ventana se observa el paso del catéter por la valva tricúspide, con movimientos cortos, de 1 a 2 cm por movimiento y con pequeñas rotaciones a la derecha de 90 grados. Una vez en el ventrículo derecho, de 3-4 cm por encima de la válvula tricúspidea se infla el balón del catéter; se procede a cambiar la ventana subcostal al plano de grandes vasos (manteniéndonos en la ventana subcostal e inclinando el transductor hacia la región cefálica). Se continúa introduciendo en Swan-Ganz con movimientos cortos de 1-2 cm, observando el paso del balón por la válvula pulmonar hasta lograr el encuñamiento (*Figuras 1 y 2*). Durante la

práctica de la técnica se va corroborando la posición del catéter a través de las curvas; sin embargo, existe la posibilidad, con el entrenamiento, de dejar de observar el monitor y solamente insertar el catéter, con la visualización fonográfica del mismo a través de las ventanas cardíacas. Para la realización del procedimiento son necesarias dos personas con el fin de evitar retrasos en la inserción al estar manipulando una zona estéril (sitio de venodisección) y el sitio subcostal no estéril.

MATERIAL Y MÉTODOS

Tipo de estudio. Se realizó un estudio piloto, prospectivo, observacional, transversal y descriptivo en pacientes ingresados en la unidad de cuidados intensivos del Hospital General de Ecatepec «Las Américas», cuyos familiares aceptaron la colocación del catéter de la arteria pulmonar y venodisección, pacientes con algún estado de choque que ameritaban ajuste de vasopresor o inotrópico, mayores de 18 años.

Definición de variables: Tiempo de inserción: Medida en minutos y segundos desde la inserción de la punta del catéter en la vena disecada hasta su enclava-

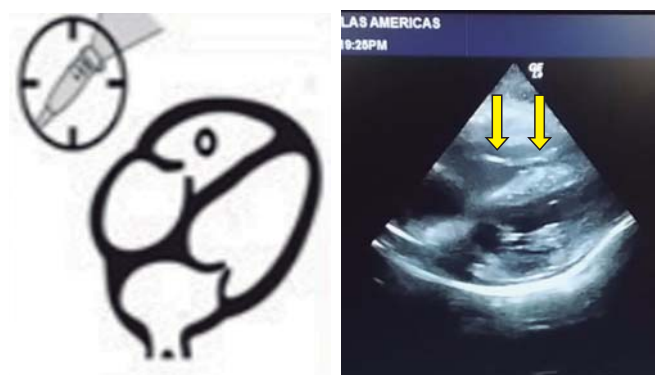


Figura 1. Eje cuatro cámaras, ventana subcostal. Observe el trazo hiperecoico del catéter entrando a cavidad ventricular.

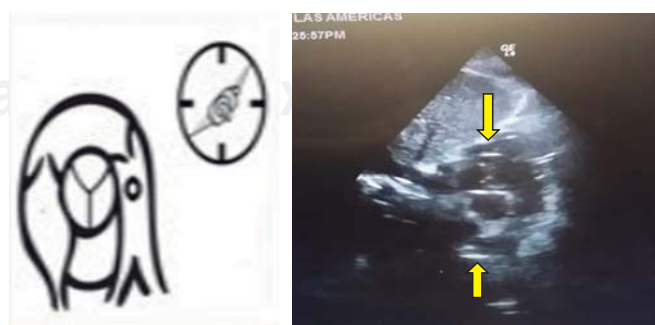

Figura 2. Eje corto, a nivel de grandes vasos, ventana subcostal. Se observa el CAP pasar por infundíbulo pulmonar y localizarse en la arteria pulmonar (flechas).

miento en la arteria pulmonar. (Variable independiente, cuantitativa, continua). **Complicaciones asociadas:** Lesiones traumáticas, mecánicas, eléctricas o alteraciones en la arquitectura vascular o cardíaca, tras la inserción del catéter. (Variable independiente, cualitativa, ordinal).

Universo de trabajo: En el Hospital General de Ecatepec «Las Américas» se incluyeron 26 pacientes con algún estado de choque desde agosto de 2016 hasta agosto de 2017 que ameritaran uso de vasopresor o inotrópico por más de 24 horas; con previo consentimiento informado al familiar, la autorización para colocar el catéter y el uso de los datos obtenidos.

Tamaño de la muestra: Como se trata de un estudio piloto, se seleccionó a conveniencia una muestra de 26 pacientes de la unidad de cuidados intensivos del Hospital General de Ecatepec «Las Américas».

Método

- a. Se solicitó consentimiento informado (*Anexo 1*) al familiar la autorización para colocar el catéter de Swan-Ganz, refiriendo las complicaciones y riesgos del procedimiento; asimismo se solicitó permiso para el uso de los datos obtenidos.
- b. Se realizó venodisección de la vena cubital, cefálica o deltopectoidea bajo anestesia local y con medidas de asepsia y antisepsia.
- c. Se procedió a insertar (primer individuo) el catéter de Swan-Ganz por la vena disecada, al mismo tiempo que se insonó en la región subcostal para evaluar la ventana cardíaca (segundo individuo).
- d. Se utilizó un equipo de ultrasonido con sonda sectorial de 5 MHz para la evaluación de la ventana cardíaca subcostal, utilizando ventana de cuatro cámaras y ventana de eje corto a nivel de grandes vasos.
 - Técnica empleada («Las Américas»): se introduce el catéter de la arteria pulmonar mediante venodisección en pacientes con uso de amins vasopresoras o inotrópicos, midiendo el tiempo de inserción (inserción de la vena-enclavamiento) y las complicaciones asociadas a la colocación.
- e. Se corrobora al mismo tiempo la inserción guiada por ultrasonido y la morfología por curvas en el monitor.
- f. Se realiza el conteo del tiempo en segundos desde la entrada de la punta del catéter en la vena hasta el momento de enclavamiento en la arteria pulmonar y se vigilan complicaciones asociadas durante la colocación del mismo. Se recolectan los datos de los pacientes en hoja electrónica de Excel (*Anexo 2*).
- g. Se solicita control posterior de radiografía de tórax para determinar su adecuada colocación en la zona II de West al enclavamiento y tracto de salida del ventrículo derecho o en tronco de la arteria pulmonar con el balón desinflado.

- h. Se calculó un promedio del tiempo de inserción desde la inserción del catéter por la apertura venosa hasta el enclavamiento del catéter de flotación y la frecuencia de complicaciones asociadas.

Diseño estadístico: El análisis se realizó mediante la descripción de gráficas con el programa computacional SPSS.

RESULTADOS

Se obtuvo media de 91.46 segundos de colocación tras introducir la punta del catéter por venodisección, mediana de 75 y un tiempo aproximado de colocación entre 60 y 122 segundos; tiempo máximo de colocación de 180 segundos y mínimo de 36 segundos. Se detectó 0.00% de complicaciones en 26 pacientes, mismas que se resolvieron prontamente (*Figura 3*).

No se presentó ninguna complicación mecánica como anudamiento del catéter, lesión vascular, lesión nerviosa, lesión miocárdica como perforación de cámaras, arritmias, neumotórax o hemotórax; con 100% de efectividad. Solamente hubo dificultades técnicas que se solucionaron durante el mismo tiempo de inserción (*Cuadro I*).

No hubo ninguna dificultad técnica en 80% (n = 21) de los pacientes; 11% (n = 3) presentó dificultad en la introducción del catéter a través de la vena disecada; 3.8% (n = 1) deslizamiento del catéter a vena cava inferior, mismo que fue corregido con guía ultrasonográfica y 3.8% (n = 1) mostró atrapamiento en válvula tricúspide, mismo que fue corregido guiado por ultrasonido.

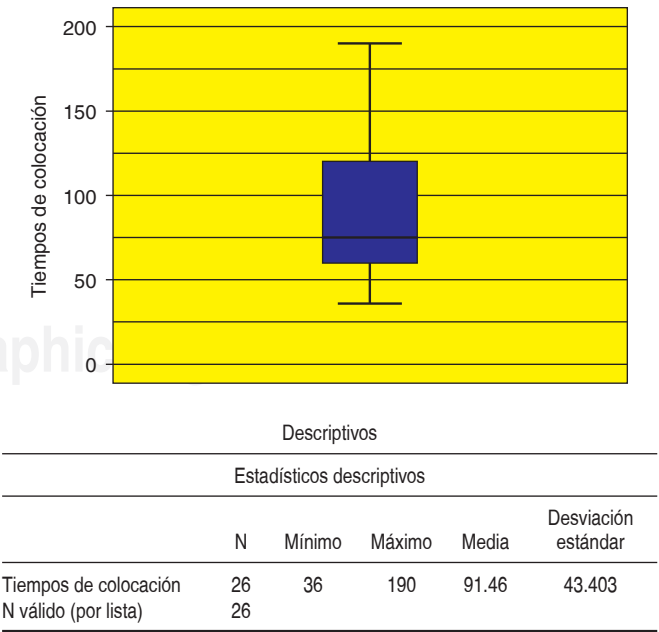


Figura 3. Descripción de datos.

Cuadro 1. Descripción de datos.

Estadísticos		
Tiempos de colocación		
N	Válido	26
	Perdidos	0
Media		91.46
Mediana		75.00
Moda		70
Desviación estándar		43.403
Varianza		1,883.858
Rango		154
Mínimo		36
Máximo		190
Percentiles	25	60.00
	50	75.00
	75	122.50

DISCUSIÓN

El uso del ultrasonido ofrece un método alternativo de colocación del catéter sin apoyo de fluoroscopia, curvas de monitoreo o presiones intracavitarias y reduce complicaciones. Se requiere una muestra mayor para determinar si existe seguridad y eficacia en el método planteado de colocación.^{27,28}

La visualización del catéter por ultrasonido a través de las cámaras cardíacas permite reducir el riesgo de lesiones vasculares y de la arquitectura cardíaca. Asimismo, acorta el tiempo de inserción al ubicar en tiempo real la posición del catéter.^{20,28,29}

La desventaja de este tipo de colocación es la necesidad de dos personas para la introducción del catéter, la presencia de equipo portátil de ultrasonido en las unidades de cuidados intensivos y el entrenamiento en ultrasonido del personal que realiza el «ventaneo» subcostal de los pacientes y en aquéllos con difícil visualización de las ventanas cardíacas de igual forma será difícil realizar la técnica.^{25,26}

CONCLUSIONES

El Swan-Ganz por ultrasonido es un método alternativo y seguro en su colocación con un tiempo medio de 91 segundos desde su inserción. Se necesitará una muestra poblacional mayor y quizás estudio multicéntrico para poder determinar la utilidad y eficacia real de la colocación del catéter Swan-Ganz guiado por ultrasonido.

Recomendaciones

Se sugiere tener cargado el equipo de ultrasonido previo a la inserción del catéter para evitar retraso por problemas de corriente eléctrica. Se necesitan siempre dos personas en la inserción, el primer individuo con

protección estéril y el segundo no estéril que guíe por ultrasonido la introducción del catéter.

BIBLIOGRAFÍA

- Weinhouse GL. Pulmonary artery catheterization: Indications, contraindications, and complications in adults. UpToDate. 2017.
- Swan HJ, Ganz W, Forrester J, Marcus H, Diamond G, Chonette D. Catheterization of the heart in man with use of a flow-directed balloon-tipped catheter. *N Engl J Med*. 1970;283(9):447-451.
- Connors AF Jr, Speroff T, Dawson NV, Thomas C, Harrell FE Jr, Wagner D, et al. The effectiveness of right heart catheterization in the initial care of critically ill patients. SUPPORT Investigators. *JAMA*. 1996;276(11):889-897.
- Monnet X, Richard C, Teboul JL. The pulmonary artery catheter in critically ill patients. Does it change outcome? *Minerva Anesthesiol*. 2004;70(4):219-224.
- Harvey S, Harrison DA, Singer M, Ashcroft J, Jones CM, Elbourne D, et al. Assessment of the clinical effectiveness of pulmonary artery catheters in management of patients in intensive care (PAC-Man): a randomised controlled trial. *Lancet*. 2005;366(9484):472-477.
- Prentice D, Ahrens T. Controversies in the use of the pulmonary artery catheter (hemodynamic monitoring). *J Cardiovasc Nurs*. 2001;15(2):1-5.
- Summerhill EM, Baram M. Principles of pulmonary artery catheterization in the critically ill. *Lung*. 2005;183(3):209-219.
- Greenberg SB, Murphy GS, Vender JS. Current use of the pulmonary artery catheter. *Curr Opin Crit Care*. 2009;15(3):249-253.
- Leatherman JW, Marini JJ. *Clinical use of the pulmonary artery catheter*. In: Hall JB. Principles of critical care. 2nd ed. New York: McGraw-Hill; 1998. pp. 155-176.
- Lauga A, Perrone SV. Monitoreo de las presiones de la arteria pulmonar: catéter de Swan-Ganz. *Insuf Card*. 2007;2(3):99-104.
- Topalian S, Ginsberg F, Parrillo JE. Cardiogenic shock. *Crit Care Med*. 2008;36(1 Suppl):S66-S74.
- Kenar M, Flores LA, Bilbao J, David JM, Suasnabar R, Macin S, et al. Guías de manejo de los síndromes coronarios agudos: Parte V. *Revista Medicina Intensiva*. 2009;26:2.
- Task Force on the management of ST-segment elevation acute myocardial infarction of the European Society of Cardiology (ESC), Steg PG, James SK, Atar D, Badano LP, Blömsström-Lundqvist C, et al. ESC Guidelines for the management of acute myocardial infarction in patients presenting with ST-segment elevation. *Eur Heart J*. 2012;33(20):2569-2619.
- Shah MR, Hasselblad V, Stevenson LW, Binanay C, O'Connor CM, Sopko G, et al. Impact of the pulmonary artery catheter in critically ill patients: meta-analysis of randomized clinical trials. *JAMA*. 2005;294(13):1664-1670.
- Shah MR, Miller L. Use of pulmonary artery catheters in advanced heart failure. *Curr Opin Cardiol*. 2007;22(3):220-224.
- Binanay C, Califf RM, Hasselblad V, O'Connor CM, Shah MR, Sopko G, et al. Evaluation study of congestive heart failure and pulmonary artery catheterization effectiveness: the ESCAPE trial. *JAMA*. 2005;294(13):1625-1633.
- Mueller HS, Chatterjee K, Davis KB, Fifer MA, Franklin C, Greenberg MA, et al. ACC expert consensus document. Present use of bedside right heart catheterization in patients with cardiac disease. American College of Cardiology. *J Am Coll Cardiol*. 1998;32(3):840-864.
- Lauga A, D'Ortencio A. Monitoreo de las presiones de la arteria pulmonar: catéter de Swan-Ganz: Parte II. *Insuf Card*. 2007;2(2):48-54.
- Cerón-Díaz UW. *Monitoreo hemodinámico avanzado en el enfermo en estado crítico*. México: Ed. Prado; 2006. pp. 1-155.
- Lefrant JY, Muller L, Bruelle P, Pandolfi JL, L'Hermite J, Peray P, et al. Insertion time of the pulmonary artery catheter in critically ill patients. *Crit Care Med*. 2000;28(2):355-359.
- Lauga A, D'Ortencio A. Monitoreo de las presiones de la arteria pulmonar: catéter de Swan-Ganz: Parte I. *Insuf Card*. 2007;2(1):5-11.

22. Rupert E, Paul A, Mukherji J. Transoesophageal echocardiography: a useful tool to diagnose entrapment of pulmonary artery catheter. *Anaesthesia*. 2006;61(7):702-704.
23. Lauga A, Perel C, Perrone SV. Monitoreo de las presiones de la arteria pulmonar: catéter de Swan-Ganz: Parte IV. *Insuf Card*. 2007;2(4):143-148.
24. Alraies MC, Alraiyes AH, Salerno D. Pulmonary artery catheter placement guided by echocardiography. *QJM*. 2013;106(12):1149-1150.
25. Ayuela-Azcárate JM, Clau-Terré F, Vicho-Pereira R, Guerrero de Mier M, Carrillo-López A, Ochagavia A, et al. Documento de consenso para la formación en ecografía en Medicina Intensiva. Proceso asistencial, uso de la técnica y adquisición de competencias profesionales. *Med Intensiva*. 2014;38(1):33-40.
26. Petter-Oveland N, Bogale N, Waldron B, Bech K, Sloth E. Focus assessed transthoracic echocardiography (FATE) to diagnose pleural effusions causing haemodynamic compromise. *Case Reports in Clinical Medicine*. 2013;2(3):189-193.
27. Pinsky MR. Pulmonary artery occlusion pressure. *Intensive Care Med*. 2003;29(1):19-22.
28. Pinsky MR. Clinical significance of pulmonary artery occlusion pressure. *Intensive Care Med*. 2003;29(2):175-178.
29. London MJ, Moritz TE, Henderson WG, Sethi GK, O'Brien MM, Grunwald GK, et al. Standard versus fiberoptic pulmonary artery catheterization for cardiac surgery in the Department of Veterans Affairs: a prospective, observational, multicenter analysis. *Anesthesiology*. 2002;96(4):860-870.

Correspondencia:

Pablo Calzada Torres
 Adolfo López Mateos Núm. 8,
 Col. Buenavista, 54944,
 Tultitlán, Estado de México.
 Teléfono: (01) 5884 3475
 Celular: 55 7184 4419
 E-mail: tecpatl4@hotmail.com

Anexo 1. Consentimiento bajo información.

Hospital General de Ecatepec «Las Américas »

Servicio de Terapia Intensiva Adultos

Consentimiento informado de protocolo de estudio

«Eficacia y seguridad de la colocación del catéter de la arteria pulmonar guiada por ultrasonido»

Lugar: _____ Fecha: _____ Hora: _____
 Nombre del paciente: _____ Edad: _____
 Nombre del familiar responsable: _____
 Parentesco: _____

Por medio de este documento, se me ha informado que mi familiar tiene diagnóstico de estado de choque y que es candidato a colocación de catéter de la arteria pulmonar por venodisección, para diagnóstico y tratamiento.

Asimismo, se me ha informado que existen riesgos durante el procedimiento: infecciones, lesión vascular, lesión nerviosa, lesión estructural miocárdica, arritmias, sangrado, hemopericardio, infarto pulmonar, trombosis y muerte. Por tal motivo declaro que me fue explicado a detalle el procedimiento, entiendo los riesgos y beneficios de la colocación de catéter en mi familiar, por lo que autorizo la colocación del mismo, consintiendo de forma libre y espontánea sin ningún tipo de presión.

Declaro que me fue explicado el protocolo de estudio y autorizo la utilización de los datos obtenidos para publicaciones médicas y comprendo que puedo revocar en cualquier momento el consentimiento que ahora otorgo.

 Familiar que autoriza

 Médico informante

 Médico responsable

Anexo 2. Formato de recolección de datos.

Protocolo de colocación de catéter Swan Ganz por ultrasonido.										
Paciente	Diagnósticos	Edad	Sexo	Tiempo de colocación	Complicaciones	Problemas técnicos	Nombre	Fecha de colocación	Tipo de alta	T/Seg
1	Síndrome postparada cardiaca/choque séptico pulmonar	53	M	1 min 45 seg	Ninguna	Ninguno	Ocampo Hernández Juan	23/02/2016	Defunción	105
2	Infarto agudo al miocardio inferior trombolizado KKIII (2 horas de retraso)	69	M	3 min	Ninguna	Dificultad para pasar por acceso venoso	García Gómez Ángel	23/05/2016	Mejoría	180
3	Infarto agudo al miocardio trombolizado KKIV (6 horas de retraso)	56	M	1 min 10 seg	Ninguna	Ninguno		26/06/2016	Mejoría	70
4	Traumatismo craneoencefálico severo/PO drenaje de hematoma subdural/ contusión miocárdica	28	M	2 min	Ninguna	Ninguno	Tlatoani Osorio Ubaldo	11/07/2016	Mejoría	120
5	Choque séptico, pancreatitis aguda, necrosis pancreática infectada	41	F	52 seg	Ninguna	Ninguno		15/07/2016	Defunción	52
6	Infarto agudo al miocardio anteroseptal, trombolizado KK II (3 horas de retraso)	62	M	56 seg	Ninguna	Ninguno		18/07/2016	Mejoría	56
7	Choque séptico abdominal/PO apendicectomía GIV/peritonitis abdominal	34	M	1 min 20 seg	Ninguna	Ninguno		20/07/2016	Mejoría	80
8	Infarto agudo al miocardio postero-inferior no trombolizado KKIII	76	F	36 seg	Ninguna	Ninguno		26/07/2016	Mejoría	36
9	Infarto agudo al miocardio con extensión a ventrículo derecho/ angina postinfarto	50	F	1 min 10 seg	Ninguna	Ninguno	Trejo Padilla Rosa Amalia	26/07/2016	Mejoría	70
10	Traumatismo craneoencefálico severo/choque séptico foco pulmonar/neumoencefalo/PO craniectomía descompresiva y drenaje de hematoma subdural	58	M	45 seg	Ninguna	Ninguno		30/08/2016	Mejoría	45
11	Infarto agudo al miocardio con extensión a ventrículo derecho	77	M	50 seg	Ninguna	Ninguno	Vargas Rueda Juan	18/06/2016	Mejoría	60
12	Choque séptico, absceso gluteo, diabetes mellitus tipo 2, insuficiencia arterial crónica, lesión renal aguda	61	F	60 seg	Ninguna	Ninguno	Valdez Sotero Victoria	19/01/2017	Defunción	70
13	Tromboembolismo pulmonar/ insuficiencia cardiaca derecha/ puerperio inmediato	27	F	2 min 10 seg	Ninguna	Ninguno	Nájera Mireles Beatriz	09/12/2016	Traslado/ mejoría	130
14	Sepsis abdominal/choque séptico/PO apendicectomía complicada	63	F	2 min 10 seg	Ninguna	Dificultad para pasar por acceso venoso	Flores Hernández Ericka	30/01/2017	Mejoría	130
15	TCE severo/hematoma subdural	28	M	1 min 15 seg	Ninguna	Ninguno	Pulido Arenas Guillermo	29/01/2017	Mejoría	75
16	Sira primario	54	M	3 min	Ninguna	Punta de Swan-Ganz se desplazaba a vena cava	González Balderas Francisco	15/03/2017	Mejoría	180
17	Trauma penetrante de abdomen/PO laparotomía/ neumonía nosocomial/choque séptico	29	F	1 min	Ninguna	Ninguno	Márquez Gutiérrez Norma Lorena	21/03/2017	Mejoría	60

Continúa anexo 2. Formato de recolección de datos.

Protocolo de colocación de catéter Swan Ganz por ultrasonido.										
Paciente	Diagnósticos	Edad	Sexo	Tiempo de colocación	Complicaciones	Problemas técnicos	Nombre	Fecha de colocación	Tipo de alta	T/Seg
18	Absceso mandibular, choque séptico, cetoacidosis diabética, SX postparo	24	F	2 min 10 seg	Ninguna	Dificultad para pasar por acceso venoso	Mancilla Ibarra Carmen	24/03/2017	Mejoría	130
19	COR pulmonale, insuficiencia cardíaca descompensada, neumonía	78	F	1 min 24 seg	Ninguna	Ninguno	Gómez Torres Socorro	05/04/2017	Mejoría	84
20	Neumotórax bilateral, sira, neumonía atípica	49	M	1 min 15 seg	Ninguna	Ninguno	González Dias José Ignacio	14/04/2017	Defunción	75
21	Trauma penetrante de abdomen, PO LAPE, choque séptico	16	M	50 seg	Ninguna	Ninguno	Rosales Vidal Eduardo	15/04/2017	Mejoría	50
22	Choque séptico, PO apendicectomía complicada, lesión renal aguda	49	F	1 min 10 seg	Ninguna	Ninguno	López Álvarez Teresa De Jesús	05/06/2017	Defunción	70
23	Choque séptico abdominal, lesión traqueal, lesión renal aguda	62	F	1 min 20 seg	Ninguna	Ninguno	García García Alejandra	07/06/2017	Defunción	80
24	Síndrome postparada cardíaca/ neumopatía restrictiva asociada a obesidad/ lesión renal aguda/ neumonía nosocomial/TCE leve	41	M	3 min 10 seg	Ninguna	Enrollado en músculos papilares	Monroy López Noé	24/06/2017	Mejoría	190
25	Choque séptico abdominal/ trombosis mesentérica	36	F	2 min	Ninguna	Ninguno	Santiago Ramírez Consuelo	26/07/2017	Defunción	120
26	Politraumatizado, lesión renal aguda, rabdomiolisis, hemoneumotórax bilateral, contusión pulmonar, FX radial bilateral, tórax inestable	48	M	1 min	Ninguna	Ninguno	López Salas Alberto Antonio	15/08/2017	Mejoría	177