



# Disfunción en la plasminogénesis en paciente críticamente enfermo con infección polimicrobiana asociado a deficiencia de glicoproteínas

Plasminogenesis disfunction in critical illness patient with polymicrobial infection associated glycoproteins deficiency

*Disfunção da plasminogênese em paciente crítico com infecção polimicrobiana associada a deficiência de glicoproteínas*

Javier Mauricio Giraldo,\* Juan Manuel Giraldo,\* Carlos Duque\*

## RESUMEN

Presentamos el caso clínico de una paciente de 59 años de edad con sepsis por neumonía polimicrobiana con aislamientos virales condicionantes de sobreinfección bacteriana y trombosis. Su escanografía de tórax reportó colapsos posterobasales con atelectasias e infiltrados intersticiales reticulares; evolucionó con deterioro cognitivo relacionado con enfermedad cerebrovascular multiinfarto documentado por tomografía cerebral con emisión de fotón único por medicina nuclear debido a estudios de cráneo normales; ante la evolución neurológica se realizaron estudios de extensión con ecocardiograma Doppler dúplex color transtorácico, el cual fue normal, así como estudio contrastado de cuatro vasos de cuello, Holter de ritmo eléctrico y perfil metabólico completo también normales. Realizamos una revisión en la literatura con miras a brindar entendimiento y evidenciar la relación directa entre síndromes sépticos e infecciones virales con diferentes estados de hipercoagulabilidad, inflamación y apoptosis.

**Palabras clave:** apoptosis, inflamación, coagulación, trombina, dímero D.

## ABSTRACT

We present the clinical case of a 59-year-old patient with sepsis due to polymicrobial pneumonia with viral isolates conditioning bacterial infection and thrombosis. His chest scannography reported basal collapses with atelectasis and reticular interstitial infiltrates; Evolved with cognitive impairment related to multi-infarction vascular brain disease documented by single-photon emission brain tomography by nuclear medicine due to normal scannographies studies; Given the neurological evolution, extension studies were carried with transthoracic duplex Doppler echocardiogram which was normal, as well as a contrasted study of four neck vessels, electrical rhythm holter and complete metabolic profile also normal. We conducted a review in the literature with a view to providing understanding and evidence of the direct relationship between septic syndromes and viral infections with different states of hypercoagulability, inflammation and apoptosis.

**Keywords:** apoptosis, inflammation, coagulation, thrombin, dimer D.

## RESUMO

Apresentamos o caso clínico de um paciente de 59 anos com sepse por pneumonia polimicrobiana com isolados virais condicionando superinfecção bacteriana e trombose. Sua cintilografia de tórax relatou colapsos pósterobasais com atelectasia e infiltrados intersticiais reticulares; Evoluiu com deterioração cognitiva relacionada à doença cerebrovascular multi-infarto documentada por tomografia cerebral com emissão de fóton único pela medicina nuclear devido a estudos de crânio normais; dada a evolução neurológica, realizaram-se estudos de extensão com ecocardiograma Doppler colorido transtorácico duplex, que foi normal, bem como estudo contrastado de quatro vasos do pescoço, Holter de ritmo elétrico e perfil metabólico completo, também normais. Realizamos uma revisão da literatura com o objetivo de compreender e evidenciar a relação direta entre síndromes sépticas e infecções virais com diferentes estados de hipercoagulabilidade, inflamação e apoptose.

**Palavras-chave:** apoptose, inflamação, coagulação, trombina, dímero D.

## INTRODUCCIÓN

La actividad endotelial generada a partir de estados proinflamatorios y procoagulantes está directamente relacionada con inóculos mal regulados y coexistencias microbiológicas que exacerbaban el potencial protrombótico que involucran fenómenos biomoleculares generadores de vasculitis y apoptosis. Es bien conocida la relación entre infección viral e infección bacteriana; no obstante no es frecuente evidenciar tantos aislamientos virales como los encontrados en nuestra paciente potencializando inflamación, coagulación y apoptosis.

## PRESENTACIÓN DEL CASO

Paciente de 59 años de edad con cuadro clínico de una semana de evolución consistente en incremento del trabajo respiratorio y aumento de la clase funcional asociado a fiebre no cuantificada, sin antecedentes de importancia. Acude a centro de referencia donde presenta deterioro de los índices de oxigenación con requerimiento de ventilación mecánica, por lo que deciden remitirlo a unidad de cuidados intensivos (UCI). Ingresó a UCI con tensión arterial de 70/40, frecuencia cardíaca de 130 latidos por minuto, frecuencia respiratoria asistida por máscara Ambu, saturación de 85%, temperatura de 39 °C, bajo efectos residuales de sedación y relajación.

Como hallazgos de importancia al examen físico hipoventilación con crépitos bilaterales. Se plantea impresión diagnóstica de insuficiencia respiratoria aguda y neumonía adquirida en la comunidad grupo IV. Laboratorios de ingreso registrados en la [Tabla 1](#).

Monitoria de la ventilación mecánica con distensibilidades de 55 cm de agua, trabajo respiratorio de 12 Joules por litro con meseta de 27 cm de agua y presión de conducción de 17 cm, razón por la cual se ajusta volumen tidal por peso predicho y se fija presión positiva al final de espiración por bucle presión/volumen y meseta. Se avanza línea central subclavia derecha documentándose presión de fin de lleno subóptimas, saturación venosa de 45% con resistencias vasculares sistémicas de 480 dinas superficie corporal segundo adicionalmente con acidemia metabólica, hiperlactate-

\* Hospital Medicina Intensiva del Toluca UCI Honda.

Recibido: 05/10/2021. Aceptado: 18/03/2022.

**Citar como:** Giraldo JM, Giraldo JM, Duque C. Disfunción en la plasminogénesis en paciente críticamente enfermo con infección polimicrobiana asociado a deficiencia de glicoproteínas. Med Crit. 2022;36(8):528-533. <https://dx.doi.org/10.35366/109174>

mia y consumo severo de base exceso con predictores de bajo gasto y de hipoperfusión tisular con gradiente venoarterial de dióxido de carbono de 12 mm de mercurio y cociente metabólico anaeróbico en 2, motivo por el cual se inician terapias tempranas dirigidas por objetivos. Es llevada a escanografía de tórax, la cual reporta colapsos posterobasales con atelectasias e infiltrados intersticiales reticulares (*Figura 1*).

Paciente sin factores predictores de multidrogo resistencia, por lo que se inician betalactámicos más aminoglucósidos. Durante su estancia presenta disfunción cognitiva con CAM-ICU positivo con alteración mental, pensamiento desorganizado, inatención y conciencia fluctuante, lo que requirió despliegue de protocolo institucional de sedación dolor y deliro, adicionalmente hemiplejía izquierda con desviación de la comisura bucal y parálisis de la mirada conjugada hacia la derecha con escala de NIHSS (*National Institute Health Stroke Scale*) de 15; razón por la cual es llevada a escanografía de cráneo referida en la *Figura 2*.

Ante la evolución neurológica se inician estudios de extensión con ecocardiograma Doppler dúplex color transtorácico, el cual fue normal, así como estudio contrastado de cuatro vasos de cuello, Holter de ritmo eléctrico y perfil metabólico completo también normales; se reciben reportes de microbiología detallados en la

*Tabla 2*; requiere escalamiento antibiótico, por lo cual se inicia glicopéptido más inhibidor de hemaglutinina y neuraminidasa.

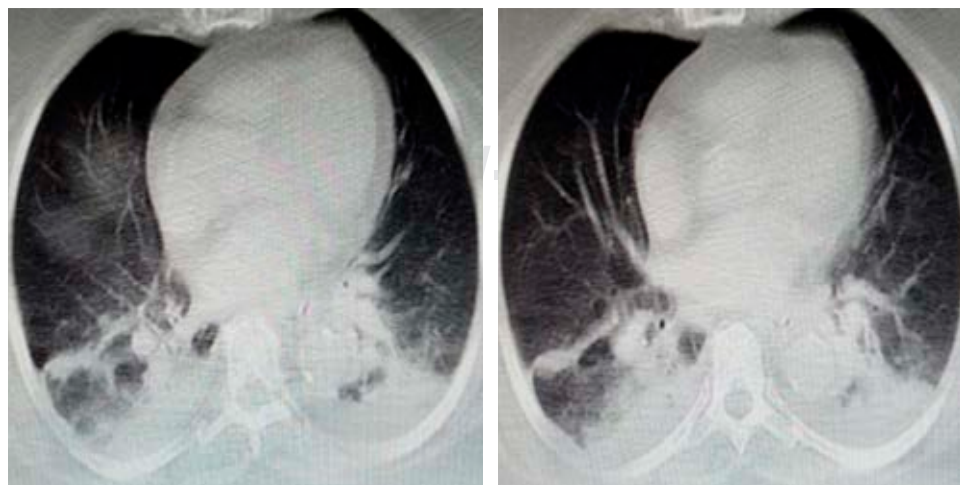Ante los hallazgos escanográficos y la persistencia del síndrome motoneurona superior, se decide realizar tomografía cerebral con emisión de fotón único por medicina nuclear relacionada en la *Figura 3*. Evoluciona con recuperación de los índices de oxigenación y de ventilación sin deuda de oxígeno, bajo gasto ni sufrimiento mitocondrial, se realiza monitoria en asa cerrada documentándose compliance de 80 cm de agua, resistencias de 4 cm/L/s y presión elástica alveolar de fin de espiración de 1 cm de agua; con trabajo respiratorio de 0.5 Joules por litro bajo asistencia proporcional de 30%, presión positiva al final de la espiración de 8 cm de agua y fracción inspirada de oxígeno de 32%, motivo por el cual se realiza prueba única de ventilación diaria en tubo en t definiéndose ausencia de predictores de falla de extubación, por lo que se decide liberar de la ventilación mecánica.

Debido a los resultados de medicina nuclear se realizaron estudios de hipercoagulabilidad documentados en la *Tabla 3*, por lo que se decide iniciar anticoagulación oral directa. Ante evolución clínica con recuperación de las escalas pronósticas neurológicas, se decide traslado a piso por medicina interna y neurología.

**Tabla 1: Laboratorios de ingreso.**

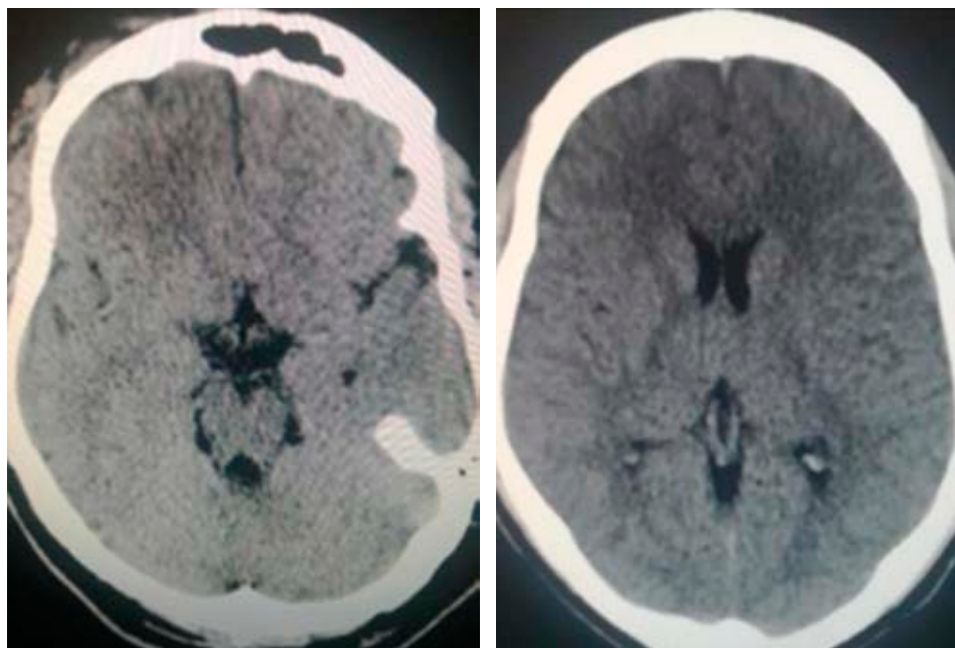
Química	Resultado	Hematología	Resultado
Nitrógeno ureico	15 mg/dL	Glóbulos blancos	22,500 x <sup>3</sup> mm
Creatinina	0.8 mg/dL	Hemoglobina	14 g/dL
Bilirrubinas totales	0.8 mg/dL	Hematocrito	42%
ASAT	27 mg/dL	Plaquetas	125,000 x mm <sup>3</sup>
ALAT	17 mg/dL	Tiempo protrombina	31 segundos
Fosfatasa alcalina	75 mg/dL	Tiempo trombina	10 segundos
Troponina I	Negativa		

ASAT = aspartato aminotransferasa. ALAT = alanino aminotransferasa.



**Figura 1:**

Escanografía de tórax. Infiltrados intersticiales segmento lateral y paracardiaco del lóbulo medio y llingula, colapsos posterobasales más atelectasias subsegmentarias y colecciones pleurales bilaterales.



**Figura 2:**

Escanografía de cráneo normal.

## DISCUSIÓN

Al margen de la presentación clínica de la sepsis severa generada por la respuesta del huésped al antígeno y al patrón molecular de reconocimiento, existen escenarios inadvertidos que definen en la línea de tiempo y los desenlaces al interior de la unidad de cuidados intensivos; esta circunstancia se debe a mecanismos generadores de disfunción en la plasminogénesis, los cuales potencializan el riesgo protrombótico durante la sepsis. Está bien definido que la activación del mononuclear en la iniciación de la respuesta inmunitaria condiciona la liberación del factor tisular y la activación de trombina. Al mismo tiempo vías anticoagulantes asociadas al endotelio, principalmente el sistema de la proteína C, son alteradas por citocinas proinflamatorias, lo que asociado a la inactivación de sistemas endógenos fibrinolíticos dificulta seriamente la remoción de fibrina como resultado de una regulación en ascenso de su principal inhibidor, el inhibidor de la activación del plasminógeno tisular (IAP1). El incremento en la generación de fibrina y el depósito de coágulos en los capilares contribuyen directamente en la disfunción capilar y en la hipoperfusión tisular condicionando disfunción orgánica múltiple.<sup>1</sup> El sistema de la proteína C, además de generar efecto anticoagulante mediante la inhibición del complejo trombina-trombomodulina y producir degradación, decantación y depuración de los factores V y VIII, regula la adhesión plaquetaria bajo ciertas circunstancias de flujo; además tiene un peso importante en la defensa del huésped frente al inóculo en virtud de la quelación *in vitro* del péptido microbiano circulante, propio de las enterobacterias tipo lipopolisacárido a

**Tabla 2:** Panel viral respiratorio y lavado broncoalveolar.

Reportes de microbiología lavado broncoalveolar y panel viral	
Perfil respiratorio viral:	
Método: inmunofluorescencia indirecta-IFI	
Muestra	Asp. Nasofaríngeo
Celularidad	++
<i>Screening viral: pool 7 virus</i>	
Virus sincitial respiratorio	Negativo
Parainfluenza 1	Positivo
Parainfluenza 2	Negativo
Parainfluenza 3	Positivo
Influenza A	Negativo
Influenza B	Positivo
Adenovirus	Negativo
Cultivo de gérmenes comunes	
Muestra:	Lavado broncoalveolar
Cultivo:	Antibiograma
Se obtuvo crecimiento de:	
<i>Staphylococcus aureus</i>	
Clindamicina	Sensible
Cloranfenicol	Sensible
Eritromicina	Sensible
Oxacilina	Resistente
Penicilina	Resistente
<i>Trimetoprima sulfametoxazol</i>	Sensible
Vancomicina	Sensible
Tetraciclina	Sensible

partir de una esfingosina quinasa S1P-R1 fortaleciendo además la barrera de permeabilidad vascular.<sup>2</sup>

No menos importante es el sistema de la proteína S igualmente comprometido durante la sepsis, tiene implicaciones trascendentales durante el estrés oxidativo y la apoptosis, ya que es uno de los dos ligandos funcio-



nales del monocito en la primera línea de defensa que condiciona señales intracelulares para la modulación de la quinasa 4 de la interleuquina 1 (IRAK4), *Toll-like receptor* y factor de transcripción nuclear/Factor nuclear Kappa Beta.<sup>2</sup> La pérdida del equilibrio en la hemostasis generada a partir de la disfunción del sistema de la proteína C aporta serios efectos deletéreos en relación con el control del inóculo, además de potencializar fases protrombóticas a partir del factor inhibidor de la fibrinólisis derivado de la trombina (TAFI, *Thrombin Activatable Fibrinolysis Inhibitor*, por sus siglas en inglés), el cual remueve residuos de lisina de los terminales carboxilos desde la fibrina, de este modo reduce el secuestro de plasminógeno en la matriz de fibrina necesario para ser eficiente la fibrinólisis.

Adicionalmente, el modulador alostérico de la trombina, la trombosmodulina en su porción extracelular del dominio de la lectina resulta ser proinflamatoria en virtud del bloqueo de las anafilotoxinas C3a y C5a y el mediador vaso activo de las bradiquininas comprometiendo seriamente la opsonificación bacteriana. Por otro lado, este compuesto protrombótico y proinflamatorio condiciona la generación de receptores de productos finales de glicosilaminación (RAGE, por sus siglas en inglés) por los grupos de proteínas de alta morbilidad (HMGB1P), los cuales regulan el reclutamiento de los polimorfonucleares; la trombosmodulina bloquea también la vía alterna del complemento promoviendo sus inhibidores endógenos; los factores del complemento H e I bloquean C3b y C4b.<sup>3-7</sup>

Más allá de la activación del monocito en la primera línea de defensa y sus efectos deletéreos en la coagulación, inflamación y apoptosis, también los patrones moleculares de reconocimiento están inmersos en estados de hipercoagulabilidad. Shin y colaboradores evidenciaron que el tratamiento con agonistas del *Toll-like receptor 2* (TLR 2) marcados con peptidoglucano en células endoteliales humanas de cordón umbilical, células capilares de compartimentos pulmonares y células coronarias endoteliales, además de producir expresión en sus superficies de IL-6, IL-8 y E-selectina aumentando el reclutamiento de polimorfonucleares y el potencial trombogénico,<sup>8-11</sup> generaban incremento del IAP1 y disminución en la activación del plasminógeno tisular y de los inhibidores de la vía del factor tisular. Estos estudios demostraron que la activación del TLR 2 por estructuras bacterianas está relacionada con fuga capilar en la sepsis e íntimamente ligada con vías de coagulación y activación de células endoteliales.<sup>12</sup> Los marcadores de actividad fibrinolítica resultan ser una herramienta muy útil durante el abordaje diagnóstico en este tipo de pacientes, tal es el caso del dímero D, el cual está inmerso en síndromes sépticos por grupos específicos de inóculos como se documentó en nuestra paciente. Sin embargo, es trascendental tener en cuenta las condiciones de temperatura y de tiempo de transporte de los biomarcadores de actividad endotelial y actividad de coagulación para evaluar la hemostasis y la inflamación a partir de la interpretación del inhibidor de la activación del plasminógeno

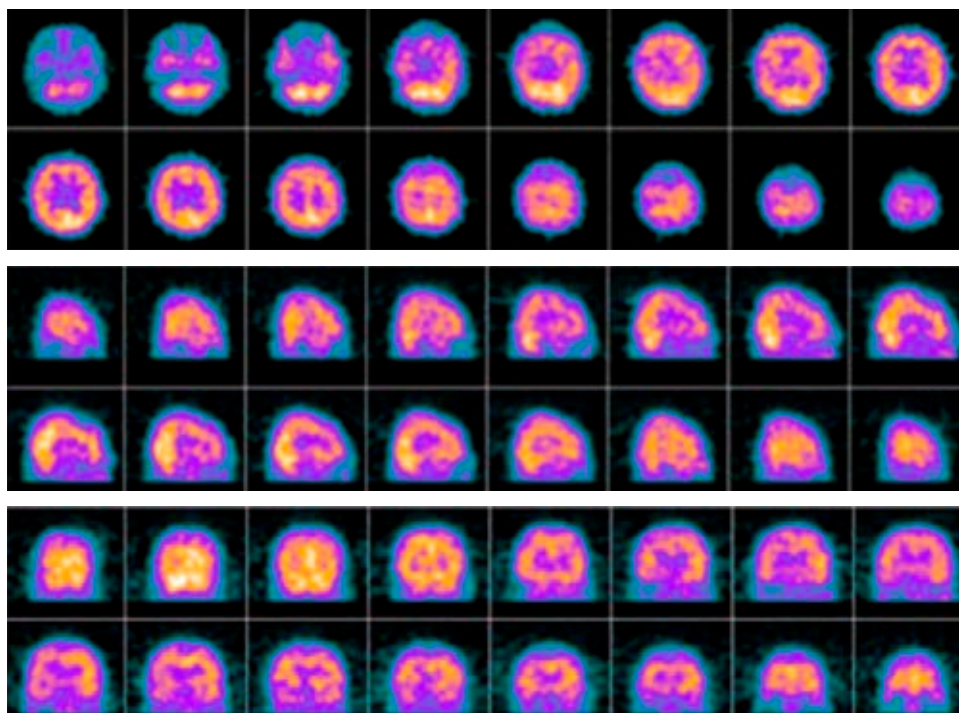


Figura 3:

SPECT cerebral. Trastorno perfusorio encefálico frontal y temporal derecho.

**Tabla 3: Estudios de hipercoagulabilidad.**

Reportes de glicoproteínas e hipercoagulabilidad			
Proteína S de la coagulación: actividad (funcional)	41.0*	%	52 a 118
Proteína C de la coagulación: actividad (funcional)	54.0*	%	70 a 140
Método: coagulometría			
*Dato confirmado			
Inhibidor del activador del plasminógeno (PAI1)	35.80*	ng/mL	1.0 a 25
Método: inmunoensayo			
* Dato confirmado			
Dímero D	10*	ng/dL	0.5
Método: técnica látex			
* Dato confirmado			

tisular y del dímero D, ya que fácilmente podrían presentarse falsos positivos y datos que se marginen de la realidad, como lo demostraron Palmer y colaboradores, quienes definen su periodo de latencia de análisis de 24 h a una temperatura de 4 °C.<sup>13</sup>

La coexistencia microbiológica entre enfermedades virales estacionales como precursoras de la sobreinfección bacteriana es muy frecuente y podría explicar en buena parte los aislamientos identificados en esta presentación. Una revisión realizada por Abramson y Mills documenta que uno de los primeros reportes de infección viral que podría incrementar la susceptibilidad a infecciones bacterianas fue publicado en 1908, asimismo la coinfección bacteriana fue asociada tempranamente con las muertes originadas por la pandemia de 1918 y cerca de 34% de las generadas por la pandemia de 2009 por el virus de la influenza A (H1N1). La coinfección bacteriana comúnmente ocurre en los primeros seis días de la infección viral por influenza y por lo general los aislamientos más frecuentes corresponden a *Streptococcus pneumoniae* y a *Staphylococcus aureus*.<sup>14-17</sup> Estas infecciones virales también están inmersas en escenarios de hipercoagulabilidad, oxidación y apoptosis a partir de la activación de patrones moleculares asociados a daño celular (DAMP) relacionados durante la respuesta del sistema innato inmunológico siendo determinantes de la severidad de la enfermedad y de la inflamación.

Existe evidencia que documenta la acumulación de fosfolípidos y de grupos proteicos de alta movilidad (HMGB1P) durante la infección por virus de la influenza que generan lesión pulmonar e importante disfunción hematológica y vasculitis.<sup>18</sup> Patel y colaboradores demostraron en modelos animales que la administración de antagonista del *Toll-like receptor 4* (TLR 4) durante el tratamiento del virus de la influenza (Eritoran) bloquea los patrones moleculares relacionados con daño celular aminorando el grado de lesión pulmonar.<sup>19</sup>

Teniendo en cuenta la estrecha relación entre inflamación y coagulación así como la importancia de co-

nocer la predisposición genética, los diferentes grados de lesión y el tipo de respuesta del huésped resulta importante controlar rápidamente la carga antigénica y evitar disfunciones relacionadas que podrían llegar a generar desenlaces fatales. Sin embargo, en ciertos grupos de pacientes sin factores de riesgo de multidrogo resistencia resulta muy difícil predecir escenarios clínicos relacionados como en el caso de nuestra paciente.<sup>20-22</sup>

## CONCLUSIONES

Las manifestaciones protrombóticas y hemorrágicas en el contexto de las disfunciones hematológicas inmersas en los síndromes sépticos resultan ser un gran reto para el personal de atención médica al interior de las unidades de cuidados intensivos en virtud de la complejidad que implica su identificación certera y precoz, motivo por el cual se hace necesaria la sospecha clínica y diagnóstica sobre la base de la predicción casuística. Asimismo, la articulación entre respuesta innata inmunitaria con patrones moleculares de reconocimiento y péptidos microbianos sugestivos de ser reconocidos podrían ayudar al análisis en el plano diagnóstico como marcadores de afectación en la plasminogénesis y activación de fenómenos protrombóticos que impactan en desenlaces clínicos.

## AGRADECIMIENTOS

Agradecemos la oportunidad de publicación como aporte a la academia y gestión del conocimiento.

## REFERENCIAS

1. Levi M, van der Poll T. Coagulation and sepsis. *Thromb Res.* 2017;149:38-44. <http://dx.doi.org/10.1016/j.thromres>.
2. Hartmut W. Regulation and inflammation by protein C system. *Crit Care Med.* 2010;38(2):S18-25.
3. Broze GJ Jr. Thrombin-dependent inhibition of fibrinolysis. *Curr Opin Hematol.* 1996;3:390-394.
4. Leung LL, Myles T, Nishimura T, et al. Regulation of tissue inflammation by thrombin activatable fibrinolysis inhibitor. *Mol Immunol.* 2008;45:4080-4083.
5. Van de Wouwer M, Conway EM: Novel function of thrombomoduline in inflammation. *Crit Care Med.* 2004;32:s254-s261.
6. Abeyama K, Stern DM, Ito Y, et al. The N-terminal domain of Thrombomoduline sequesters of high mobility Box 1 Protein., a novel antiinflammatory mechanism. *J Clin Invest.* 2005;115:1267-1274.
7. Hagiwara S, Iwasaka H, Matsumoto S, et al: *In vivo in vitro* effects of the anticoagulants, thrombomoduline, on the inflammatory response in rodent models. *Shock.* 2010;33(3):282-288.
8. Laridan E, Denorme F, Desender L, et al. Neutrophil extracellular traps in ischemic stroke thrombi. *Ann Neurol.* 2017;82(2):223-232. doi: 10.1002/ana.24993.
9. Laridan E, Martinod K, De Meyer SF. Neutrophil extracellular traps in arterial and venous thrombosis. *Semin Thromb Hemost.* 2019;45(1):86-93. doi: 10.1055/s-0038-1677040.

10. Lee KH, Cavanaugh L, Leung H, et al. Quantification of NETs-associated markers by flow cytometry and serum assays in patients with thrombosis and sepsis. *Int J Lab Hematol*. 2018;40(4):392-399. doi: 10.1111/ijlh.12800.
11. Elaskalani O, Abdol Razak NB, Metharom P. Neutrophil extracellular traps induce aggregation of washed human platelets independently of extracellular DNA and histones. *Cell Commun Signal*. 2018;16(1):24. doi: 10.1186/s12964-018-0235-0.
12. Shin HS, Xu F, Bagchi A, et al. Bacterial lipoprotein TLR2 agonists broadly modulate endothelial function and coagulation pathways *in vitro* and *in vivo*. *J Immunol*. 2011;186:1119-1130. <http://dx.doi.org/10.4049/jimmunol.1001647>.
13. Palmer OM, Carter M, Chang CH, et al. Effects of transport temperature on the stability of inflammatory, hemostasis endothelial function and oxidative stress plasma biomarker concentrations. *Shock*. 2016;22:715-719.
14. Abramson JS, Mills EL. Depression of neutrophil function induced by viruses and its role in secondary microbial infections. *Rev Infect Dis*. 1988;10:326-341. doi: 10.1093/clinids/10.2.326.
15. Morens DM, Taubenberger JK, Fauci AS. Predominant role of bacterial pneumonia as a cause of death in pandemic influenza: implications for pandemic influenza preparedness. *J Infect Dis*. 2008;198:962-970. doi: 10.1086/591708.
16. Chertow DS, Memoli MJ. Bacterial coinfection in influenza: a grand rounds review. *JAMA*. 2013;309:275-282. doi: 10.1001/jama.2012.194139.
17. Rynda-Apple A, Robinson KM, Alcorn JF. Influenza and bacterial superinfection: illuminating the immunologic mechanisms of disease. *Infect Immun*. 2015;83:3764-3770. doi: 10.1128/IAI.00298-15.
18. Angus DC, Yang L, Kong L, et al. Circulating high-mobility group box 1 (HMGB1) concentrations are elevated in both uncomplicated pneumonia and pneumonia with severe sepsis. *Crit Care Med*. 2007;35(4):1061-1067.
19. Shirey K, Lai W, Scott A, et al. The TLR4 antagonist Eritoran protects mice from lethal influenza infection. *Nature*. 2013;497:498-502. doi: 10.1038/nature12118.
20. Iba T, Arakawa M, Di Nisio M, et al. Newly proposed sepsis-induced coagulopathy precedes international society on thrombosis and haemostasis overt-disseminated intravascular coagulation and predicts high mortality. *J Intensive Care Med*. 2020;35(7):643-649. doi: 10.1177/0885066618773679.
21. Samuels JM, Moore HB, Moore EE. Coagulopathy in severe sepsis: interconnectivity of coagulation and the immune system. *Surg Infect (Larchmt)*. 2018;19(2):208-215. doi: 10.1089/sur.2017.260.
22. Alberti S, Di Pasquale M, Zanaboni AM, et al. Stratifying risk factors for multidrug-resistant pathogens in hospitalized patients coming from the community with pneumonia. *Clin Infect Diseases*. 2012;54:470-478.

**Correspondencia:**

**Javier Mauricio Giraldo Sánchez**

**E-mail:** [dircientifico@ucihonda.com.co](mailto:dircientifico@ucihonda.com.co)