

## INFORME DE CASO

# Destrucción del grupo muscular anterior de la pierna en un paciente con quemadura eléctrica

Dr. Alexander García Urquijo<sup>1</sup>

Dra. Romy Lorenzo Manzanás<sup>2</sup>

Dr. Horacio Martines Izquierdo<sup>3</sup>

## RESUMEN

Las quemaduras eléctricas son lesiones traumáticas que conducen a necrosis hística de variable extensión y profundidad que se acompañan de gran destrucción muscular y que son capaces de generar grandes secuelas invalidantes o deformantes, e incluso, de ocasionar la muerte. En estas lesiones el daño es mayor en las inserciones tendinosas y en las regiones periósticas, sobre todo en los grupos musculares profundos; los vasos sanguíneos se trombosan progresivamente y son responsables de la necrosis secundaria que dificulta la circulación a la zona afectada. Tanto la amplia afectación muscular como la vascular llevan a la amputación de miembros en el 60% de las víctimas y a serias limitaciones motoras. Se presenta un paciente de 21 años, del sexo masculino y la raza blanca, con antecedentes de salud anterior y obrero de la Empresa Eléctrica que sufrió una lesión térmica eléctrica que destruyó todo el grupo muscular anterior de su pierna derecha y dejó una estrecha franja posterior de tejido intacto; aunque se discutió la posible amputación, se prefirió la conducta

## SUMMARY

Electrical burns are traumatic injuries that lead to tissue necrosis of varying extent and depth. They are accompanied by large muscle destruction and are capable of causing large disfiguring or disabling sequelae, and even death. In these lesions, damage is greater in the tendon insertions and the periosteal regions, especially in deep muscle groups; blood vessels progressively thrombose and are responsible for secondary necrosis hindering the circulation into the affected area. Both the broad muscular and vascular damage lead to limb amputation in 60% of the victims, and serious motor limitations. The case of a 21-year-old white male patient is reported. A worker of Electric Company with a history of previous health, he suffered an electric thermal injury that destroyed the entire anterior muscle group of his right leg, leaving intact a narrow strip of posterior tissue. Although the possible amputation was discussed, it was preferred a watchful waiting because the little viable tissue could guarantee adequate irrigation without

expectante al comprobar que el escaso tejido viable garantizaba la adecuada irrigación sin edema y con recuperación satisfactoria. Al egreso se comprobó una limitación en la flexión del pie que prácticamente no afectaba la marcha del paciente.

**DeCS:**  
QUEMADURAS POR  
ELECTRICIDAD/etiología  
TRAUMATISMOS DE LA PIERNA

edema and a successful recovery. At discharge, it was noticed a limitation of the foot flexion that almost did not affect the patient's gait.

**MeSH:**  
BURNS, ELECTRIC/etiology  
LEG INJURIES

Las quemaduras eléctricas son lesiones traumáticas que conducen a necrosis hística de variable extensión y profundidad que se acompañan de gran destrucción muscular -causada por descarga eléctrica atmosférica o industrial- y que son capaces de generar grandes secuelas invalidantes y deformantes, e incluso, de ocasionar la muerte;<sup>1</sup> estas lesiones conllevan a la amputación de miembros en el 60% de las víctimas.<sup>2</sup>

Las lesiones eléctricas pueden llegar a afectar del 10-15% de la superficie corporal quemada (SCQ); la mayor porción de la destrucción tisular no es evidente a simple vista (signo del tímpano de hielo).<sup>2,3</sup>

El flujo de corriente se concentra en las extremidades por ser más estrechas y los tejidos óseo y muscular más susceptibles, por lo que el daño se hace mayor en las inserciones tendinosas y las regiones periósticas, sobre todo en grupos musculares profundos;<sup>3</sup> el alto voltaje se asocia a dislocaciones, fracturas, lesiones vertebrales, lesiones intra-abdominales y a traumas concomitantes.<sup>4</sup> La destrucción masiva de músculo (rabdiomiólisis) causa un aumento de la mioglobina, que precipita en los túbulos renales y llega a producir necrosis tubular aguda y fallo renal agudo si no es tratado.<sup>4</sup>

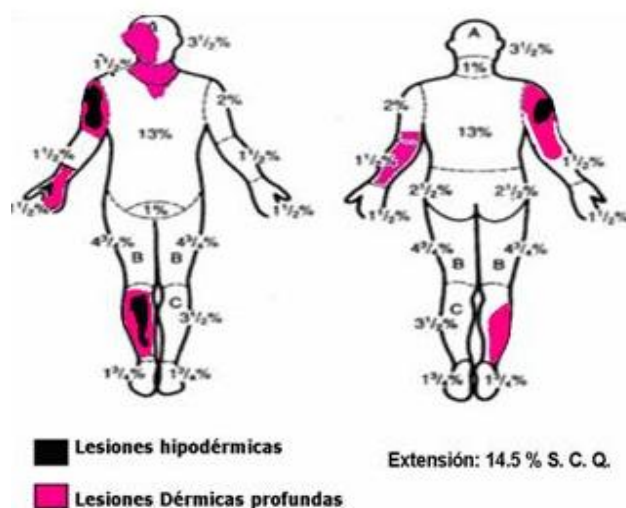
Estas lesiones requieren de un intenso tratamiento que no siempre resulta exitoso, y aunque la severidad de la quemadura y la evolución de estos pacientes dependen de varios factores relacionados con características de la electricidad,<sup>5,6</sup> la respuesta del individuo algunas veces asombra al permitir evoluciones poco usuales.

## **PRESENTACIÓN DEL PACIENTE**

Paciente de 21 años, masculino, de piel blanca y 65Kg de peso, con antecedentes de salud anterior y obrero de la Empresa Eléctrica que fue trasladado a la Unidad de Quemados del Hospital Provincial Universitario "Arnaldo Milán Castro" por sufrir quemaduras eléctricas accidentales tras exponerse a alto voltaje (13 000 voltios).

Al examen físico se constató un adecuado estado de conciencia y cooperación con el interrogatorio -refirió laboraba en el tendido eléctrico energizado cuando, accidentalmente, se sujetó con su mano derecha de uno de los conductores, mientras su pierna derecha hacía contacto con un segundo conductor- y se detectó que hacia el centro de la herida era más profunda, de coloración negruzca, con

pérdida de tejido, dura, acartonada, no dolorosa, con esfacelos y bordes algo regulares en la región tenar, mientras la coloración de la periferia se hacía más roja, dolorosa, húmeda, algo suave y con presencia de algunas ampollas -esta lesión fue identificada como la zona de entrada-; que en la cara anterolateral de la pierna derecha tenía una lesión de bordes irregulares, profunda, con pérdida de tejido, con esfacelos, de coloración negruzca, dura, acartonada, no dolorosa y de aproximadamente 5cm de diámetro que ocupaba el tercio medio de la pierna, rodeada por piel de coloración blanca nacarada, dura, seca e indolora que se extendía por casi toda la cara anterior de la pierna -por sus características clínicas fue identificada como lesión de salida- y que en el hombro derecho y en parte del antebrazo, de la pierna derecha, del rostro, del cuello, del tronco superior y de la cara posterior del antebrazo izquierdo presentaba lesiones de color rojo cereza que disminuían en intensidad hacia la periferia de la lesión, con algunas ampollas (figura 1).



**Figura 1.** Representación gráfica de las lesiones según el esquema de Kirschbaum

El 6.5% de SCQ se clasificó como quemadura dérmica profunda, mientras el restante 8% como hipodérmica, para un total de 14.5%; fue pronosticado de muy grave según la Clasificación Cubana de Pronóstico de Vida.<sup>1</sup>

Se le realizó la primera cura y se descartó el tratamiento descompresivo por fasciotomía debido a la ausencia de signos de isquemia distal. Fue ingresado en la Sala de Cirugía Plástica y Caumatología y sometido a monitoreo cardiorrespiratorio por 78 horas; no se detectaron arritmias. Se efectuó el abordaje venoso profundo a la vena femoral izquierda y se mantuvo durante 12 días con hidratación abundante por una semana; se exigió un ritmo diurético superior a 1ml/Kg/h. Al tratamiento se le incluyeron soporte vitamínico, antihistamínicos, sedo-analgésia, heparinización subcutánea y fisioterapia.

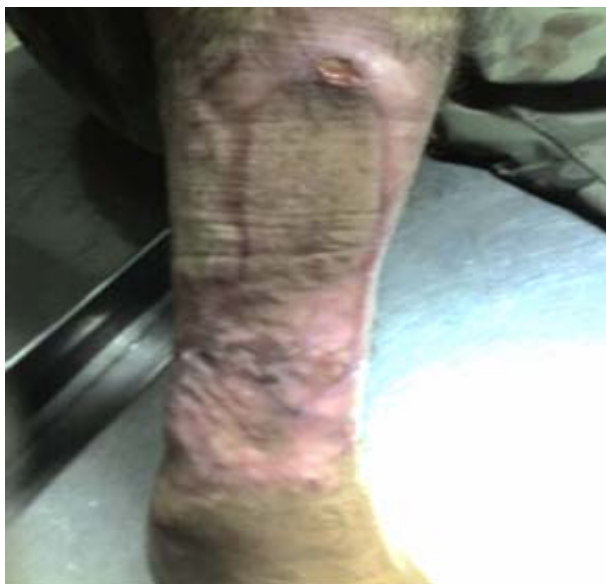Durante su permanencia en la sala recibió 500ml de plasma fresco diario durante tres días. La creatinina en sangre se monitoreó en días alternos y permaneció entre 40 y 116mmol/l; el resto de los complementarios se mantuvieron en valores normales y todos los cultivos resultaron negativos. Se le aplicó cura local oclusiva

diaria con sulfadiazina argéntica durante la primera semana y se continuó con nitrofurazona en días alternos. A los 28 días del accidente violó el reposo médico impuesto y comenzó a deambular apoyado en una silla de ruedas, con imposibilidad para la flexión del pie; negaba dolor durante la locomoción.

Se le practicaron tres necrectomías: la primera a los siete días de ingresado -se escindió tejido necrótico que incluyó la piel y la totalidad de la musculatura flexora superficial del pie; también se realizó el único desbridamiento de la lesión de entrada, se detectó una fractura desplazada a nivel del tercio proximal de la segunda falange del primer dedo de la mano derecha, se redujo manualmente y se inmovilizó con fijación de los músculos aledaños con una sutura de nylon 0 que se retiró pasados 30 días del accidente-, la segunda continuó con la eliminación de tejidos (muscular y tendinoso) necróticos, quedaron expuestos dos tercios del hueso peroné con perióstio de coloración oscura, y se cubrió la totalidad de la lesión con homoinjerto de piel de donante vivo; se indicó un estudio radiológico del pie derecho (que resultó negativo a osteomielitis y con signos claros de vitalidad del tejido óseo) y se solicitó interconsulta con la Especialidad de Ortopedia y Traumatología; la buena evolución del paciente y la ausencia de signos de sepsis y de isquemia justificaron la decisión de mantener una conducta expectante a pesar de que la literatura no justifica la postergación de la amputación, ya que la necrosis predispone a sepsis en un tercio de los pacientes;<sup>3,6</sup> a pesar de conservarse sana solo una pequeña franja vertical de unos 6cm de ancho de la cara posterior de la pierna el pie mantuvo edema mínimo, coloración y pulsos normales y, en una tercera necrectomía, a los 41 días del accidente, se retiró trabajosamente el homoinjerto y se dejó al descubierto el tejido que cubría el hueso, se eliminaron algunos segmentos tendinosos desvitalizados, se cubrió la lesión y se mantuvo con cura diaria durante una semana para preparar el lecho. Se le realizó autoinjerto en un tiempo quirúrgico.

Las únicas complicaciones presentadas fueron insomnio, cefaleas y síntomas de ansiedad, que fueron tratados con benzodiazepinas.

El paciente fue egresado tras una estadía de 58 días, pero se mantuvo un seguimiento ambulatorio con curas de los injertos en días alternos durante dos semanas (figura 2) hasta su egreso definitivo, con posterior incorporación a su vida laboral.



**Figura 2.** Lesión de salida tras autoinjerto libre de piel

**Diagnóstico definitivo:** lesiones por electrocución, quemaduras dermo-hipodérmicas y 14.5% de SCQ.

## COMENTARIO FINAL

La corriente eléctrica viaja con más facilidad por los tejidos de menor resistencia, particularmente por los vasos sanguíneos,<sup>7,8</sup> que se trombosan progresivamente y son responsables de la necrosis secundaria que dificulta la circulación de la zona afectada. Este es uno de los factores más importantes que llevan a la isquemia y la necrosis de miembros<sup>9,10</sup> y que elevan el índice de amputaciones;<sup>7-10</sup> no obstante, en este caso, no fue así. A pesar de la amplia destrucción muscular y vascular no hubo compromiso circulatorio gracias al pequeño colgajo vascular creado por una franja longitudinal posterior de la pierna. La asombrosa recuperación debió estar relacionada con la edad del paciente, la terapia rehabilitadora y los cuidados médicos que permitieron su recuperación; solo quedó un mínimo de limitación en la flexión del pie que el paciente enmascaraba fácilmente durante la marcha.

Adoptar conductas cada vez más conservadoras en pacientes jóvenes con este tipo de lesiones puede reducir el índice de amputaciones, sobre todo en Cuba, donde las quemaduras eléctricas aumentan su incidencia dado el auge del desarrollo económico y la ampliación y la modernización del servicio eléctrico nacional.

## REFERENCIAS BIBLIOGRÁFICAS

1. Rodríguez Pérez J. Quemaduras. En: Álvarez Álvarez G. Temas de guardia médica [monografía en Internet]. La Habana: Ciencias Médicas; 2006. [acceso 3 de abril de 2012]. Disponible en: <http://gsdl.bvs.sld.cu/cgi-bin/library?e=d-00000-00---off-0clnicos-00-0----0-10-0---0---0direct-10---4-----0-11--11-es-50---20-about---00-0-1-00-0-0-11-1-OutfZz-8-00&a=d&c=clnicos&cl=CL1&d=HASH017e8899d62a1f596907ff66.9.4>
2. Peraza M. Primeros auxilios en quemaduras. En: Coiffman F. Cirugía plástica, reconstructiva y estética. 3ra ed. Bogotá: Amolca; 2008. p. 573-6.
3. Santos C. Guía básica para el tratamiento del paciente quemado [monografía en Internet]. 2da ed. Madrid: Interamericana McGraw Hill; 2001 [acceso 13 de febrero de 2008]. Disponible en: [http://www.hvil.sld.cu/bvs/archivos/392\\_guia%20basica%20para%20el%20tratamiento%20del%20paciente%20quemado.pdf](http://www.hvil.sld.cu/bvs/archivos/392_guia%20basica%20para%20el%20tratamiento%20del%20paciente%20quemado.pdf)
4. Fossati G. Clasificación de las quemaduras con criterio anátomo-clínico-evolutivo. En: Coiffman F. Cirugía plástica, reconstructiva y estética. Vol 1. 3ra ed. Bogotá: Amolca; 2008. p. 440-3.
5. Guerrero Serrano L. Quemaduras por electricidad. En: Coiffman F. Cirugía plástica. Reconstructiva y estética. Vol I. 3ra ed. Bogotá: Amolca; 2008. p. 627-31.
6. Domínguez Roldán JM, Gómez Cia T, Martín Bermúdez R. El paciente quemado grave. En: Principios de urgencia, emergencia y cuidados críticos [monografía en Internet] Tratado NET. [acceso 13 de abril de 2008]. Disponible en: <http://tratado.NET.edu/c0908t07.html>
7. Peña G. Quemaduras eléctricas en el cortador de palma africana, un riesgo ocupacional de lesiones incapacitantes. Rev Med Hond. 2003; 71(1): 22-5.
8. Valdés S, Borges H, Palacios I. Caracterización clínica del paciente quemado por electricidad. Rev Cub Med Militar [revista en Internet]. 2007 jan-mar [acceso 3 de abril de 2012]; 36(1): [aprox. 5 p.]. Disponible en:

[http://scielo.sld.cu/scielo.php?script=sci\\_arttext&pid=S013865572007000100012&lng=en&nrm=iso&ignore=.html](http://scielo.sld.cu/scielo.php?script=sci_arttext&pid=S013865572007000100012&lng=en&nrm=iso&ignore=.html)

9. Patiño J. Manejo de las quemaduras eléctricas. Guía de Actuación en Urgencias y Emergencias. Departamento de Cirugía [sede Web]. Colombia: Fundación Santa Fe de Bogotá; 2001 [actualizado el 1ro de agosto de 2012; acceso 3 de septiembre de 2012]. Disponible en: <http://www.aibarra.org/Guias/1-14.htm>
10. Fernández E, Golvez L, Gómez García E, Solinas Martínez JM. Epidemiology of Burn in Malaga, Spain. Annals Burn Fire Disasters. 2006; 23(4): 323-32.

## DE LOS AUTORES

1. Especialista de I Grado en Medicina General Integral. Especialista en Cirugía Plástica y Caumatología. Profesor Instructor de la Universidad de Ciencias médicas "Dr. Serafín Ruiz de Zárate Ruiz" de Villa Clara. E-mail: [alexander@hped.vcl.sld.cu](mailto:alexander@hped.vcl.sld.cu).
2. Especialista de I Grado en Medicina General Integral. Especialista en Cirugía Plástica y Caumatología. Profesor Instructor de la Universidad de Ciencias médicas "Dr. Serafín Ruiz de Zárate Ruiz" de Villa Clara.
3. Especialista de I Grado en Medicina General Integral. Especialista en Cirugía Plástica y Caumatología. Profesor Instructor de la Universidad de Ciencias médicas "Dr. Serafín Ruiz de Zárate Ruiz" de Villa Clara.