

INFORME DE CASO

# Síndrome de Claude-Bernard-Horner. Presentación de un caso

Dra. Zoila Fariñas Falcón<sup>1</sup>  
Dr. Rubén Rangel Fleites<sup>2</sup>  
Dr. Rolando Guerra Iglesias<sup>3</sup>

## RESUMEN

El síndrome de Claude-Bernard-Horner se caracteriza por miosis, ptosis palpebral y anhidrosis en pacientes con afectación de la vía oculosimpática y, dentro de las causas que lo originan, están las iatrogénicas. Se presenta un paciente masculino, de 29 años, con diagnóstico de tumor de cuello, del lado izquierdo, que fue operado y, un año más tarde, acudió a la Consulta de Oftalmología por caída del párpado superior, disminución del tamaño del globo ocular del ojo izquierdo, disminución de la sudoración y enrojecimiento de la hemicara izquierda. Se realizaron estudios y se llegó al diagnóstico del síndrome por establecimiento permanente de los síntomas.

**DeCS:**

SINDROME DE HORNER/etiología

## SUMMARY

The Claude-Bernard-Horner syndrome is characterized by miosis, ptosis and anhidrosis in patients with impaired oculosympathetic pathway, and within the causes which originate it are the iatrogenic ones. The case of a 29-year-old male patient is reported. He was diagnosed with a left-side neck tumor, which was operated, and a year later went to the ophthalmology consultation for upper eyelid drooping, decreased size of the left eyeball, decreased sweating and redness of the left side of the face. Studies were performed and the syndrome was diagnosed due to the permanent establishment of the symptoms.

**MeSH:**

HORNER SYNDROME/etiology

El oftalmólogo suizo Johann Friedrich Horner descubrió, en 1869, una paciente de 40 años con cefalea, ptosis palpebral, miosis y eritema facial derecho y lo atribuyó a un daño de la vía oculosimpática y, en 1852, el fisiólogo francés Claude Bernard describió el mismo cuadro en animales; actualmente se conoce como síndrome de Claude-Bernard-Horner (CBH) y se caracteriza por miosis, ptosis palpebral y anhidrosis.<sup>1</sup> El mecanismo de producción se debe a la presión directa, la inflamación, la escarificación, el hematoma o el estiramiento de las fibras nerviosas con interrupción de la vía simpática en su recorrido desde el sistema nervioso central hasta el globo ocular. La parálisis oculosimpática surge por la

lesión de la primera, la segunda o la tercera neurona, así puede denominarse como de tipo I, II y III; el más común es el tipo III y suelen ser graves las afecciones que provocan los síndromes I y II (tumores, accidentes vasculares, traumas, infecciones).<sup>1-5</sup>

Con motivo del diagnóstico reciente de un paciente con el síndrome de Claude-Bernard-Horner en el Servicio de Oftalmología se decidió presentar el caso.

### PRESENTACIÓN DEL PACIENTE

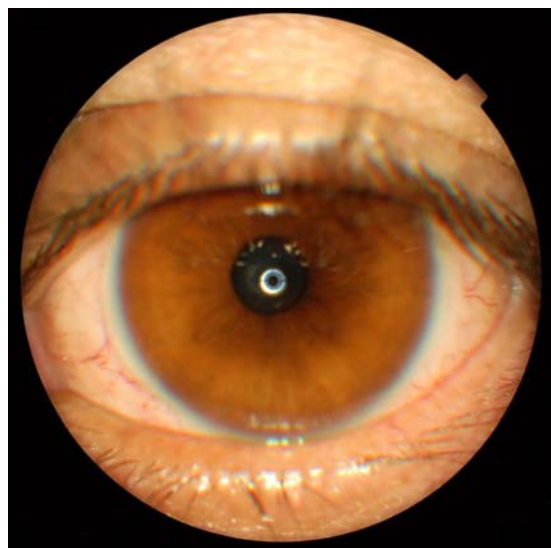
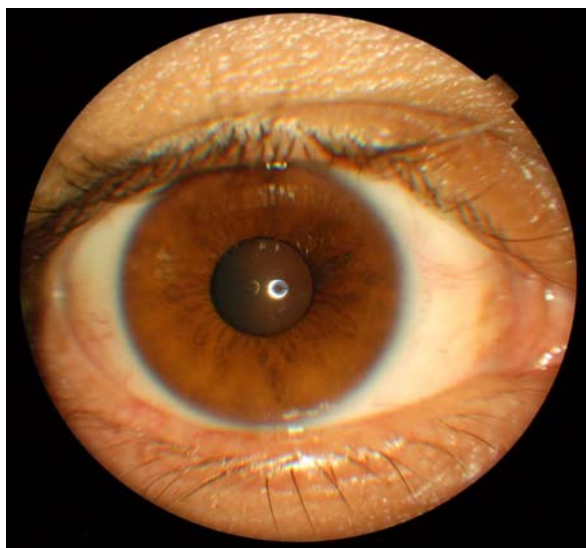
Paciente de 29 años, del sexo masculino, con antecedentes de diagnóstico, en 2009, de un tumor de cuello del lado izquierdo (neurilemoma con áreas de Anthony A y B) del que fue operado. En febrero de 2010 acudió a la Consulta de Oftalmología del Hospital Provincial Universitario "Arnaldo Milián Castro" en la Ciudad de Santa Clara por caída del párpado superior del ojo izquierdo, disminución del tamaño del globo ocular del mismo ojo (figura 1), disminución de la sudoración y enrojecimiento de la hemicara izquierda.



**Figura 1.** *Asimetría facial por ptosis palpebral y enoftalmo en ojo izquierdo*

#### Examen ocular

	Ojo derecho (OD)	Ojo izquierdo (OI)
Agudeza visual:	1.0	1.0
Anexos:	nada a señalar	ptosis palpebral, enoftalmo (figura 2)
Segmento anterior:	nada a señalar	miosis más intensa en la oscuridad
Medios:	transparentes	transparentes



**Figura 2.** *Ojo derecho (normal), ojo izquierdo (ptosis palpebral y miosis)*

Fondo ocular: papila de bordes definidos, pequeña, de coloración normal, excavación 0,3 simétrica y anillo neuroretinal conservado; vasos de calibre y trayecto normal; retina aplicada y área macular sin alteraciones en ambos ojos.

### Estudios realizados:

1. Visión-acomodación paralizada: tropicamida al 1%, midriasis amplia de OD.  
OD: +1.00 esfera -0.75x90° (1.0)  
OI: +0.50 esfera -0.50x105° (1.0)
2. Prueba final: OD: -0.75x90° (1.0)  
OI: -0.50x105° (1.0)
3. Campo visual: reducción de 5° del campo visual superior en el ojo izquierdo.
4. Se realizó la dilatación pupilar con fenilefrina al 10% y la pupila del OD dilató, pero la del OI no respondió.<sup>1,5,6</sup>
5. Interconsulta con el Especialista en Neurología: no alteraciones neurológicas.
6. Resonancia magnética nuclear: negativo

### COMENTARIO FINAL

En la literatura se han informado casos con el síndrome de Claude-Bernard-Horner con las más disímiles etiologías: tumores, accidentes vasculares, traumas, infecciones posquirúrgicas, etc.);<sup>7</sup> la edad de presentación es variable en correspondencia con la enfermedad de base, al igual que la frecuencia por sexo; la heterocromía (alteración en la pigmentación del iris) es común, aunque no patognomónica del CBH congénito<sup>1,8</sup> -no se encontró en el paciente estudiado-, su variante progresiva puede presentarse rara vez en el CBH adquirido y se ha descrito después de simpatectomías y de otras intervenciones quirúrgicas cervicales en adultos.<sup>9,10</sup> En este caso el paciente acudió a la consulta tardíamente, las lesiones se establecieron de forma permanente y apareció el síndrome de CBH; la evolución depende de la lesión desencadenante y si es tratada a tiempo las anomalías pueden regresar.

### REFERENCIAS BIBLIOGRÁFICAS

1. Síndrome de Claude Bernard-Horner. Cuadernos de Neurología [Internet]. 2000 [actualizado 24 Oct 2012; citado 24 Nov 2012]; XXIV: [aprox. 12 p.]. Disponible en: [http://escuela.med.puc.cl/paginas/publicaciones/neurologia/cuadernos/2000/pub\\_10\\_2000.html](http://escuela.med.puc.cl/paginas/publicaciones/neurologia/cuadernos/2000/pub_10_2000.html)
2. Síndrome de Claude Bernard-Horner. Wikipedia, la enciclopedia libre [Internet]. 2012 [actualizado 2 Abr 2012; citado 24 Nov 2012]: [aprox. 5 p.]. Disponible en: [http://es.wikipedia.org/wiki/S%C3%ADndrome\\_de\\_Claude-Bernard-Horner](http://es.wikipedia.org/wiki/S%C3%ADndrome_de_Claude-Bernard-Horner)
3. Ioli P. El Síndrome de Claude Bernard-Horner y otros desconocidos de siempre. Rev Hosp Priv Comunidad [Internet]. 2002 [citado 24 Nov 2012]; 5(2): 44. Disponible en: <http://www.hpc.org.ar/images/revista/280-v5n2p44.pdf>
4. El Síndrome de Claude Bernard-Horner. YaSalud [Internet]. 2011 [actualizado 20 Mar 2011; citado 24 Nov 2012]: [aprox. 3 p.]. Disponible en: <http://yasalud.com/sindrome-de-claude-bernard-horner/>
5. Síndrome de Claude Bernard-Horner. Scribd [Internet]. 2008 [actualizado 14 Oct 2008; citado 24 Nov 2012]: [aprox. 6 p.]. Disponible en: <http://es.scribd.com/doc/6641479/Sindrome-de-Claude-Bernard-Horner>

6. Témenos relacionado con Adie: Anisocoria, Midriasis y Miosis. PUPILADEADIE [Internet]. 2008 [actualizado 23 Jun 2008; citado 22 Sep 2012]: [aprox. 3 p.]. Disponible en: <http://pupiladeadie.blogspot.com/2008/06/tminos-relacionado-con-adie-anisocoria.html>
7. Maloney WF, Young BR, Mayer NJ. Evaluation of the causes and accuracy of pharmacology localization in Horner´s Syndrome. Am J Ophthalmol 1980;90:394-402.
8. Síndrome de Claude Bernard-Horner. Farmasalud [Internet]. 2012 [actualizado 25 Nov 2012; citado 29 Nov 2012]: [aprox. 7 p.]. Disponible en: <http://www.farmasalud.org/verarticulo.asp?id=1280195827>
9. López A. Síndrome de compresión radicular. Slideshare.net [Internet]. 2012 [actualizado 22 Abr 2012; citado 29 Nov 2012]: [aprox. 2 p.]. Disponible en: <http://www.slideshare.net/leo15089014/sindrome-de-compresion-radicular>
10. González-Aguado R, Morales-Angulo C, Obeso-Agüera S, Longarela-Herrero Y, García-Zornoza R, Acle Cervera L. Síndrome de Horner secundario a cirugía cervical. Acta Otorrinolaringol Esp. 2012;63(4):299-302

## DE LOS AUTORES

1. Especialista de I y II Grados en Oftalmología. Profesora Auxiliar de la Universidad de Ciencias Médicas "Serafín Ruiz de Zárate Ruiz" de Villa Clara.  
E-mail: [zoilaff@hamc.vcl.sld.cu](mailto:zoilaff@hamc.vcl.sld.cu).
2. Especialista de I y II Grados en Oftalmología. Profesor Instructor de la Universidad de Ciencias Médicas "Serafín Ruiz de Zárate Ruiz" de Villa Clara.
3. Especialista de I Grado en Medicina General Integral y Oftalmología. Policlínico "XX Aniversario".