

## INFORME DE CASO

# Linfoma mediastínico, a propósito de un paciente

MSc. Dr. Gustavo A. Pérez Zavala  
MSc. Dr. Jaime Monteagudo Ramírez  
Dr. Joel Ramos Rodríguez

Hospital Clínico Quirúrgico “Arnaldo Milián Castro”, Santa Clara, Villa Clara, Cuba

### RESUMEN

Se presenta el caso de un paciente masculino de 25 años de edad, con antecedentes aparentes de salud, que comenzó a presentar dolor retroesternal de varios meses de evolución, cuadros de lipotimias y disnea ocasional. Se le realizó un rayos X de tórax y una tomografía axial computadorizada de pulmón simple y una contrastada que evidenciaron una tumoración mediastinal. En una toracotomía anterolateral derecha se encontró una gruesa tumoración polilobulada que abarcaba el mediastino superior y el anterior y que englobaba los grandes vasos. Se decidió la resección quirúrgica (intervención quirúrgica citoreductora) pues la tumoración ejercía un efecto compresivo sobre la aurícula y el ventrículo derechos. El informe de Anatomía Patológica refería: linfoma Hodgkin clásico, variante esclerosis nodular de área tímica. El paciente evolucionó favorablemente.

**Palabras clave:** linfoma mediastínico, resección quirúrgica

### ABSTRACT

The case of a 25-year-old male patient, with an apparent history of good health, who began to have retrosternal pain with several months of evolution, fainting and occasional dyspnea, is reported. A chest X-ray, a simple lung computed tomography and a contrasted computed tomography were carried out. They showed the presence of a mediastinal tumor. In a right anterolateral thoracotomy, a thick polylobulated tumor was found, covering the superior and anterior mediastinum and encompassing the great vessels. Surgical resection was decided (cytoreductive surgery), since the tumor exerted a compressive effect on the right atrium and ventricle. The pathologic anatomy report indicates: Classical Hodgkin lymphoma, nodular sclerosis variant in the thymic area. The patient improved.

**Key words:** mediastinal lymphoma, surgical resection

El mediastino es el espacio anatómico que se encuentra a mitad del tórax y separa las dos cavidades pleurales lateralmente -por delante se encuentra el esternón y por detrás la columna vertebral- y contiene varias estructuras vitales en un espacio pequeño que clínicamente se divide en superior e inferior, y este último, a su vez, en anterior, medio y posterior.<sup>1,2</sup>

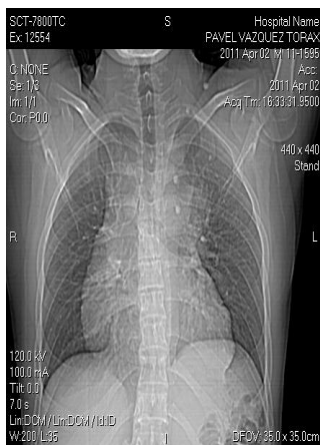Independientemente de la causa cualquier anomalía en el mediastino puede producir grandes síntomas. Las lesiones morfológicas se asocian a varios procesos generales, cuya naturaleza varía y puede ser inmunitaria, hematológica, neoplásica, etc.<sup>3-5</sup>

Los tumores mediastinales son masas o neoplasias que se asientan en esta área donde se encuentran el corazón, los grandes vasos, la tráquea y los bronquios principales, el timo, el esófago, los ganglios linfáticos, los nervios y el tejido conectivo.<sup>6</sup> La ubicación más común de estos tumores en el mediastino depende de la edad del paciente: en los niños son más comunes en el mediastino posterior, comienzan con frecuencia en los nervios y generalmente no son cancerosos; en los adultos la mayoría tienen lugar en el mediastino anterior y frecuentemente son linfomas, timomas, disgerminomas o lipomas, dentro de otros. Estos tumores son más frecuentes en personas entre los 30 y los 50 años de edad.<sup>7-9</sup>

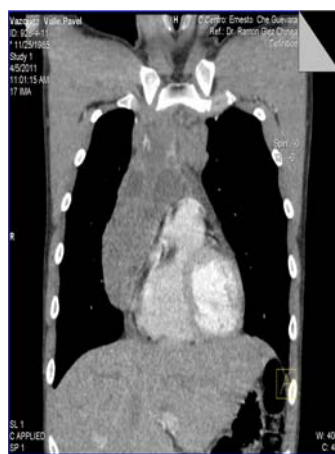En la práctica diaria es posible el diagnóstico de estas enfermedades mediante el estudio anatomopatológico, pero en algunos casos también se puede utilizar la combinación de hallazgos clínicos y radiográficos junto con exámenes auxiliares como la inmunohistoquímica, la microscopía electrónica y, modernamente, el análisis cromosómico.<sup>10-12</sup>

## PRESENTACIÓN DEL PACIENTE

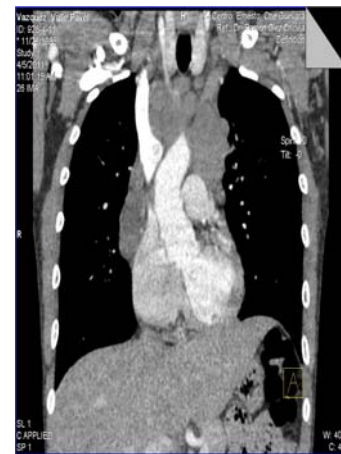Paciente masculino, de 25 años de edad, Especialista en Estomatología de profesión, que comenzó a presentar dolor retroesternal de “varios meses de evolución”, además de lipotimias, frecuentemente, en su rutina diaria, como al anudarse los cordones de sus zapatos o al encorvarse; refería también disnea ocasional. Inicialmente fue valorado por el Especialista en Neurocirugía, que diagnosticó una posible epilepsia; se le indicó una radiografía de tórax, que mostró un ensanchamiento mediastinal tumoral.



**Figura 1.** TAC simple



**Figura 2.** TAC contrastada

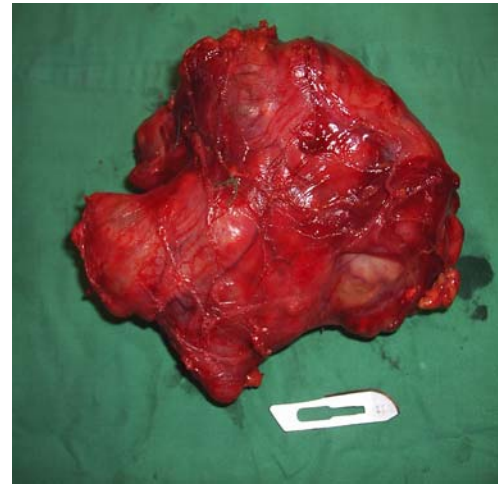
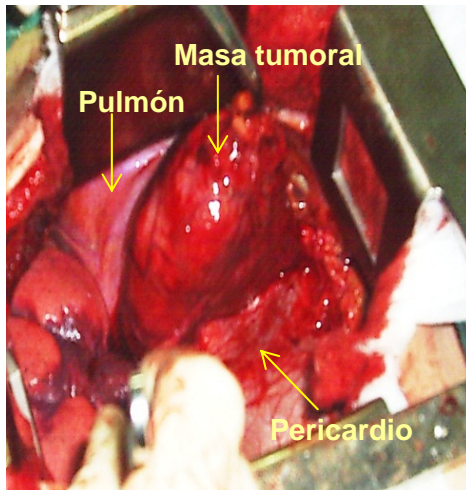


Se le indicaron una tomografía axial computarizada (TAC) de tórax simple (figura 1) y una contrastada (figura 2) que mostraron un aumento de volumen

hacia el mediastino superior y anterior y una biopsia por aspiración con aguja fina de la lesión que informó "no concluyente".

Ante esta situación se solicitó una interconsulta con el Grupo de Cirugía Torácica del hospital, que decidió la realización de toracotomía exploradora.

Se realizó una toracotomía anterolateral derecha y se encontró una gruesa tumoración polilobulada que abarcaba el mediastino superior y el anterior y que englobaba los grandes vasos (figura 3). Se decidió la resección quirúrgica (intervención quirúrgica citoreductora) pues la tumoración ejercía un efecto compresivo sobre la aurícula y el ventrículo derechos (figura 4).



**Figura 3.** Tumor mediastinal **Figura 4.** Pieza quirúrgica

Informe de Anatomía Patológica: linfoma Hodgking clásico, variante esclerosis nodular de área tímica. Birrefracción del colágeno con luz polarizada positiva.

El paciente evolucionó sin complicaciones post-operatorias, hubo mejoría evidente de sus síntomas y lleva actualmente tratamiento oncológico y seguimiento por la Especialidad de Hematología.

## COMENTARIO FINAL

La exploración mediastinal se considera una herramienta necesaria ante las afecciones tumorales del mediastino con diagnóstico histológico no precisado. Si las características de la lesión tumoral lo permiten se debe realizar la intervención quirúrgica citoreductora (eliminar carga tumoral), que aliviaría los síntomas compresivos y mejoraría la calidad de vida del paciente. Posteriormente, con el resultado histopatológico, se puede tener un diagnóstico preciso de vital importancia para el tratamiento futuro.

## REFERENCIAS BIBLIOGRÁFICAS

1. Kriz J, Mueller RP, Mueller H, Kuhnert G, Engert A, Kobe C, et al. Large mediastinal tumor mass as a prognostic factor in Hodgkin's lymphoma. Is the definition on the basis of a chest radiograph in the era of CT obsolete? Strahlenther. Onkol. 2012

- Nov;188(11):1020-4. doi: 10.1007/s00066-012-0163-7. PMID: 23053141 [PubMed - indexed for MEDLINE]
2. Chetaille B. Mediastinal lymphomas: histopathology. *Rev Pneumol Clin*. 2010 Feb;66(1):28-31. doi: 10.1016/j.pneumo.2009.12.003. Epub 2010 Feb 9. Review. French. PMID: 20207293
  3. Chen DB, Wang Y, Song QJ, Shen DH. Clinicopathologic study of 40 cases of mediastinal tumours of haematopoietic and lymphoid tissues. *Zhonghua Bing Li Xue Za Zhi*. 2012 Jun;41(6):376-81. Chinese. PMID: 22932404
  4. Yamamoto W, Nakamura N, Tomita N, Ishii Y, Takasaki H, Hashimoto C, et AL. Clinicopathological analysis of mediastinal large B-cell lymphoma and classical Hodgkin lymphoma of the mediastinum. *Leuk Lymphoma*. 2012 Nov 1. [PubMed - as supplied by publisher] [Epub ahead of print] PMID: 23020783
  5. Lu NN, Li YX, Wu RY, Zhang XM, Wang WH, Jin J, et al. Dosimetric and clinical outcomes of involved-field intensity-modulated radiotherapy after chemotherapy for early-stage Hodgkin's lymphoma with mediastinal involvement. *Int J Radiat Oncol Biol Phys*. 2012 Sep 1;84(1):210-6. doi: 10.1016/j.ijrobp.2011.11.008. Epub 2012 Mar 19. PMID: 22436783
  6. Yu G, Kong L, Qu G, Zhang Q, Wang W, Jiang L. Composite lymphoma in the anterior mediastinum: a case report and review of the literature. *Diagn Pathol*. 2011 Jul 6;6:60. doi: 10.1186/1746-1596-6-60. Review. PMID: 21733146
  7. Moiseeva TN, Al'-Radi LS, Shitareva IV, Shevelev AA, Kostina IE, Kravchenko, et al. Differential diagnosis of thymic hyperplasia and mediastinal tumor in patients with lymphogranulomatosis after chemotherapy. *Ter Arkh*. 2011;83(7):47-50. Russian. PMID: 21894751
  8. Girinsky T, Ghalibafian M, Paumier A. Intensity modulated radiotherapy for intrathoracic cancers: a dangerous liaison? Our experience in the treatment of Hodgkin lymphoma mediastinal masses. *Cancer Radiother*. 2011 Oct;15(6-7):546-8. doi: 10.1016/j.canrad.2011.06.004. Epub 2011 Aug 31. Review. French. PMID: 21885321
  9. Koeck J, Abo-Madyan Y, Lohr F, Stieler F, Kriz J, Mueller RP, et al. Radiotherapy for early mediastinal Hodgkin lymphoma according to the German Hodgkin Study Group (GHSG): the roles of intensity-modulated radiotherapy and involved-node radiotherapy. *Int J Radiat Oncol Biol Phys*. 2012 May 1;83(1):268-76. doi: 10.1016/j.ijrobp.2011.05.054. Epub 2011 Nov 11. PMID: 22079733
  10. Bakir M, Fraser S, Routledge T, Scarci M. Is surgery indicated in patients with stage IIIa lung cancer and mediastinal nodal involvement? *Interact Cardiovasc Thorac Surg*. 2011 Sep;13(3):303-10. doi: 10.1510/icvts.2011.267872. Epub 2011 Jun 17. Review. PMID: 21685220
  11. Tantisattamo E, Bello EF, Acoba JD. Nodular sclerosing Hodgkin's lymphoma presenting with a pseudo-breast mass extending from a necrotizing granulomatous mediastinal tumor. *Hawaii J Med Public Health*. 2012 Aug;71(8):212-7. PMID: 22900236
  12. Grant C, Dunleavy K, Eberle FC, Pittaluga S, Wilson WH, Jaffe ES. Primary mediastinal large B-cell lymphoma, classic Hodgkin lymphoma presenting in the mediastinum, and mediastinal gray zone lymphoma: what is the oncologist to do? *Curr Hematol Malig Rep*. 2011 Sep;6(3):157-63. doi: 10.1007/s11899-011-0090-1. Review. PMID: 21590365

Recibido: 7-1-13  
Aprobado: 29-3-13

**Gustavo A. Pérez Zavala.** Hospital Clínico Quirúrgico "Arnaldo Milián Castro". Avenida Hospital Nuevo e/ Doble Vía y Circunvalación. Santa Clara, Villa Clara, Cuba. Código Postal: 50200 Teléfono: (53)(42)270000 [gustavopz@hamc.vcl.sld.cu](mailto:gustavopz@hamc.vcl.sld.cu)