

INFORME DE CASO

Paniculitis mesentérica. Presentación de un paciente

Dr. Jorge Luis González Jara

Dr. Félix Manuel Becerra Cabanes

Dr. Francisco Parrilla Arias

Hospital Clínico Quirúrgico “Arnaldo Milián Castro”, Santa Clara, Villa Clara, Cuba

RESUMEN

La inflamación del mesenterio o mesenteritis es en apariencia de baja frecuencia: en la literatura mundial no hay más de 200 casos descritos, probablemente por las dificultades en su diagnóstico. La paniculitis mesentérica fue descrita por Jura en 1924 como mesenteritis esclerosante, es una enfermedad más frecuente en varones y presenta una mayor incidencia por encima de los 50 años. Se presenta un paciente de 45 años de edad con antecedentes de haber sido intervenido quirúrgicamente hace un año por un tumor de mesenterio del intestino delgado que al interrogatorio refirió un cuadro clínico caracterizado por dolores abdominales a cólicos con deposiciones diarreicas en número no definido y abundantes, lo que remitía por períodos de tiempo no mayores de un mes; además había tenido pérdida de peso de más de 30 libras, fiebre en ocasiones y hacía aproximadamente un mes comenzó a notar un aumento de volumen alrededor del ombligo muy parecido al que presentó hace un año. Se decidió intervenir quirúrgicamente por tumor de mesenterio a nivel del ángulo duodeno-yeyunal: se observaron varias formaciones tumorales de color blanco-amarillento que abarcaban el mesenterio del yeyuno y se procedió a resear el segmento de asa delgada con anastomosis duodeno-yeyunal en un plano. El paciente evolucionó satisfactoriamente y fue egresado asintomático; el diagnóstico histológico de la pieza se correspondió con una paniculitis mesentérica.

Palabras clave: paniculitis peritoneal/cirugía

ABSTRACT

The inflammation of the mesentery or mesenteritis is apparently of low frequency: in the world literature there are not more than 200 described cases, probably for the difficulties in their diagnosis. The mesenteric panniculitis was described by Jura in 1924 as sclerosing mesenteritis, it is a more frequent disease in males and it presents a bigger incidence above the 50 years. A 45 year-old patient is presented with antecedents of having been intervened surgically one year ago by a tumor of mesentery of the thin intestine in which the questioning referred a clinical picture characterized by abdominal pains to colics with diarrheal stools in rich undefined number, what remitted for periods of time no bigger than one month; also had loss of weight of more than 30 pounds, fever in occasions about a month ago began to notice an increase of volume around the navel very similar to which presented one year ago. It was decided to intervene surgically for mesentery tumor at level of the angle duodenum-jejunal: several tumoral formations of white-yellowish color were observed that they embraced the mesentery of the jejunum and it was proceeded to dry up the segment of thin handle with anastomosis duodenum -jejunal. The patient progressed satisfactorily and was discharged asymptomatic, the histological diagnosis of the piece corresponded with mesenteric panniculitis.

Key words: peritoneal panniculitis /surgery

La mesenteritis retráctil es una enfermedad rara, de etiología desconocida, que se caracteriza por necrosis grasa, fibrosis e inflamación crónica del mesenterio. En su origen se han implicado factores infecciosos, quirúrgicos, traumáticos y déficit de $\alpha 1$ -

antitripsina y se ha descrito su asociación con enfermedades linfoproliferativas; clínicamente se caracteriza por dolor y masa abdominal y el diagnóstico es siempre histológico.¹ La también llamada paniculitis mesentérica fue descrita por primera vez por Jura en 1924 como mesenteritis esclerosante;² otros términos usados para definir este proceso son los de mesenteritis retráctil, lipogranuloma del mesenterio, lipodistrofia aislada o mesenteritis xantogranulomatosa. Esta enfermedad cursa frecuentemente de forma asintomática o debuta como una oclusión intestinal y es su diagnóstico diferencial fundamental en las lesiones malignas infiltrativas.³ Otra forma de presentación es la coincidencia de dolor tipo cólico y diarreas crónicas continuas o intermitentes por las alteraciones linfáticas y vasculares presentes; en ocasiones aparecen signos como un tumor abdominal palpable, ascitis, derrames pleurales y fiebre.

PRESENTACIÓN DEL PACIENTE

Paciente de 45 años de edad con antecedentes de haber sido intervenido quirúrgicamente hace un año por un tumor de mesenterio del intestino delgado (yeyuno) -no se tienen referencias sobre la intervención anterior ni el resultado del examen histológico-. En la Consulta de Gastroenterología refirió un cuadro clínico caracterizado por dolores abdominales a cólicos con deposiciones diarreicas en número no definido y abundantes, cuadro clínico que remitía por períodos de tiempo no mayores de un mes, además había tenido una pérdida de peso ostensible de más de 30 libras, fiebre en ocasiones y hacía aproximadamente un mes comenzó a notar un aumento de volumen alrededor del ombligo muy parecido al que presentó hace un año. Al examen físico se apreció pérdida de tejido adiposo y muscular en las extremidades y el abdomen; en este último se observó un tumor polilobulado, de alrededor de 20cm de diámetro, que ocupaba todo el mesogastrio, que a la palpación era firme, no doloroso y que se desplazaba al movilizarlo lateralmente, se notó una distensión abdominal discreta y no se encontraron otros signos de interés.

Fue ingresado en la Sala de Cirugía General con el diagnóstico presuntivo de un tumor de mesenterio recidivante y se le realizaron exámenes complementarios generales:

Hematocrito: 043vol%

Leucograma: $12 \times 10^9/l$ diferencial: neutrófilos-080, linfocitos-020

Tiempo de coagulación: 10min

Tiempo de sangramiento: 1min

Plaquetas: $200\ 000 \times 10^9/l$

Glicemia: 4.5mmol/l

Ultrasonido abdominal: se observó un aumento difuso de ecogenicidad de la grasa mesentérica con imágenes compatibles con adenopatías de hasta 5cm. Se apreciaban asas de intestino delgado muy dilatadas y con niveles hidroaéreos, algunas de estas asas con engrosamiento parietal concéntrico.

El examen laparoscópico está contraindicado por la intervención quirúrgica anterior y el tumor bloquea los puntos de entrada; se decidió intervenir quirúrgicamente por los antecedentes antes mencionados de tumor de mesenterio.

Informe operatorio: se realizó una laparotomía en la línea media supra e infraumbilical y al entrar en la cavidad se observaron numerosas adherencias de la intervención anterior que, al ser lisadas, permitieron observar, a nivel del ángulo duodeno-yeyunal, varias formaciones tumorales de color blanco-amarillento que abarcaban el mesenterio del yeyuno (figura 1), que provocaban adherencias en varios de sus segmentos y que lo angulaban con marcada distensión de asas proximales; se procedió a desinsertar el

ángulo duodeno-yeyunal para acceder a la cuarta porción del duodeno, se realizó la resección del duodeno distal en 5cm y alrededor de 30cm de yeyuno, se realizó anastomosis término-terminal en un plano (figura 2), se dejó drenaje de Penrose cerca de la anastomosis y se cerró la cavidad por planos.

El paciente evolucionó satisfactoriamente y fue egresado al sexto día del postoperatorio.

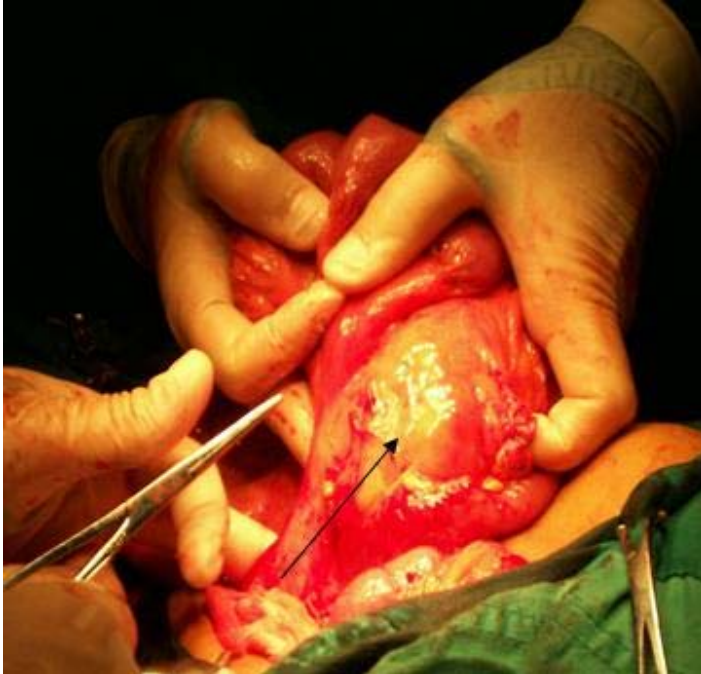

Figura 1. Se observa el tumor de color blanco amarillo (flecha) localizado en el mesenterio del yeyuno, cerca del ángulo duodeno-yeyunal

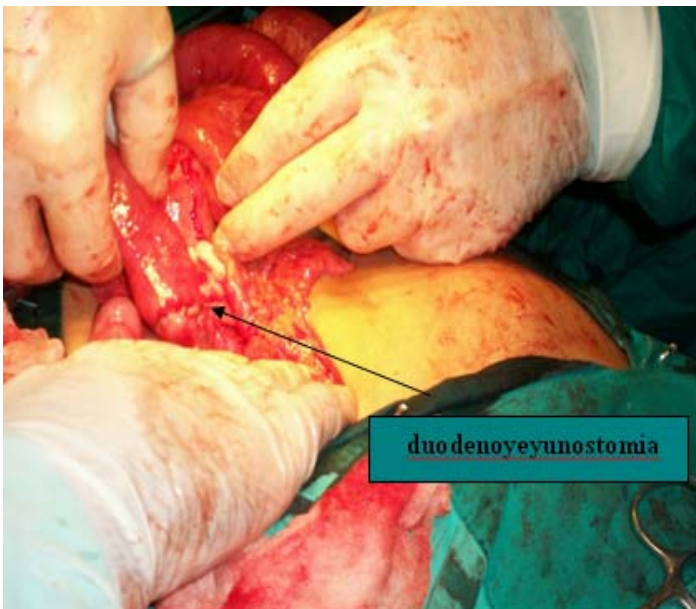


Figura 2. Se realiza la resección del tumor y la anastomosis duodeno-yeyunal en un plano

Diagnóstico histológico: peritonitis difusa aguda, ganglios linfáticos con hiperplasia folicular reactiva severa; proceso inflamatorio crónico de la pared, con acúmulo de células espumosas -llama la atención el proceso agudo de la serosa intestinal-. Conclusión: los hallazgos de inflamación mesentérica interpretados en el contexto clínico del caso concuerdan con el diagnóstico de paniculitis mesentérica (figura 3).

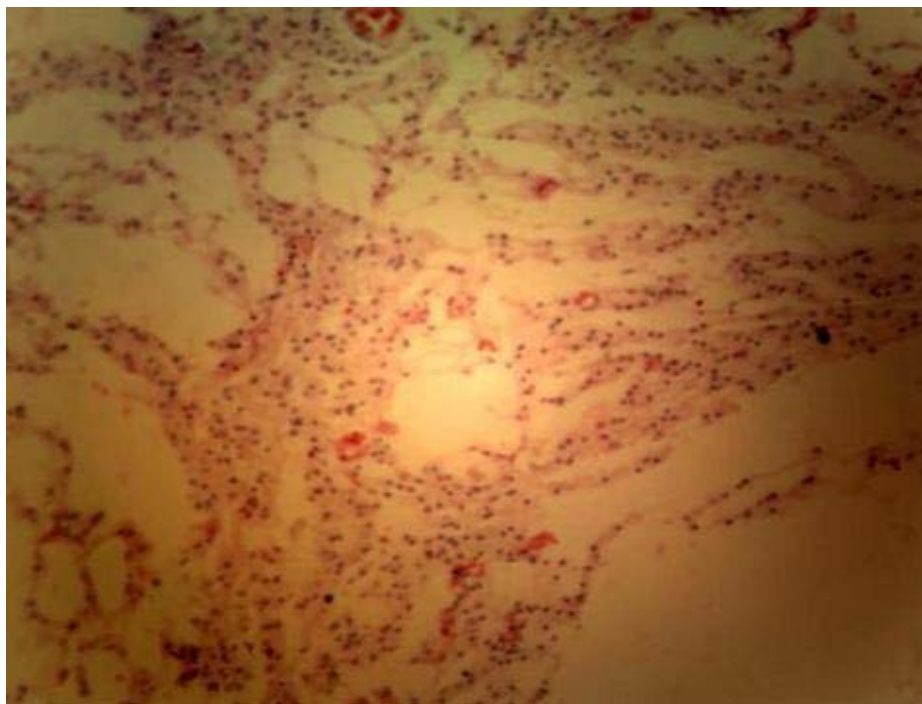


Figura 3. *Peritonitis difusa aguda, ganglios linfáticos con hiperplasia folicular reactiva severa; proceso inflamatorio crónico de la pared, con acúmulo de células espumosas - llama la atención el proceso agudo de la serosa intestinal-.*

Conclusión: los hallazgos de inflamación mesentérica, interpretados en el contexto clínico del caso, concuerdan con el diagnóstico de paniculitis mesentérica.

COMENTARIO FINAL

La inflamación del mesenterio o mesenteritis, ya sea en su forma aguda como paniculitis o en su forma crónica como mesenteritis retráctil (MR)⁴ es aparentemente de baja frecuencia; sin embargo, su prevalencia real no es conocida. En la literatura mundial no hay más de 200 casos descritos, probablemente por las dificultades en su diagnóstico.

La paniculitis mesentérica fue descrita por primera vez por Jura en 1924 como mesenteritis esclerosante,² esta enfermedad es más frecuente en varones y presenta una mayor incidencia por encima de los 50 años.⁵ Los pacientes con paniculitis mesentérica muestran variación en la presentación clínica, desde asintomática hasta dolor abdominal acompañado de náuseas, fiebre, malestar general y pérdida de peso; un 50% de los casos se manifiesta como una masa abdominal pobremente definida. Se ha planteado la autoinmunidad como factor etiológico por la semejanza en los hallazgos histológicos con otros cuadros autoinmunes además de alguna respuesta clínica a la terapia inmunosupresora (prednisona o prednisona con azatioprina o ciclofosfamida).⁶ Como factores asociados o relacionados a la MR se han mencionado los antecedentes de intervención quirúrgica previa, el traumatismo abdominal, la vasculitis, las neoplasias, las infecciones peritoneales (tuberculosis peritoneal) y otras.⁴ Se ha postulado que la fibrosis mesentérica alteraría los vasos mesentéricos sanguíneos o linfáticos, lo que podría explicar la diarrea y el síndrome de malabsorción; la

obstrucción intestinal segmentaria secundaria a la fibrosis mesentérica puede producir un asa ciega y ser uno de los mecanismos implicados en la diarrea.

La serie de la Clínica Mayo clasifica la paniculitis mesentérica que afecta al mesenterio del intestino delgado en tres tipos:^{7,8}

- Tipo I. 42%: engrosamiento difuso del mesenterio desde la raíz a los bordes del intestino delgado.
- Tipo II. 32%: masa nodular aislada en la raíz mesentérica.
- Tipo III. 26%: el mesenterio contiene múltiples nódulos de tamaño variable.

No hay un tratamiento específico. En la mayoría de los casos la laparotomía con biopsia diagnóstica suele ser suficiente; en caso de obstrucción intestinal puede ser necesaria la resección parcial. Hay casos descritos de respuesta a esteroides, antibióticos, ciclofosfamida y a radioterapia.^{9, 10}

REFERENCIAS BIBLIOGRÁFICAS

1. Seo M, Okada M, Okina S, Ohdera K, Nakashima R, Sakisaka S. Mesenteric panniculitis of the colon with obstruction of the inferior mesenteric vein: report of a case. *Dis Colon Rectum*. 2001;44:885-9.
2. Jura V. Sulla mesenterite retrattile e sclerosante. *Policlinico (Prot)* 1924;31:575.
3. Duman M, Koçak O, Fazli O, Koçak C, Atici AE, Duman U. Mesenteric panniculitis patients requiring emergency surgery: report of three cases. *Turk J Gastroenterol*. 2012 Apr;23(2):181-4.
4. Guettrot-Imbert G, Boyer L, Piette JC, Delèvaux I, André M, Aumaître O. Mesenteric panniculitis. *Rev Med Interne*. 2012 Nov;33(11):621-7. doi:10.1016/j.revmed.2012.04.011. Epub 2012 May 31. Review. French.
5. Lee HJ, Kim JI, Ahn JW, Kim JH, Cheung ME, Park SH. Spontaneous regression of sclerosing mesenteritis presenting as a huge mass. *Korean J Gastroenterol*. 2012 Apr;59(4):317-20.
6. Ruiz-Tovar J, Gamallo C. Duodenitis associated with non-steroidal anti-inflammatory drug use causing mesenteric panniculitis. *Am Surg*. 2012 Mar;78(3):E137-8.
7. Avelino-Silva VI, Leal FE, Coelho-Netto C, Cotti GC, Souza RA, Azambuja RL, et al. Sclerosing mesenteritis as an unusual cause of fever of unknown origin: a case report and review. *Clinics (Sao Paulo)*. 2012;67(3):293-5.
8. Martinez Odroizola P, Garcia Jiménez N, Cabeza Garcia S, Oceja Barrutieta E. Sclerosing mesenteritis. Report of two cases with different clinical presentation. *An Med Interna (Madrid)*. 2003;20:254-6.
9. Bourikas LA, Despott EJ, Moorghen M, Fraser C. Endoscopic features of mesenteric panniculitis by double-balloon enteroscopy. *Dig Liver Dis*. 2012 Nov;44(11):961. doi: 10.1016/j.dld.2012.06.001.
10. Fasoulas K, Beltsis A, Katsinelos T, Dimou E, Arvaniti M, Charsoula A. Efficacy of colchicine in the treatment of mesenteric panniculitis in a young patient. *Saudi J Gastroenterol*. 2012 Mar-Apr;18(2):146-8. doi: 10.4103/1319-3767.93825.

Recibido: 4- 6-13

Aprobado: 6-12-13

Jorge Luis González Jara. Hospital Clínico Quirúrgico "Arnaldo Milián Castro". Avenida Hospital Nuevo e/ Doble Vía y Circunvalación. Santa Clara, Villa Clara, Cuba. Código Postal: 50200 Teléfono: (53)(42)270000 jorgeluis.jorgegj@gmail.com jorgegj@hamc.vcl.sld.cu